

PROGRESIÓN DE ESCOLIOSIS CONGÉNITA POR HEMIVÉRTEBRA

Dra. M^a Pilar Sanz de Miguel¹ / Dra. Carla Iannuzzelli Barroso² / Dr. Luis Javier Floria Arnal³ / Dr. Ivan Ulises Fernández-Bedoya⁴

1 Servicio de Pediatría. Hospital Obispo Polanco. Teruel

2 Residente Medicina Familiar y comunitaria. Hospital Obispo Polanco. Teruel

3 Residente de Traumatología. Hospital Obispo Polanco. Teruel

4 Médico Especialista en Radiodiagnóstico. Hospital Obispo Polanco. Teruel

RESUMEN

Probablemente la causa más común de anomalías congénitas de la columna vertebral es la hemivértebra, definida como un fallo congénito de una vértebra para desarrollarse completamente, causado por el fracaso completo del núcleo condral de un cuerpo vertebral. Su potencial para generar una escoliosis depende del tipo, su localización, el número de vértebras afectadas y la edad.

El diagnóstico va desde el hallazgo casual radiográfico, como en nuestro caso, hasta el diagnóstico por escoliosis grave. Su evolución continúa siendo impredecible y su tratamiento y pronóstico un verdadero desafío. La escoliosis ocasionada por una hemivértebra es difícil de controlar debido a que el crecimiento de la superficie superior e inferior de la hemivértebra empeora aún más el desbalance de una columna ya alterada, la curvatura puede progresar con tratamiento conservador y aún con el quirúrgico, por lo que deben seguir controles rigurosos, con especial interés en los periodos de mayor crecimiento espinal.

PALABRAS CLAVE

Hemivértebra. Escoliosis congénita. Anomalías vertebrales.

SUMMARY

The most common cause of congenital anomalies of the spine is probably the hemivertebral, defined as a congenital failure of a vertebra to fully develop, caused by the complete malfunctioning of the chondral core of a vertebral body.

Its potential to generate a scoliosis depends on the type, its location, the number affected vertebrae, and age.

The diagnosis goes through the casual finding in X rays, which is our case, until the diagnosis of severe scoliosis.

Its evolution continuous to be unpredictable, its treatment and prognosis is still a real challenge.

The scoliosis as a result of a hemivertebral is difficult to control due to the growth of the upper and lower surface of the hemivertebral that worsens the disbalance of an already alter spine, the curve may progress with traditional treatment and even with surgery, for that reason it must follow rigorous controls, specially during the periods of greatest spinal growth.

KEY WORD

Hemivertebral, congenital scoliosis, vertebral anomalies.

INTRODUCCIÓN

Se define la escoliosis como la curvatura de la columna espinal en el plano coronal, típicamente acompañada de un grado variable de rotación. Por consenso, se define cuando cumple 10º de curvatura mediante la medición del ángulo de Cobb¹, y la dirección viene marcada por la curvatura de la convexidad de la curva y la localización por la vértebra más desviada y rotada de la línea media, denominada vértebra apical². La desviación puede afectar a cualquier zona de la columna, aunque el patrón más frecuente es la afectación de la región torácica.

Dependiendo de la etiología existen tres grandes grupos: Neuromuscular, congénita e idiopática. Dentro el primer grupo se incluyen los pacientes con patología neurológica o musculoesquelética, como la parálisis cerebral, mielomeningocele o distrofia muscular, debido principalmente al desbalance muscular, también existen causas no estructurales relacionadas con posturas anómalas como por ejemplo la dismetría de miembros inferiores. En el grupo de escoliosis congénitas es secundario a anomalías congénitas, como fallos de la segmentación o hemivértebras, y generalmente se manifiesta antes de la adolescencia, así como determinados desordenes genéticos que incluyen alteraciones del tejido conectivo, como el síndrome de Marfan o la

osteogénesis imperfecta o anomalías generalizadas como la neurofibromatosis. Y el último grupo o idiopático es un diagnóstico de exclusión en el que no se define ninguna etiología.

La escoliosis congénita es una curvatura de la columna resultante de desarrollo anormal de las vértebras. Estas anomalías ocurren in útero a las 4-6 semanas de gestación³. Las anomalías específicas incluyen las hemivértebras, que son vértebras en forma de cuña o de media vértebra, barras no-segmentadas, que son un fallo de la separación normal de los bloques constituyentes normales de la columna y anomalías mixtas. El número de vértebras anormales, su localización, y el potencial de crecimiento alrededor de estas vértebras anormales, es lo que determina la futura severidad de la curvatura congénita. En el caso de las anomalías muy leves de una sola vértebra, la deformidad puede no ser muy evidente y puede ser detectada incidentalmente en una radiografía o en otros estudios realizados con otros fines. En los pacientes con múltiples anomalías el tronco puede estar severamente acortado y es posible observar varias deformidades de la columna. En estos casos la curvatura muchas veces progresa, lo que ocasiona enfermedad pulmonar severa y/o déficits neurológicos en caso de no tratarse.

El tratamiento dependerá del grado de deformidad, la edad del paciente y el grado de maduración ósea.

CASO CLÍNICO

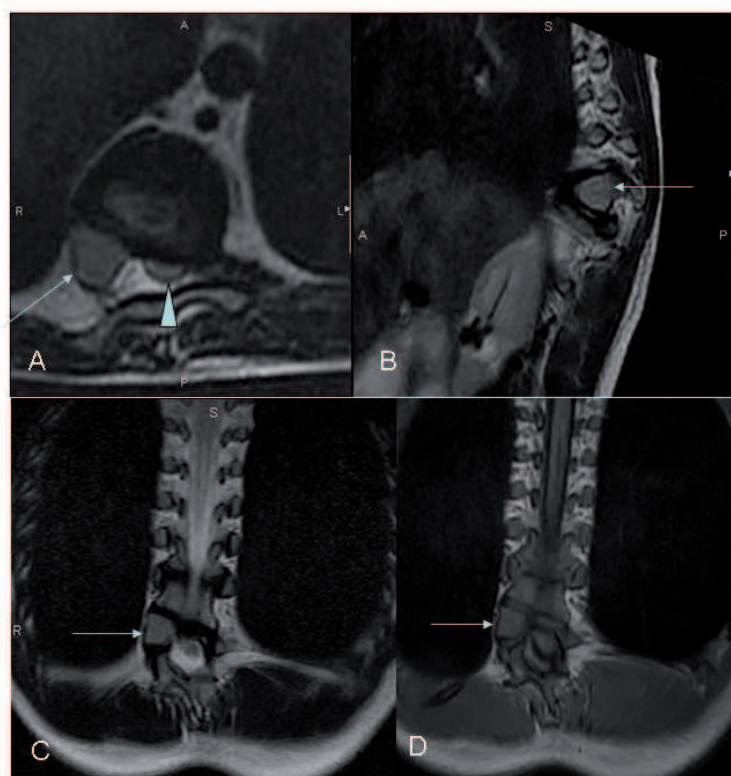
Niña de 13 años controlada en la Unidad de Columna desde los 10 años de edad por escoliosis causada por hemivértebra torácica D9 que se diagnosticó como hallazgo casual en radiografía de abdomen realizada con otros fines, siguiendo posteriormente controles periódicos en la consulta cada 6 meses. Acude a su Centro de Salud por presentar cuadro de parestesias en los pies, inestabilidad a la marcha y debilidad de extremidades inferiores con caídas frecuentes, de 20 días de evolución. Controla esfínteres, sin otra sintomatología acompañante. La paciente tuvo la menarquía 3 meses antes del ingreso y la madre refiere estirón puberal de 4-5 cm en los últimos meses.

A la exploración física se constata actitud

en bipedestación con basculación de cadera, disimetría de extremidades inferiores, acortamiento de la longitud del tronco, escoliosis evidente con deformidad torácica y giba costal derecha a la flexión dorsal, que se encuentra limitada. Marcha inestable con dificultad para el comienzo de la deambulación, tendencia a entrecruzamiento de las piernas, tropiezos constantes, marcha de puntillas y con los talones muy dificultosa, imposibilidad para la marcha en tándem, Romberg positivo. Ligera disminución de fuerza en extremidades inferiores. Reflejos algo vivos en extremidades inferiores. Reflejo cutáneo plantar negativo, sensibilidad conservada. Resto de la exploración normal.

Se decide ingreso para completar estudio, realizándose analíticas que son normales y ecografía abdominal donde se evidencia nódulo hepático en el lóbulo derecho compatible con hemangioma. En el estudio de imagen mediante RM craneoespinal se objetiva escoliosis dorsal inferior dextroconvexa con angulación posterior con compresión medular asociada a anomalías vertebrales (hemivértebra lateral derecha D9). Presencia de 11 costillas derechas y 10 izquierdas; la 8ª costilla izquierda tiene el extremo posterior bífido (la 9ª costilla rudimentaria se fusiona al 8º arco costal).

Figura 1. RM de Columna Dorsolumbar: la flecha señala la hemivértebra en el corte axial T2 (A), sagital T2 (B) y coronales T2 y T1 (C, D); la cabeza de flecha señala en axial T2 (A) la médula espinal comprimida.



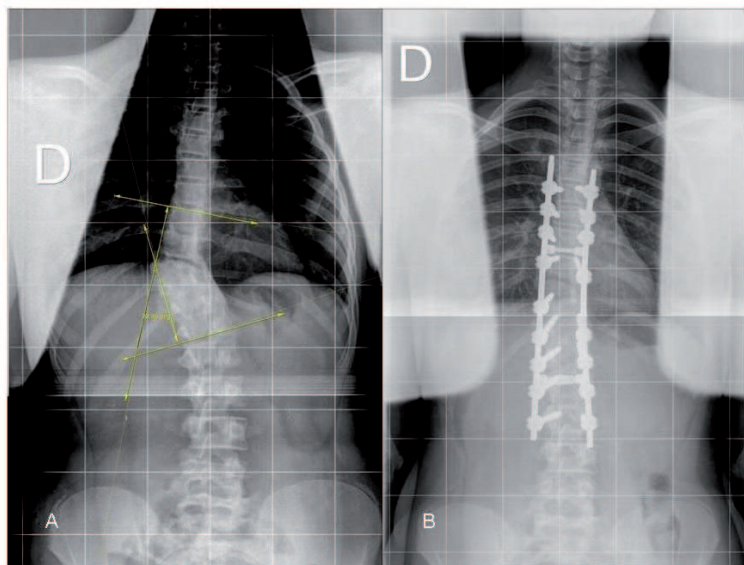


Figura 2. Rx de columna total: A. Escoliosis dorsal inferior dextroconvexa con medición del ángulo de Cobb en radiografía prequirúrgica, de 28°. B. Control postoperatorio: corrección de la escoliosis.

Ante los siguientes hallazgos y la clínica de compresión medular se pauta bolo de Dexametasona y se deriva a la paciente al Hospital de referencia para valoración por parte del servicio de Neurocirugía. La paciente es intervenida realizándose una fijación artrodesis T5-L2, con laminectomía y descompresión de hemivértebra y costotransversotomía T9 derecha, con muy buena evolución postoperatoria. Se da de alta a la semana indicándose inmovilización con ortesis durante 3 meses. En el momento actual, la paciente presenta equilibrio sagital-coronal satisfactorio. La escoliosis previamente de 28° según la medición del ángulo de Cobb, se ha corregido tras la cirugía.

Se evidencia mejoría clínica de la marcha, con desaparición de la sintomatología acompañante, y lenta recuperación de los potenciales evocados motores de extremidades inferiores.

DISCUSIÓN

Las hemivértebras son una de las principales causas de escoliosis congénita. Se producen por una serie de anomalías intraútero, por aplasia o hipoplasia de uno o dos centros condrales de los cuerpos vertebrales. Y en los casos más graves la progresión de la enfermedad puede ocasionar déficit neurológico o incluso ocasionar enfermedad pulmonar severa restrictiva. Debe sospecharse ante dolores costales, vertebrales o tortícolis congénitos.

Los pacientes con escoliosis congénita también tienen una elevada incidencia de anomalías en otros sistemas de órganos. Por ejemplo, hay una incidencia del 10% de anomalías cardíacas, 25% de anomalías genitourinarias y una incidencia de hasta el 40% de anomalías intraespinales⁴. En consecuencia se hacen meticulosos exámenes diagnósticos a los pacientes, que incluyen un ecocardiograma, ecografía renal y resonancia magnética de toda la columna. Las anomalías intraespinales que pueden ocurrir incluyen los lipomas o tumores grasos benignos del canal medular, el tejido cicatrizal dentro del canal medular, las espículas óseas o cartilaginosa dentro del canal medular (diastematomielia) y diversos problemas adicionales. Estos pueden requerir un tratamiento independiente de la curvatura de la columna.

La historia natural de este tipo de escoliosis predice que para las curvaturas no tratadas después de los 10 años de edad, 64 a 84% de los pacientes tendrá curvas que excederán los 40°⁵. La escoliosis congénita ocasionada por una hemivértebra es difícil de controlar debido a que el crecimiento de la superficie superior e inferior de la hemivértebra empeora aún más el desbalance de una columna ya alterada; la curvatura puede progresar después del tratamiento conservador y aún con el quirúrgico. Esta progresión es inevitable cuando la hemivértebra está totalmente segmentada y no incarcerated⁶. La hemivértebra con barra contralateral está asociada con el peor pronóstico, seguida de dos hemivértebras unilaterales, hemivértebra sola y vértebra en cuña. A causa del pronóstico desfavorable de este tipo de deformidad, usualmente se requiere una cirugía.

Con respecto al tratamiento de este tipo de deformidades, es casi tan importante la planificación quirúrgica como el momento en el que se procede a la corrección, teniendo en cuenta el potencial de crecimiento del niño. La mayoría de los autores establece que no existe la cirugía ideal para este tipo de proceso patológico y en caso de adoptar esta conducta es importante realizar una correcta selección del paciente y elección del método quirúrgico.

El tratamiento de la escoliosis congénita es agresivo en el sentido de que si se advierte que hay progresión, incluso en el caso de curvas relativamente pequeñas, está indicada la cirugía. Esta constituye el abordaje más conservador porque

con frecuencia la cirugía precoz permite que el paciente evite una cirugía mucho más extensa más adelante, así la mejor intervención quirúrgica es la que se realiza tempranamente para minimizar el número de niveles de la columna que requieren tratamiento⁷. No es raro que los pacientes del año a los 18 meses de edad se sometan a una cirugía relativamente limitada. El tratamiento no-quirúrgico consiste en observación a intervalos de 4 a 6 meses y, en caso de notarse progresión, está indicada la cirugía, como fue nuestro caso. Es posible que un pequeño porcentaje de pacientes usen una ortesis, si es que tienen curvaturas adyacentes a las anomalías congénitas, con el fin de prevenir que se agraven.

La cirugía temprana incluye la excisión de la hemivértebra y consiste en retirar la vértebra anormal, lo que permite a la columna enderezarse casi totalmente y a los demás segmentos de la columna crecer normalmente. En las anomalías congénitas más complejas pueden requerirse fusiones de múltiples niveles, tanto en el frente como en la parte posterior de la columna. En otros casos puede hacerse un procedimiento con una barra de crecimiento⁸. El objetivo es prevenir que las deformidades severas afecten el crecimiento o la función pulmonares y ofrecer un balance adecuado a la columna y, en el niño pequeño, maximizar el crecimiento. Después de la cirugía se observa cuidadosamente a los pacientes hasta que alcanzan la madurez esquelética, lo que puede ocurrir 15 años o más después del procedimiento inicial. En algunos casos puede formarse una curvatura adicional que puede necesitar cirugía u ortesis. Los pacientes con curvaturas y deformidades severas que van al médico demasiado tarde pueden requerir osteotomías (cortes del hueso) y extirpación de la vértebra, así como reconstrucción de la columna con instrumentación. La meta en estos pacientes es restablecer el balance y la alineación de la columna y prevenir el dolor de espalda, los déficits neurológicos, y la disfunción pulmonar⁹.

BIBLIOGRAFIA

1. Kane WJ. Scoliosis prevalence: a call for a statement of terms. *Clin Orthop Relat Res* 1977;43.
2. Tachdjian MO. The Spine. In: *Clinical Pediatric Orthopedics: The Art of Diagnosis and Principles of Management*, Appleton and Lange, Stamford, CT 1997. p325.
3. López E, Olivares-Fernández C. Hemivertebra dorsal congénita. A proposito de un caso. *Semergen* 2010;11:005 .
4. Barrera RM, Lascombes P. Tratamiento quirúrgico de la hemivértebra en la escoliosis congénita. A propósito de 7 casos operados. *Revista del Hospital Privado de la Comunidad*. 2003;6:1.
5. Nasca RJ, Stelling FH, Steel H.H. Progression of congenital scoliosis due to hemivertebrae and hemivertebrae with bars. *J Bone Joint Surg*. 1975;57A:456-66.
6. Freeman BJ, Oullet JA, Webb J.K. Excision of hemivertebrae in the management of congenital scoliosis. *J Bone Joint Surg*. 2002; 64A:1128-47.
7. Villanueva García E, Pérez Belmonte C, Escriba Roca I, Pérez Millán LA, Bas Conesa J.L. Escoliosis congénita causadas por hemivértebras. *Revista Española de Cirugía Osteoarticular*. 1996;31:293-8.
8. Winter RB, Lonstein JE, Denis F, Stanna de la Rosa H. Convex growth arrest for progressive scoliosis due to hemivertebrae. *J Pediatr Orthop* 1988;8:633-638.
9. Ruf M, Harms J. Posterior hemivertebra resection with transpedicular instrumentation: early correction in children aged 1 to 6 years. *Spine*. 2003; 28: 2131-8.