

RETINOPATIA DIABETICA

Dra. Eva Gloria Alias Alegre

FEA Oftalmología. Hospital Obispo Polanco. Teruel

La Diabetes Mellitus (DM) está considerada como la causa más frecuente de ceguera en la población activa en los países industrializados, siendo el edema macular diabético la causa más frecuente de disminución de agudeza visual y la retinopatía diabética (RD) la responsable de los déficit visuales más severos.

El 25% de las personas afectas de DM tienen algún grado de retinopatía diabética, aumentando su incidencia con la duración de la enfermedad. De tal forma, a los 20 años de evolución el 90% de los diabéticos presentarán algún grado de RD.

La **prevención** de la ceguera por RD pasa por la realización de revisiones periódicas del fondo de ojo de las personas diabéticas.

El láser ha sido y continúa siendo el tratamiento preceps para las complicaciones oculares de la diabetes. La panfotocoagulación retiniana consigue evitar la progresión hacia la ceguera en un porcentaje significativo de pacientes.

En la actualidad la **clasificación** para la RD que se maneja es la Escala Internacional de Severidad de la Retinopatía basada en los resultados del Early Treatment Diabetic Retinopathy Study (ETDRS). Clasificación que se muestra en la tabla 1.

Un buen **manejo** de la RD implica la identificación de aquellos pacientes con riesgo de padecer pérdida visual. La primera exploración del fondo de ojo se realizará a los 3-5 años del diagnóstico en los diabéticos tipo 1 y en el momento del mismo en los diabéticos tipo 2. Posteriormente, cada 2 años en diabéticos bien controlados y sin RD aparente; anual para pacientes sin signos de RD con factores de riesgo asociados (mal control metabólico) y para aquellos con signos de RD no proliferativa leve; cada 3-6 meses en pacientes con RD no proliferativa moderada, y, un seguimiento individualizado en cuadros más severos. Manejo que se muestra en la Tabla 2.

Tabla 1. Clasificación Clínica Internacional de la RD

Sin RD aparente	Ausencia de microaneurismas (uA).
RD no proliferativa (RDNP) leve	Sólo uA (Fig. 1)
RDNP Moderada	uA asociado a menos de 20 hemorragias intrarretinianas en cada uno de los 4 cuadrantes, exudados duros, exudados algodinosos, arrosariamiento venoso en un solo cuadrante (Fig. 2)
RDNP Severa	uA junto a uno de los siguientes hallazgos: -Hemorragias intrarretinianas severas (>20) en cada uno de los 4 cuadrantes. -Arrosariamiento venoso en 2 ó más cuadrantes. -Anomalías vasculares intrarretinianas en 1 ó más cuadrantes (Fig. 3).
RDNP Muy Severa	uA junto al menos dos de los hallazgos anteriores (Fig. 4)
RD Proliferativa	Neovasos y/o hemorragia prerretiniana o hemovítreo (Fig. nº 5, 6, 7)

Tabla 2. Manejo de la Retinopatía Diabética

Control endocrinológico. Es especialmente importante el control de la glucemia (HbA1c <7%), HTA (<130/80), lípidos (TG< 150 mgr/dl; LDL colesterol <100 mgr/dl salvo en pacientes de alto riesgo cardiovascular en los cuales debe ser <70 mgr/dl). Estado cardíaco y renal. Evitar el sobrepeso, favorecer el ejercicio físico y dejar de fumar.

1. SIN RD APARENTE

Control oftalmológico anual o bianual.

2. RDNP LEVE

Control oftalmológico anual.

Adelantar control en caso de: gran cantidad de uA, que afecten a la fovea, primera exploración de un paciente mal controlado, paso reciente de antidiabéticos orales a insulina, adolescentes o mujer embarazada.

3. RDNP MODERADA

Control oftalmológico semestral.

4. RDNP SEVERA

Revisión cada 4 meses.

Considerar tratamiento (panfotocoagulación retiniana) temprano en caso de: DM con mal control metabólico y pacientes que no cumplen con las revisiones de forma habitual, RD proliferativa en el otro ojo, previo a la cirugía de la catarata, embarazo o deseo del mismo, isquemia generalizada retiniana en el estudio angiográfico,...

5. RD PROLIFERATIVA Y MEDIOS TRANSPARENTES

Panfotocoagulación retiniana en un mes o mes y medio: sesiones de 300-500 impactos. Revisiones cada 3-6 meses (Fig. 8).

Si no responde al tratamiento con láser plantear la utilización de anti-VEGF y/o cirugía vitreoretiniana.

6. RD PROLIFERATIVA CON HEMOVÍTREO

Si existe desprendimiento de retina regmatógeno o traccional asociado: cirugía vitreoretiniana urgente (Fig. 9).

Si no existe desprendimiento de retina asociado: esperar 2 meses con controles de agudeza visual y ecográficos en 2-4 semanas. Si no mejora realizar cirugía diferida (2-3 meses).

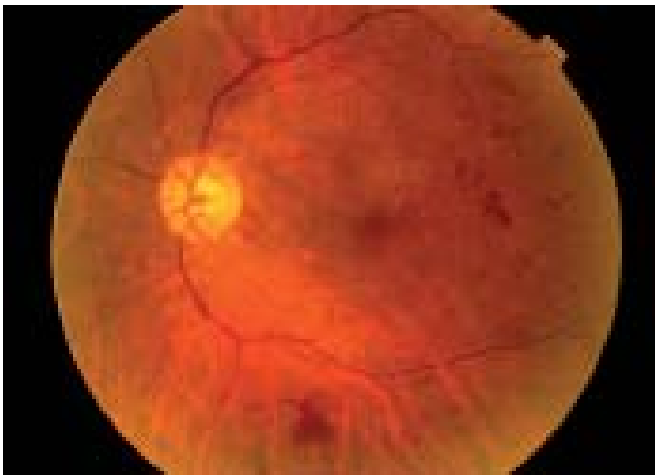


Fig. 1. Retinopatía diabética no proliferativa leve-moderada con microaneurismas en el área macular y hemorragias intrarretinianas.

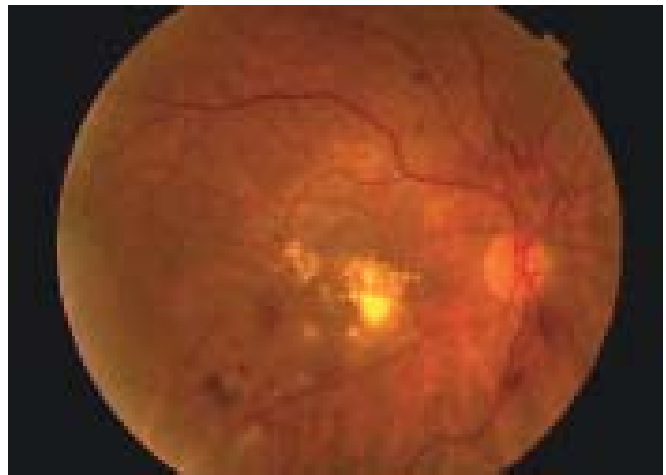


Fig. 2. Retinopatía diabética no proliferativa moderada con edema macular clínicamente significativo.

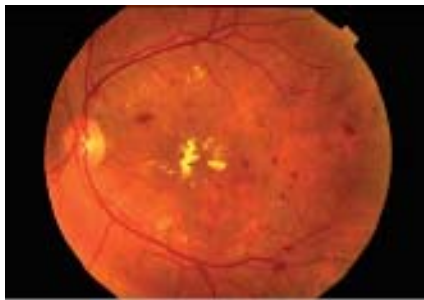

Fig. 3. Retinopatía diabética no proliferativa severa con edema macular clínicamente significativo. Se observan hemorragias profundas y superficiales con exudados duros focales y difusos. En arcada temporal inferior anomalías vasculares intrarretinianas.

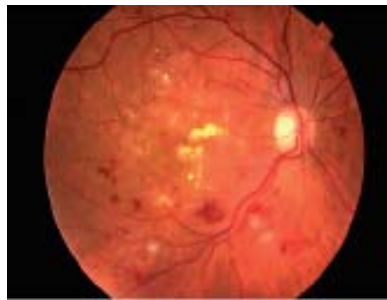


Fig. 4. Retinopatía diabética no proliferativa muy severa con hemorragias intrarretinianas, exudados algodinosos, arrosamiento venosos y anomalías vasculares intrarretinianas.

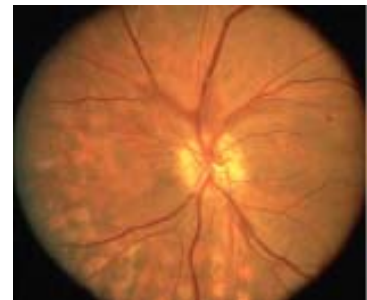

Fig. 5. Retinopatía diabética proliferativa con neovasos a nivel peripapilar.

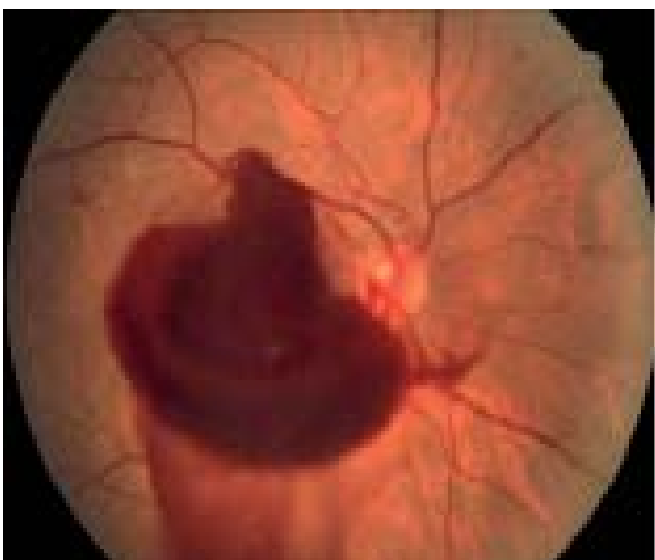

Fig. 6. Retinopatía diabética proliferativa con hemorragia prerretiniana procedente de neovasos papilares.

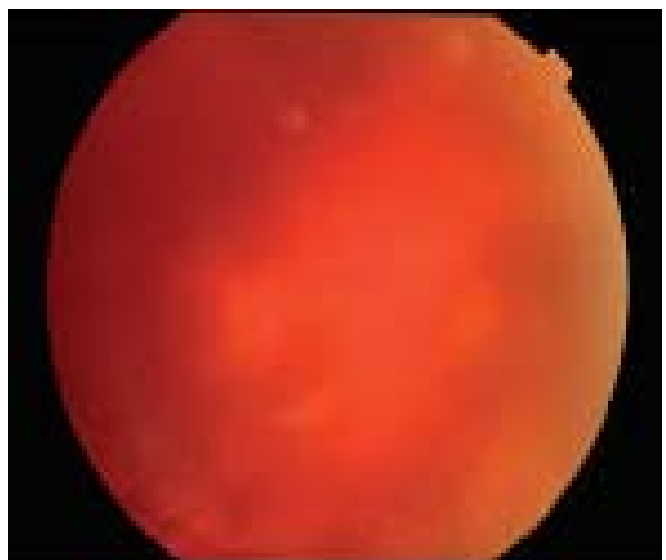

Fig. 7. Retinopatía diabética proliferativa que ocasiona hemorragia vítrea e impide ver detalles del fondo de ojo.

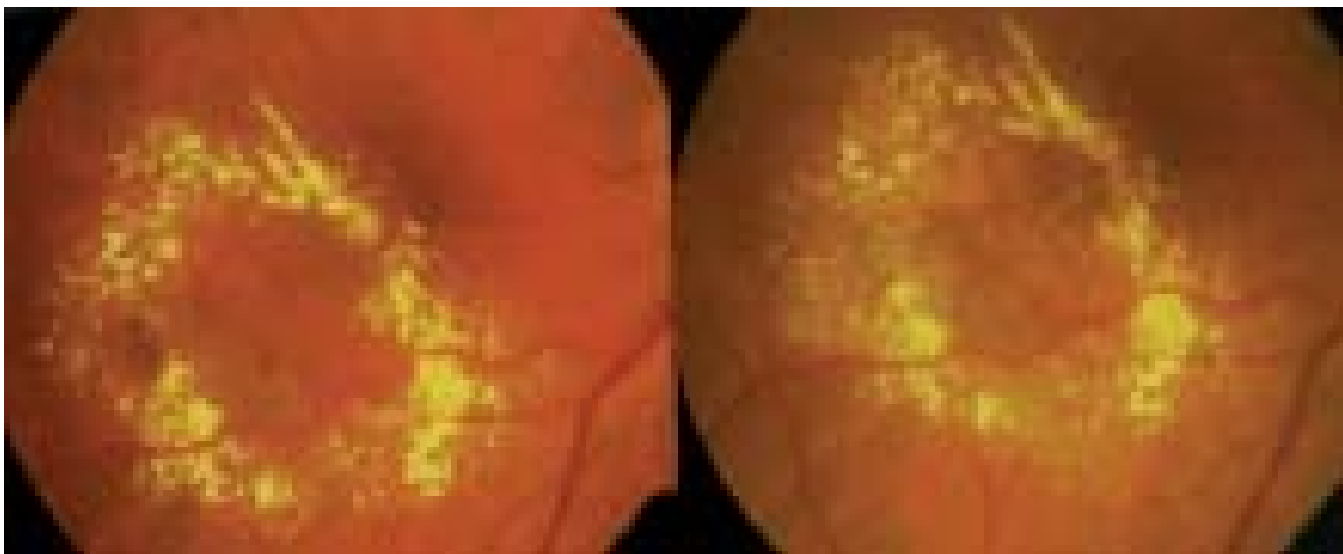


Fig. 8. Aspecto tras iniciar tratamiento con láser argón (tratamiento focal del edema retiniano).

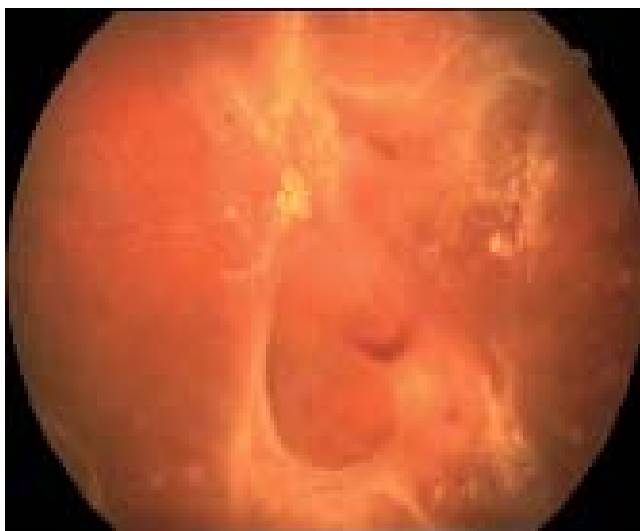

Fig. 9. Retinopatía diabética proliferativa con marcado componente fibrovascular que ocasiona desprendimiento de retina traccional.