

INESTABILIDAD POSTRAUMÁTICA DE LA ARTICULACIÓN TRAPEZIOMETACARPIANA

Dr. José Vicente Díaz Martínez / Dr. Angel Castro Sauras / Dr. Juan José Ballester Gimenez / Dr. Jose Adolfo Blanco Llorca / Dra. Pilar Muniesa Herrero / Dra. Marta Osca Guadalajara

Servicio de Traumatología. Hospital Obispo Polanco. Teruel

Paciente de 13 años de edad sin antecedentes médico-quirúrgicos de interés. Acude por hipermovilidad en primer dedo de la mano izquierda con antecedente de fractura de la base del primer metacarpiano (Fig. 1A) de cuatro meses de evolución, tratada de forma conservadora, con férula antebraquial con extensión al primer dedo, durante tres semanas.

EXAMEN FÍSICO

Inestabilidad en abducción del primer dedo a nivel de la articulación trapezio metacarpiana. Dolor selectivo a la palpación a nivel de la base del primer metacarpiano

Pruebas complementarias

Rx simple: Se aprecia epifisiolisis grado IV de la base del primer metacarpiano (Fig. 1A) TAC: Control de fractura de la base del primer metacarpiano de la mano izquierda, con fragmento óseo medial aparentemente consolidado cierre de fisis debido al traumatismo, sin alteraciones valorables a nivel articular (Fig. 1B) RMN: Pérdida de la congruencia articular carpometacarpiana del primer dedo con

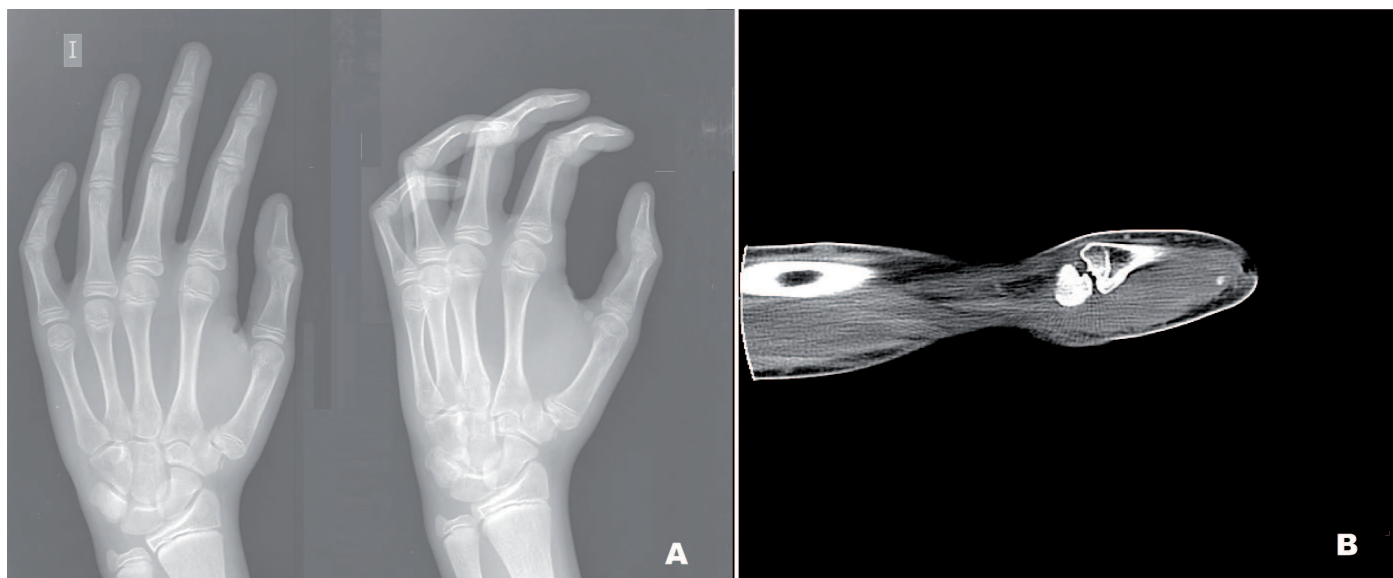
una discreta subluxación externa del metacarpiano y aumento de la distancia articular trapeziometacarpiana en su vertiente externa y pinzamiento de la vertiente interna de la articulación. Existe irregularidad en la superficie articular medial metafisaria asociando cambios de edema en relación a fractura subcondral existiendo edema y sospecha diagnóstica de desplazamiento del pequeño fragmento asociando liquido articular y marcada edematización de las partes blandas adyacentes (Fig. 2) .

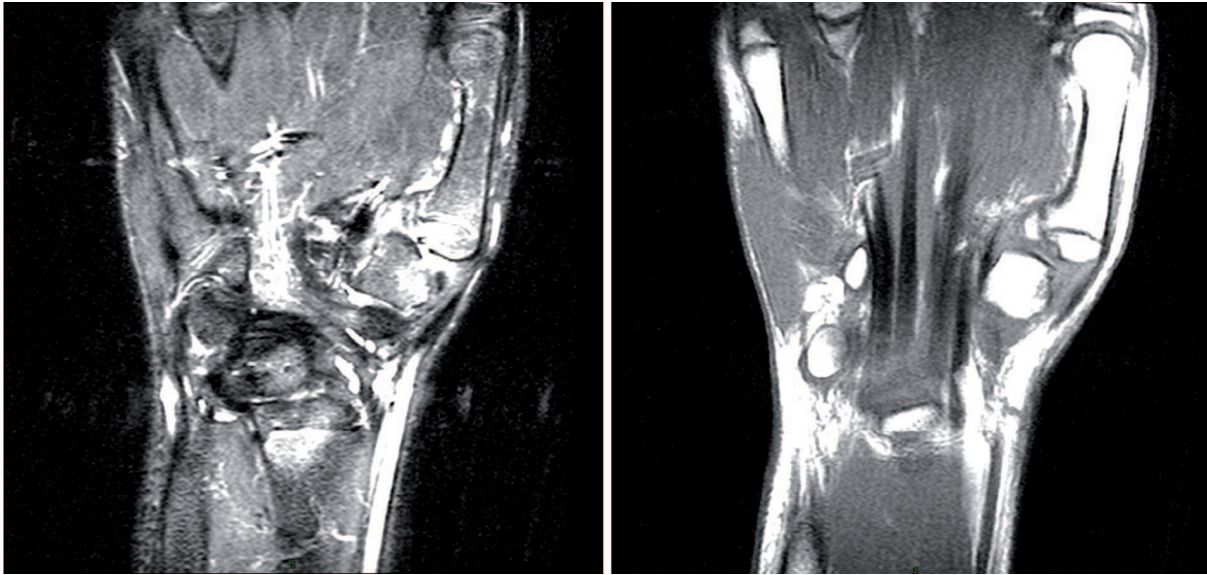
DIAGNÓSTICO

EPIFISIOLISIS CON ARRANCAMIENTO DEL LIGAMENTO PALMAR OBLÍCUO

TRATAMIENTO

Dada la clínica de inestabilidad manifiesta a nivel de la articulación trapeziometacarpiana (TMC), se opta por el tratamiento quirúrgico realizando una plastia con hemitendón del palmar mayor (Eaton Littler) (Fig. 3A). Se basa en tratar la inestabilidad de la articulación TMC, la cual, debido a esos movimientos erráticos provoca dolor, hidrartros y





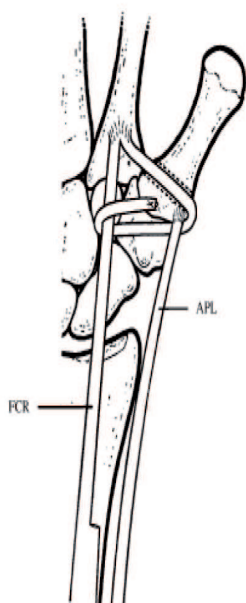
cambios degenerativos precoces¹. Tratamos de evitar los movimientos aberrantes tanto laterales como rotatorios del pulgar. Esta hipermovilidad dolorosa es la que a medio largo plazo provocará el envejecimiento prematuro de esa articulación. Una vez realizada la artrotomía, debemos comprobar que las carillas articulares están bien preservadas y sin lesiones importantes. El objetivo de esta técnica es reforzar el ligamento oblicuo volar o beak ligament, con hemitendón del palmar mayor, conservando el trapecio². El tensado de nuevo ligamento es muy importante ya que se considera más resistente aún que la cápsula articular original. Se remite a rehabilitación tras mantener inmovilización durante 5 semanas.

EVOLUCIÓN

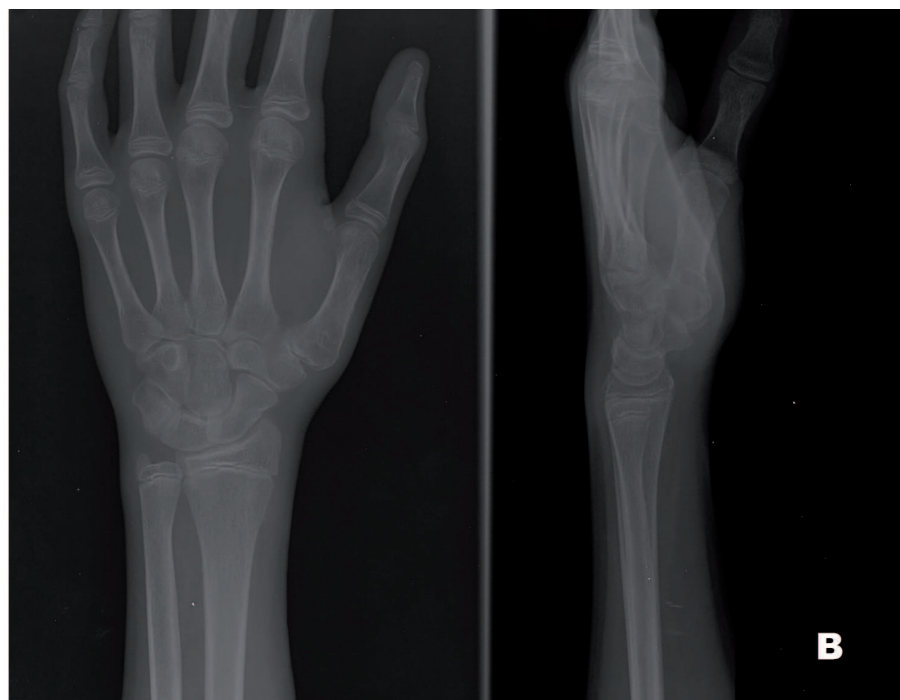
Actualmente tras 4 meses de la intervención quirúrgica el paciente se encuentra sin dolor y con articulación trapeziometacarpiana estable (Fig. 3B). Con alto grado de satisfacción.

DISCUSIÓN

La luxación de la articulación trapezio-metacarpiana (ATM) es una lesión rara. Hay controversias acerca del mecanismo de lesión, de las estructuras capsuloligamentosas que se lesionan, del grado de inestabilidad tras la reducción y finalmente en cuanto al tratamiento de elección³.



A

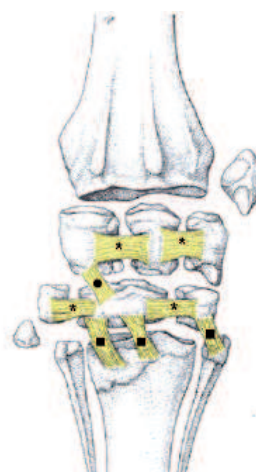

B

El mecanismo lesional más comúnmente aceptado es el de una fuerza aplicada en el eje del metacarpiano mientras la ATM está en flexión. El segundo mecanismo implicado ha sido el de una fuerza de cizallamiento aplicada desde la comisura (tesis de Monsche citado por Toupin et al⁴). La ATM es una articulación en doble silla de montar estabilizada anteriormente por el ligamento carpometacarpiano oblicuo anterior, dorsalmente por el ligamento oblicuo posterior, lateralmente por el ligamento carpometacarpiano radial y medialmente por el ligamento intermetacarpiano anterior.

Según Eaton y Littler, el ligamento oblicuo anterior también denominado palmar oblicuo reforzado por una expansión del ligamento anular anterior del carpo es el principal estabilizador de la ATM. Otros autores aplican esta función al ligamento intermetacarpal. Las observaciones realizadas tras cirugía y en los estudios en cadáveres³ indican que las estructuras capsuloligamentosas dorsoradiales son las encargadas de prevenir la luxación de la ATM, de forma que la lesión del resto de las estructuras capsuloligamentosas (pero con preservación del ligamento dorsoradial) produciría algún grado de inestabilidad aunque no una luxación completa de la articulación⁵. La luxación de la ATM es fácilmente reducible, pero clásicamente se había considerado inestable. Sin embargo, hay publicaciones en que se conseguía una estabilidad articular completa tras reducción.

En cuanto al tratamiento de elección, no hay uniformidad de criterios entre los distintos autores. Algunos autores abogan por la inmovilización con yeso antebraquial, mientras que otros prefieren la fijación temporal con agujas de Kirschner combinadas con el yeso, finalmente, otros autores prefieren una reducción abierta y estabilización de la articulación mediante ligamentoplastia. Watt y Hopper trataron a 9 de sus 12 sujetos tan sólo con yeso antebraquial y obtuvieron un 67% de buenos resultados (6 sujetos estaban asintomáticos).. Toupin et al realizaron una revisión de la literatura médica en la que compararon los resultados obtenidos entre los sujetos tratados mediante reducción y estabilización con agujas de Kirschner asociado a yeso (16 sujetos) y los sujetos tratados mediante reducción abierta y ligamentoplastia (14 sujetos), y no hallaron diferencias significativas entre ambos



Articulaciones intercarpianas (entre los huesos de una fila)
Articulaciones mediocarpianas (entre fila proximal y distal)
 (Articulación del hueso accesorio del carpo)
 Articulación carpometacarpiana

* Ligamentos intercarpianos interóseos
 • Ligamentos intercarpianos dorsales
 Ligamentos intercarpianos palmares
 ■ Ligamentos carpometacarpianos dorsales
 Ligamentos carpometacarpianos palmares

grupos⁵. Por tanto, se concluyó que la reducción cerrada seguida de estabilización mediante agujas de Kirschner y yeso sería el tratamiento de elección.

De acuerdo con Watt y Hopper, se considera que en el tratamiento de las luxaciones agudas de la ATM el punto más importante es valorar el grado de estabilidad tras la reducción cerrada¹; asimismo, consideran que aquellas luxaciones que se valoren como estables tras la reducción deben inmovilizarse con un yeso antebraquial que incluya el pulgar y, en aquellos otros casos en que tras la reducción se aprecie inestabilidad y por tanto haya tendencia a la reluxación, debe realizarse fijación temporal de la articulación con una o 2 agujas de Kirschner. Finalmente, los autores también creen que el tratamiento quirúrgico mediante ligamentoplastia debe reservarse para aquellos casos de inestabilidad sintomática tardía y para luxaciones inveteradas¹.

BIBLIOGRAFÍA

1. Belcher H., Nicholl J. A comparison of trapeziectomy with or without ligament reconstruction and tendon interposition. *J. Hand Surg.*, 2000, 25-B, 350-356.
2. Shah J, Patel M. Dislocation of the carpometacarpal joint of the thumb *Clin Orthop.* 1983; 17: 605-11.
3. Freedman DM, Eaton RG, Glickel SZ. Long-term results of volar ligament reconstruction for symptomatic basal joint laxity. *J Hand Surg [Am]* 2000; 25: 297-304.
4. Tomaino M., Pellegrini V., Burton R. Arthroplasty of the basal joint of the thumb. *J. Bone Joint Surg.*, 1995, 77-A, 346-355.
5. Khan AM, Ryan MG Teplitz G.A. Bilateral carpometacarpal dislocations of the thumb *Am J Orthop.* 2003; 23: 575-87.