

**Pavón de Paz I<sup>1</sup>, Gil Fournier B<sup>2</sup>, Navea Aguilera C<sup>1</sup>, Ramiro León MS<sup>2</sup>, Modroño Móstoles N<sup>1</sup>, Guijarro de Armas G<sup>1</sup>**

<sup>1</sup> Servicio de Endocrinología y Nutrición

<sup>2</sup> Servicio de Genética

Hospital Universitario de Getafe - Madrid (España)

## Osteogénesis imperfecta forma clásica no deformante. Comunicación de una nueva mutación en el gen COL1A1 en dos casos de la misma familia

Correspondencia: Isabel Pavón de Paz - Servicio de Endocrinología - Hospital Universitario de Getafe - Ctra. de Toledo, Km 12,5 - 28905 Getafe - Madrid (España)

Correo electrónico: pavonisa@yahoo.es

Fecha de recepción: 26/01/2016

Fecha de aceptación: 16/03/2016

### Resumen

La osteogénesis imperfecta (OI), es una patología poco frecuente y muy heterogénea desde el punto de vista clínico y genético. Su característica principal es la fragilidad ósea, habiéndose descrito varios tipos. Generalmente es causada por mutaciones en los genes que codifican para las cadenas  $\alpha 1$  y  $\alpha 2$  del procolágeno tipo 1 (COL1A1 y COL1A2) con herencia autosómica dominante.

Comunicamos los casos de dos pacientes (padre e hija) con OI cuyo estudio genético muestra una mutación en COL1A1 no conocida previamente: la delección de una Guanina, G(c.3524delG). Se repasan aspectos clínicos, de herencia y opciones reproductivas de los pacientes afectados.

**Palabras clave:** *osteogénesis imperfecta, estudio genético, gen COL1A1.*

## Classic non-deforming osteogenesis imperfecta. Report of a new mutation in the COL1A1 gene in two cases in the same family

### Summary

Osteogenesis imperfecta (OI), is a rare condition which is heterogeneous in clinical and genetic terms. Several types have been described and its main feature is bone fragility. It is generally caused by gene mutations in those genes which codify for the  $\alpha 1$  and  $\alpha 2$  of the type 1 collagen (COL1A1 and COL1A2) with dominant autosomal heredity.

We report the case of two relatives (father and daughter) with OI whose genetic study shows a mutation in COL1A1 previously undetected: the deletion of a Guanine, G(c.3524delG). Clinical aspects, heredity and reproductive options of the patients affected are considered.

**Key words:** *osteogenesis imperfecta, genetic research, COL1A1 gene.*

### Introducción

La osteogénesis imperfecta (OI), también conocida como “la enfermedad de los huesos de cristal”, es una patología poco frecuente y muy heterogénea desde el punto de vista clínico y genético. Es debida a la mutación de genes que intervienen en la formación del colágeno tipo 1. Afecta a uno de cada 15.000-20.000 nacidos vivos. Aunque su característica principal y común es la fragilidad ósea, se han descrito varios tipos en función de sus características clínicas, radiológicas y genéticas<sup>1-3</sup>.

Generalmente la OI es causada por mutaciones heterocigotas en los genes que codifican para las cadenas  $\alpha 1$  y  $\alpha 2$  del pro-colágeno tipo 1 (genes COL1A1 y COL1A2) aunque también se han identificado otros genes implicados. Las mutaciones en los genes COL1A1 y COL1A2 se heredan con un patrón autosómico dominante<sup>1-4</sup>.

Comunicamos dos casos de sendos pacientes (padre e hija) afectados por una forma no deformante de OI (probablemente tipo 1 de Sillence) en los que el estudio genético muestra una mutación en el gen COL1A1 no conocida previamente. Se trata de una delección en heterocigosis de una Guanina, G(c.3524delG), no descrita en la bibliografía ni en las bases consultadas.

### Caso 1

Paciente varón de 65 años diagnosticado de OI a raíz de estudio de una hija también afectada. No presentaba antecedentes familiares previos de la enfermedad (Figura 1).

Refería antecedente de varias fracturas (en número aproximado de 6-7) durante la infancia y la adolescencia tras traumatismos mínimos, la primera del húmero a los 2 años de edad. Durante la edad adulta había tenido dos nuevas fracturas en codo y hombro. Todas habían sido tratadas de forma conservadora. Recibió tratamiento con calcio durante la infancia. También había presentado a lo largo de su vida múltiples esguinces y varias roturas musculares. Diagnosticado de otoesclerosis, había sido intervenido quirúrgicamente para estapedectomía de ambos oídos.

Fue remitido a nuestra consulta por osteoporosis detectada en densitometría ósea (DXA), que mostraba unas T-scores de -3,4 en columna lumbar (L1-L4), -3 en cuello femoral y -2,8 en fémur total. Se encontraba asintomático.

En la exploración física llamaba la atención una talla de 162 cm, escleras azules y presencia de dentinogénesis imperfecta. No presentaba deformidades torácicas, ni en columna dorsolumbar ni en miembros, salvo en codo derecho (postfractura). No se apreciaba hiperlaxitud.

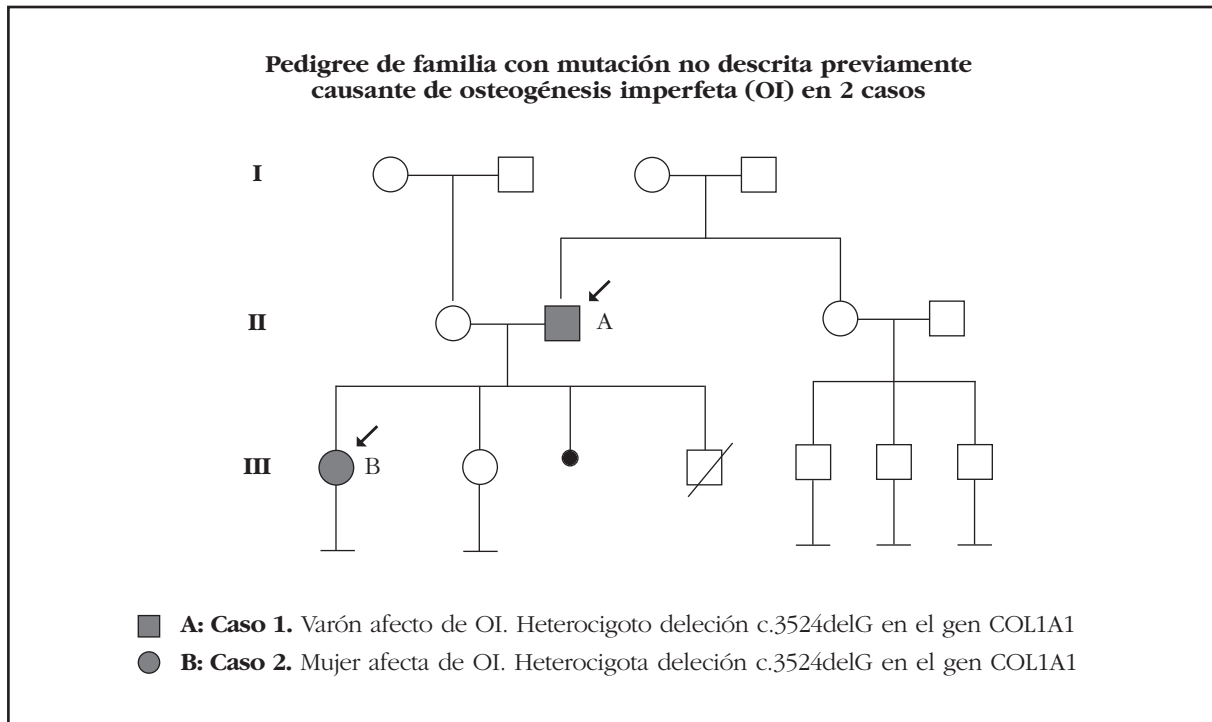
El estudio del metabolismo calcio-fósforo mostró niveles normales de calcio, fósforo, calciuria, y parathormona (PTHi). Los niveles de 25 hidroxivitamina D (25OHCC) estaban en rango de insuficiencia: 22 ng/ml (valores deseables >30 ng/ml). Los marcadores de remodelado óseo se encontraban en rango normal. Se descartaron otras causas endocrinas de osteoporosis.

Como parte de nuestro protocolo de estudio de pacientes afectados de OI, se realizó una radiografía de columna cervical que descartó impresión basilar, y una radiografía de tórax en la que se evidenciaron cambios degenerativos en columna; el ecocardiograma mostró una mínima dilatación de la aorta ascendente; las pruebas de función respiratoria resultaron normales, y en la ecografía de abdomen se descartó litiasis renal.

Se realizó estudio genético mediante secuenciación masiva por NGS (*Next-Generation Sequencing*) de los genes COL1A1, COL1A2, CRTAP y LEPRE1, detectándose en el gen COL1A1 una delección en heterocigosis de una Guanina (c.3524delG). Esta mutación da lugar a un cambio en la pauta de lectura, lo cual, a nivel de la proteína del colágeno, origina un codón de parada prematuro (p.Gly1175Valfs\*64) por lo que es probable que se trate de un cambio patógeno. Se detectaron otros cambios que fueron considerados polimorfismos.

Se recomendó tratamiento con alendronato semanal asociado a suplementos diarios de calcio y vitamina D, evidenciándose una discreta mejoría densitométrica tras 1 año de tratamiento (T-scores de -3,2 en columna lumbar, -2,9 en cuello femoral y -2,4 en fémur total).

Figura 1



## Caso 2

Paciente de 30 años, hija del paciente anterior (Figura 1), diagnosticada en la infancia de OI a raíz de una fractura de tibia desplazada seguida de fractura de clavícula tras traumatismos leves. Posteriormente presentó tres nuevas fracturas, la última a los 12 años, precisando una de ellas tratamiento quirúrgico (olécranon). Entre otros antecedentes de interés destacaban múltiples esguinces de tobillo y estapedectomía de oído derecho. Nunca había recibido tratamiento para su enfermedad y se encontraba asintomática.

La paciente deseaba conocer sus opciones reproductivas para tener un hijo libre de enfermedad.

En la exploración física destacaba una talla de 153 cm, escleras azules y dientes normales. No se apreciaron deformidades a ningún nivel.

Las pruebas de laboratorio resultaron normales, salvo los niveles de 25OHCC: 23 ng/ml, y también el resto del estudio realizado (radiografía de columna cervical, ecocardiograma, espirometría, ecografía abdominal). Los resultados de la densitometría mostraron una densidad mineral ósea normal: T-scores de -0,9 en columna lumbar (L1-L4), 0,0 en cuello femoral y -0,1 en fémur total. Se recomendó suplementación con vitamina D.

Se realizó estudio genético dirigido para la búsqueda de la mutación identificada en su padre, confirmando que la hija es portadora de la misma deleción en heterocigosis en el gen COL1A1 que presentaba su padre. Se realizó asesoramiento genético para informar sobre las posibles consecuencias para el afecto a su descendencia, de los resultados de un estudio genético y sus ventajas y riesgos, además de informarle de las posibles alternativas derivadas del análisis.

## Discusión

El colágeno tipo 1 es una proteína estructural que forma parte del hueso, la piel, los dientes, tendones, ligamentos y escleróticas. En general, la OI es causada por mutaciones heterocigotas en los genes que codifican las cadenas  $\alpha 1$  y  $\alpha 2$  del pro-colágeno tipo 1 (genes COL1A1 y COL1A2) aunque también se han identificado otros genes implicados en el procesamiento del colágeno tipo 1, como CRTAP y LEPRE. El gen COL1A1 está localizado en el cromosoma 17 en la región q21-q22, y el gen COL1A2 en el cromosoma 7 en la región q22. Las mutaciones en los genes COL1A1 y COL1A2 se heredan con un patrón autosómico dominante<sup>1-4</sup>, es decir, cada vez que un parental afecto concibe un hijo, existe en cada embarazo un 50% de posibilidades de transmitirle la enfermedad, independientemente del sexo.

Las alteraciones clínicas de la OI relacionada con los genes COL1A1 y COL1A2 son fundamentalmente fracturas en ausencia de traumatismo o tras traumas mínimos, dentinogénesis imperfecta variable y pérdida de audición en la edad adulta. La severidad de la presentación clínica depende del efecto de la mutación. Las mutaciones que inducen una disminución en la cantidad del colágeno sintetizado dan lugar a formas de enfermedad más leve que las que afectan a la estructura proteica<sup>5</sup>.

Existe un *continuum* desde la forma más grave, la perinatal-letal (tipo 2 de la clasificación de Sillence), individuos con deformidades muy severas, talla baja y alteración de la movilidad (tipos III y IV de Sillence), hasta pacientes prácticamente asintomáticos de estatura normal con dentinogénesis imperfecta y predisposición a fracturas, pero con expectativa de vida normal (tipo I de Sillence)<sup>5</sup>.

El diagnóstico de OI debe hacerse basándose en la historia familiar, la historia de fracturas, generalmente espontáneas o con traumatismos mínimos, la talla baja, a veces asociada a deformidades más o menos graves, y la presencia de otros datos clínicos como escleras azules o grises, dentinogénesis imperfecta, laxitud ligamentosa y pérdida de audición progresiva tras la pubertad. Los hallazgos radiológicos incluyen osteopenia u osteoporosis, presencia de huesos wormianos, deformidades óseas y fracturas o sus secuelas. Para confirmar el diagnóstico se recomienda realizar estudio genético molecular<sup>6,7</sup>.

Los dos casos descritos muestran una forma leve de OI, la más frecuente, con características comunes como la predisposición a las fracturas con traumatismos mínimos, la talla baja, las escleróticas azules, la hiperlaxitud ligamentosa con tendencia a esguinces y luxaciones y la hipoacusia de transmisión precoz, pero no comparten otros datos clínicos como la dentinogénesis imperfecta. En las formas leves es posible encontrar una densidad mineral ósea dentro de límites normales debido a que la DXA mide contenido mineral óseo y no de colágeno<sup>9</sup>. Está descrito que puede no existir una clara correlación genotipo-fenotipo incluso dentro de la misma familia<sup>6</sup>.

Los estudios genéticos de los genes COL1A1 y COL1A2 detectan anormalidades en más del 90% de los individuos con OI de los tipos I, II, III y IV de Sillence. Su sensibilidad es similar a la del análisis cuantitativo y estructural del colágeno tipo 1 en cultivos de fibroblastos obtenidos de una biopsia de piel<sup>8</sup>.

Las mutaciones se encuentran con más frecuencia en el gen COL1A1 (hasta en un 70% de los casos) que en el gen COL1A2 y en ambos casos se heredan con patrón autosómico dominante o bien se comportan como mutaciones de *novo*. En total se han descrito más de 1.500 mutaciones diferentes. En nuestros pacientes el estudio detectó una delección en heterocigosis de una Guanina (c.3524delG) en el gen COL1A1. Esta mutación, no descrita previamente en la bibliografía hasta ahora, da lugar a un cambio en la pauta de lectura, lo cual a nivel de la proteína del colágeno, origina un codón de parada prematuro (p.Gly1175Valfs\*64), por lo que es muy probable que se trate de un cambio patógeno. Otros cambios detectados fueron considerados polimorfismos sin asociación clínica.

Las mutaciones de *novo* constituyen el 100% de los casos con forma perinatal-letal (tipo II de Sillence), casi el 100% en las formas progresivamente deformantes y aproximadamente el 60% de las formas clásicas no deformantes<sup>6</sup>. Por la historia familiar de nuestros pacientes, el padre sufrió una mutación de *novo* que fue transmitida a su hija con patrón autosómico dominante. Conociendo la forma de herencia se procedió a informar a la paciente y a hacer consejo genético, incluyendo discusión sobre potenciales riesgos y sobre posibles opciones reproductivas.

La hija (Caso 2) consulta acerca de la manera de poder tener un hijo libre de esta enfermedad. Gracias a que se ha identificado la mutación que

causa su OI se puede hablar de 3 opciones reproductivas: el Diagnóstico Genético Preimplantacional, tras un tratamiento de fertilización *in vitro*, que permite testar genéticamente los embriones y seleccionar los no afectados de OI para ser transferidos al útero; otra opción sería un tratamiento de fertilización *in vitro* con óvulos de donante. Esta técnica evita la gestación de un niño con OI, porque sustituye el gameto del progenitor afecto por la enfermedad por un gameto sano anónimo. Otra opción sería concebir un hijo y realizar un Diagnóstico Prenatal tras la obtención de células fetales, mediante biopsia de corion o amniocentesis genética, sobre las cuales se pueden dirigir estudios genéticos de OI (sólo cuando ya se conoce la mutación responsable de la enfermedad en esa familia, que será la que se buscará en el feto)<sup>10</sup>.

No está claramente establecido el tratamiento de elección en pacientes adultos con OI, pero varios trabajos han demostrado la eficacia de los bifosfonatos tanto orales como intravenosos<sup>11,12</sup>. Está por establecer la utilidad de otros fármacos como denosumab<sup>13</sup> y parathormona<sup>14</sup>.

## Bibliografía

1. Marini JC. Osteogenesis imperfecta: comprehensive management. *Adv Pediatr* 1988;35:391-6.
2. Plotkin H. Syndromes with congenital brittle bones. *BMC Pediatr* 2004;4:16-21.
3. Prockop DJ, Kivirikko KI. Heritable diseases of collagen. *N Engl J Med* 1984;31:376-86.
4. Gajko-Galicka A. Mutations in type I collagen genes resulting in osteogenesis imperfecta in humans. *Acta Biochim Pol* 2002;49:433-41.
5. Van Dijk F, Sillence D. Osteogenesis imperfecta: Clinical diagnosis, nomenclature and severity assessment. *Am J Med Genet A* 2014;164:1470-81.
6. Steiner RD, Adsit J, Basel D. COL1A1/2-Related Osteogenesis Imperfecta. In: Pagon RA, Adam MP, Ardinger HH, Wallace SE, Amemiya A, Bean LJH, Bird TD, Fong CT, Mefford HC, Smith RJH, Stephens K, editors. *GeneReviews*® [Internet]. Seattle (WA): University of Washington, Seattle; 1993-2015.
7. Van Dijk FS, Byers PH, Dalgleish R, Malfait F, Maugeri A, Rohrbach M, et al. EMQN best practice guidelines for the laboratory diagnosis of osteogenesis imperfecta. *Eur J Hum Genet* 2012;20:11-9.
8. Van Dijk FS, Cobben JM, Kariminejad A, Maugeri A, Nikkels PGJ, van Rijn RR, et al. Osteogenesis imperfecta: a review with clinical examples. *Mol Syndromol* 2011;2:1-20.
9. Paterson CR, Mole PA. Bone density in osteogenesis imperfecta may well be normal. *Postgrad Med J* 1994;70:104-7.
10. Gil Fournier, B. Importancia del diagnóstico genético en la Osteogénesis Imperfecta. *Voces de cristal* 2009:30-2.
11. Shapiro JR, Thompson CB, Wu Y, Nunes M, Gillen C. Bone Mineral Density and Fracture Rate in Response to Intravenous and Oral Bisphosphonates in Adult Osteogenesis Imperfecta. *Calc Tissue Int* 2010;87:120-9.
12. Dwan K, Phillipi CA, Steiner RD, Basel D. Bisphosphonate therapy for osteogenesis imperfecta. *Cochrane Database Syst Rev* 2014;7:CD005088.
13. Hoyer-Kuhn H, Netzer C, Koerber F, Schoenau E, Semler O. Two years' experience with denosumab for children with osteogenesis imperfecta type VI. *Orphanet J Rare Dis* 2014;9:145.
14. Orwoll ES, Shapiro J, Veith S, Wang Y, Lapidus J, Vanek C, et al. Evaluation of teriparatide treatment in adults with osteogenesis imperfecta. *J Clin Invest* 2014;124:491-8.