

## PRIMERA DESCRIPCIÓN DE UN CASO TERATOLÓGICO EN EL CAMARÓN DE RÍO DEL SUR *SAMASTACUS SPINIFRONS* (PHILIPPI, 1882) (DECAPODA: PARASTACIDAE)

**Andrea W. Martínez & Erich H. Rudolph**

Laboratorio de Astacología. Departamento de Ciencias Básicas. Universidad de Los Lagos. Casilla 933. Osorno. Chile. E-mail: [amartinez@ulagos.cl](mailto:amartinez@ulagos.cl), [erudolph@ulagos.cl](mailto:erudolph@ulagos.cl)

### Resumen

Se informa el primer hallazgo de un caso teratológico, en la quela derecha del primer par de pereiópodos en una hembra de *Samastacus spinifrons* (Philippi, 1882), colectada en el río Llico (41°15'S; 73°45'W), provincia de Llanquihue, Región de Los Lagos, Chile. Se describen las características morfológicas de la malformación y se analizan las probables causas que la habrían originado. Se establece una comparación con casos similares previamente descritos en los parastácidos chilenos. Se discuten los efectos de las malformaciones en el cultivo de esta especie.

**Palabras clave:** Parastacidae, *S. spinifrons*, teratología, quelípodos.

### First teratologic case in the chilean freshwater crayfish *Samastacus spinifrons* (Philippi, 1882) (Decapoda: Parastacidae)

### Abstract

The first description of a teratologic case in the right chelae of the first pair of pereiopods of a *Samastacus spinifrons* (Philippi, 1882) female collected in the Llico river (41°15'S; 73°45'W), Llanquihue province, Los Lagos Region, Chile is provided. The morphological characteristics of the malformation are described and its possible causes are analyzed. A comparison settles down with similar cases previously described in the Chilean parastacids and the effects of the malformations in this species cultivation are discussed.

**Key words:** Parastacidae, *S. spinifrons*, teratology, chelipeds.

### Introducción

En muchas especies el estudio y descripción de las anomalías morfológicas es relevante al momento de la identificación específica de ellas, ya que generalmente las estructuras afectadas son de interés taxonómico (Martínez & Conesa-Gallego, 1987).

Los primeros registros de teratosis en crustáceos datan del siglo XVIII. Valentin (1730) y von Rosenhof (1755) describen anomalías morfológicas externas en *Astacus fluviatilis* (Fabricius, 1775) (= *Astacus astacus* Linnaeus, 1758) (Decapoda: Astacidae). A la fecha se han descrito numerosos casos teratológicos en Crustacea; muchos de ellos se recopilan y sistematizan en Hart

& Clark (1987) y Jara & Palacios (2001). En los parastácidos chilenos las anomalías morfológicas son poco frecuentes, hasta el momento sólo se han descrito tres casos, todos ellos en especímenes del género *Parastacus*. Bahamonde (1961), da cuenta de un quelípodo con tridactilia en un espécimen de *Parastacus pugnax* (Poeppig, 1835) de Pelluhue (35°47' S; 72°35' W) (provincia del Maule, Región del Maule). Llanos *et al.*, (1990), describen el dáctilo birrámeo encontrado en el quelípodo derecho de un macho de *P. pugnax* colectado en las cercanías de Penco (36°44' S; 74°59' W) (provincia de Concepción, Región del Bío-Bío). Finalmente, Rudolph (1996) da a conocer el hallazgo, en las cercanías de Máfil (39°38' S; 72°56' W) (provincia de Valdivia, Región de Los Ríos), de una hembra de *Parastacus nicoleti* (Philippi, 1882), cuyo quelípodo izquierdo presenta un dáctilo trirrámico y el endopodito del tercer maxilípodo derecho de tamaño reducido.

La presente contribución tiene como objetivo describir el primer hallazgo de una malformación dactilar en la quela derecha de un espécimen de *Samastacus spinifrons* (Philippi, 1882).

**Material examinado:** Chile, Región de Los Lagos, provincia de Llanquihue, río Llico (41°15' S; 73°45' W), 1997. Una hembra (Colección del Laboratorio de Astacología de la Universidad de Los Lagos).

**Tabla I.** Dimensiones corporales externas de la hembra anómala de *Samastacus spinifrons*.

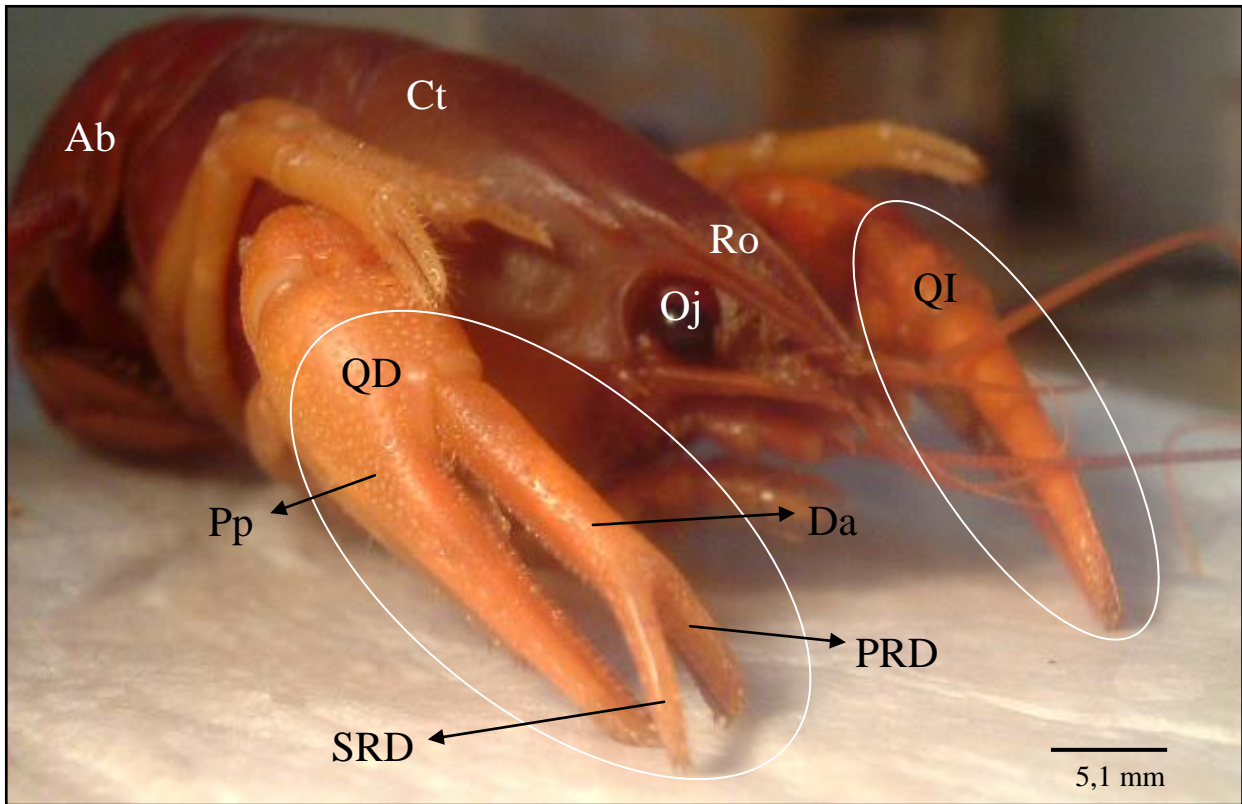
Table I. External corporal dimensions of the anomalous female of *Samastacus spinifrons*.

Carácter morfométrico	Longitud (mm)	Ancho (mm)	Grosor (mm)
Cefalotórax	49,7	22,7	---
Abdomen	44,2	25,9	---
Propodito del quelípodo derecho	26,9	8,8	5,9
Dáctilo del quelípodo derecho*	13,6	3,0	2,6
Primera ramificación dactilar	6,0	2,1	2,0
Segunda ramificación dactilar	8,1	1,9	1,4

\* Mediciones efectuadas en los dos tercios proximales del dáctilo birrámeo.

## Descripción

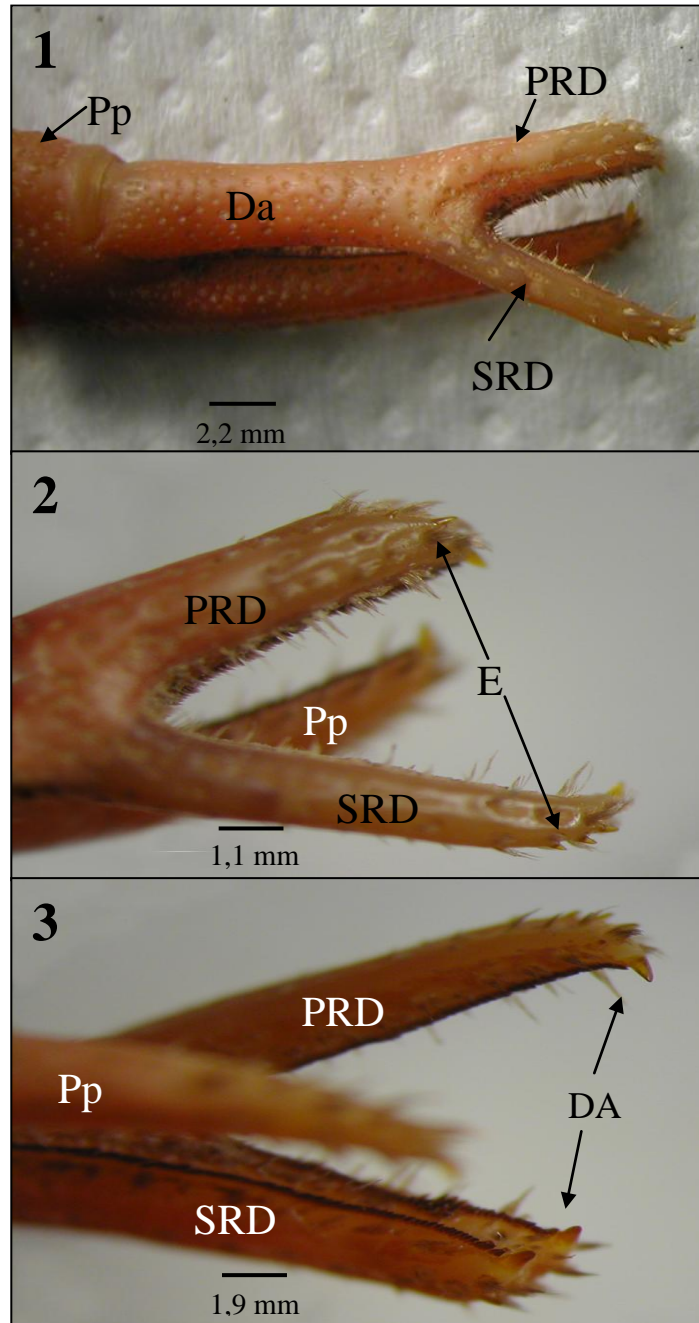
Hemiteria del dáctilo de la quela derecha del primer par de pereiópodos (P1), de una hembra de *S. spinifrons*:



**Figura 1.** *Samastacus spinifrons*. Vista anterolateral de la hembra con dactilo birrámeo en la quela derecha del primer par de pereiópodos. Ab: abdomen; Ct: cefalotórax; Da: dactilo; Oj: ojo; Pp: propodito; PRD: primera ramificación dactilar; QD: quela derecha; QI: quela izquierda; Ro: rostrum; SRD: segunda ramificación dactilar.

Figure 1. *Samastacus spinifrons*. Anterolateral view of the female with dactylus biramous in the right chela of the first pair of pereiopods. Ab: abdomen; Ct: cephalothorax; Da: dactylus; Oj: eye; Pp: propodite; PRD: first branching finger; QD: right chelae; QI: left chelae; Ro: rostrum; SRD: second branching finger.

Los 2/3 proximales del dactilo son normales. Sin embargo, el tercio distal presenta dos ramas (Figura 1). La primera ramificación dactilar al igual que la segunda están orientadas hacia delante, la segunda se encuentra alejándose de la línea media del cuerpo y formando un ángulo de aproximadamente 45° al unirse con la primera ramificación. En consecuencia sólo la primera de estas ramificaciones se cierra sobre el borde oponible del extremo distal del propodito; sin embargo, sólo la segunda de estas ramas presenta el extremo terminal de un dactilo normal de esta especie (*i.e.* cónico, con una fila de 4 espinas dorsales subterminales y un diente apical fuertemente calcificado). En cambio, el extremo terminal de la primera rama es cóncavo, con dos filas de espinas dorsales subterminales, ambas con sólo dos espinas y un diente apical muy



**Lámina I.** *Samastacus spinifrons*. Detalle de las características morfológicas del dactilo birrámeo. Figura 1. Vista dorsal del dactilo birrámeo. Figura 2. Espinas subterminales. Figura 3. Dientes apicales. Pp: propodito; Da: dactilo; PRD: primera ramificación dactilar; SRD: segunda ramificación dactilar; DA: dientes apicales; ES: espinas subapicales.

Plate I. *Samastacus spinifrons*. Detail of the morphological characteristics of the dactylus biramous. Figure 1. View dorsal of the dactylus biramous. Figure 2. Subterminal spines. Figure 3. Apical teeth. Pp: propodite; Da: dactylus; PRD: first biramous finger; SRD: second branching finger; DA: apical teeth; ES: subapical spines.

calcificado en cada lado de la concavidad. Ambas ramificaciones dactilares presentan abundante pilosidad corta en todas sus superficies (Lámina I). Otros caracteres morfométricos se entregan en la Tabla I.

## Discusión

Se sabe desde 1963 que en *S. spinifrons* existen dos morfos: morfo río y morfo lago (Bahamonde & López, 1963; Rudolph, 2002). Los representantes de uno y otro morfo son claramente distinguibles dadas las marcadas diferencias morfológicas externas que existen entre ellos. Por consiguiente llama la atención que ambas quelas de esta hembra sean de tamaño similar y además largas y estilizadas, características que las asemejan a las quelas de los especímenes de *S. spinifrons* provenientes de poblaciones lacustres.

La malformación del dactilo de este ejemplar de *S. spinifrons* es muy similar a las malformaciones encontradas en los dactilos de los casos reportados para *P. pugnax* (Bahamonde, 1961; Llanos *et al.*, 1990) y para *P. nicoleti* (Rudolph, 1996). Todas estas teratosis muestran ramificaciones que se originan en la porción distal de uno de los dactilos de los quelípodos de P1. La primera rama del dactilo del espécimen estudiado se proyecta rectamente hacia adelante, siguiendo la misma línea de los 2/3 proximales de este dactilo, y cerrando sobre el margen oponible del propodito. Sin embargo, las características morfológicas de los extremos distales de ambas ramificaciones sugieren que el tercio distal normal de este dactilo correspondería a lo que hemos denominado segunda ramificación, pese a desviarse unos 45° de la primera rama.

Las posibles explicaciones a este fenómeno fueron desarrolladas por Przibram (1921) y por Shelton *et al.* (1981). Todas ellas atribuyen el origen de las malformaciones a fallas en la cicatrización de una herida infectada después de la muda o durante la regeneración de la cutícula corporal, lo que generaría en el apéndice dañado diversas formas. Estas probables causas fueron analizadas y confirmadas por Mariappan *et al.* (2000), quienes mencionan que éstas no son las únicas causas de teratosis, pues ellas también podrían originarse por diversos factores bióticos y abióticos que afectarían negativamente el crecimiento de los quelípodos. Además, se sabe que las anomalías se pueden desarrollar en distintas etapas de la vida de los animales siendo causadas principalmente por factores internos que pueden alterar el desarrollo embrionario y fetal, tales como: las alteraciones genéticas o cromosómicas; y por factores externos como: agentes físicos (radiaciones, temperatura ambiental); agentes químicos (sustancias tóxicas y contaminantes (Aguirre & Hendrickx, 2005); agentes biológicos (virus y parásitos (Aguirre & Hendrickx, 2005); agentes nutricionales y metabólicos; entre otros, que modifican la estructura genética del animal.

La malformación observada en este caso, junto con la ausencia de otros tipos de anomalías morfológicas externas, sugieren que la causa más probable de ella pudo haber sido una mutilación dactilar por algún tipo de encuentro agresivo. Aunque se conocen las causas que pueden originar estas anomalías, y que ellas se han descrito en al menos 3 de las 6 especies chilenas de Parastacidae, éstas nunca han sido estudiadas experimentalmente en nuestras

especies. Por tanto, queda abierta la interrogante acerca de cuál o cuáles serían las causas precisas de tales malformaciones.

*S. spinifrons* posee ciertas características biológicas que la hacen atractiva para la acuicultura (Rudolph, 2002). Por ello es la única especie chilena de Parastacidae en la que se han efectuado algunas experiencias de cultivo en confinamiento (Augsburger, 2003); sin embargo, Barrera (2006) comprobó que en condiciones de cultivo (62 especímenes adultos por m<sup>2</sup>), se producen interacciones agresivas cuyas consecuencias más frecuentes son amputaciones de los apéndices (69,4%) y lesiones cuticulares en distintas regiones corporales incluyendo los apéndices (54,8%). Este tipo de lesiones pueden provocar regeneraciones anómalas, las que por derivación de energía metabólica, finalmente tienen un efecto negativo sobre el crecimiento somático y reproductivo de los especímenes en cultivo (Mariappan *et al.*, 2000). Estos datos confirman, que para optimizar el crecimiento de *S. spinifrons* en estas condiciones, es recomendable trabajar con densidades relativamente bajas de individuos por unidad de superficie.

Si bien, esta es la primera y única descripción de una malformación dactilar registrada hasta la fecha en especímenes de *S. spinifrons*, no se puede descartar la existencia de ejemplares con otras malformaciones corporales habitando en su ambiente natural.

### Agradecimientos

A la Dirección de Investigación de la Universidad de Los Lagos (DIULA) por el financiamiento parcial de este trabajo. Al Sr. Rolando Leiva por su valiosa ayuda en terreno.

### Referencias bibliográficas

- Aguirre, H. & M. Hendrickx, 2005. Abnormal rostrum and telson in two species of penaeid shrimp (Decapoda, Dendrobranchiata, Penaeidae) from the pacific coast of Mexico. *Crustaceana*, 78 (1): 113-119.
- Augsburger, A., 2003. La experiencia del cultivo del camarón de río del sur *Samastacus spinifrons* en Chile. En: *Primer Seminario Internacional de Astacicultura*. Puerto Varas, 17 de octubre de 2003. pp. 2-12.
- Bahamonde, N., 1961. Tridactilia en *Parastacus pugnax* (Poeppig, 1835). *Investigaciones Zoológicas Chilenas*, 7: 17.
- Bahamonde, N. & M. T. López, 1963. Decápodos de aguas continentales en Chile. *Investigaciones Zoológicas Chilenas*, 10: 123-149.
- Barrera, M. F., 2006. *Monitoreo de lesiones en el camarón de río del sur (Samastacus spinifrons) en un centro de cultivo*. Tesis, Universidad de Chile, 100 pp.
- Hart, C. W., Jr. & J. Clark, 1987. An interdisciplinary bibliography of freshwater crayfishes (Astacidea and Parastacoidea) from Aristotle through 1985. *Smithsonian Contributions to Zoology*, 455: 1-437.
- Jara, C. G. & V. L. Palacios, 2001. Ocurrente of conjoined twins in *Aegla abato* Schmitt, 1942 (Decapada, Anomura, Aeglididae). *Crustaceana*, 74 (10): 1059-1065.

- Llanos, F., R. Martínez & A. Quezada, 1990. Nuevo caso de teratología en *Parastacus pugnax* (Poeppig, 1835) (Crustacea, Decapoda, Parastacidae). *Comunicaciones del Museo Regional de Concepción*, 4: 59-60.
- Mariappan, P., C. Balasundaram & B. Schmitz, 2000. Decapod crustacean chelipeds: an overview. *Journal of Biosciences*, 25 (3): 301-313.
- Martínez, E. & E. Conesa-Gallego, 1987. Teratologías de los Flebotomos (Diptera, Psychodidae) del sureste de la península ibérica. *Anales de Biología*, 11 (Biología Animal, 3), 55-60.
- Przibram, H., 1921. Die Bruchdreifachbildungen im Tierreiche. Wilhelm Roux Arch. *Entwicklungsmech. Organismen*, 48: 205-444.
- Rudolph, E., 1996. Un caso de teratología en *Parastacus nicoleti* (Philippi, 1882) (Decapoda: Parastacidae). *Gayana Zoología*, 60 (1): 13-16.
- Rudolph, E., 2002. Sobre la biología del camarón de río *Samastacus spinifrons* (Philippi, 1882) (Decapoda: Parastacidae). *Gayana*, 66 (2): 147-159.
- Shelton, P. M. J., P. R. Turby & R. G. J. Shelton, 1981. Naturally occurring abnormalities (Bruchdreifachbildungen) in the chelae of three species of Crustacea (Decapoda) and a possible explanation. *Journal of Embryology and Experimental Morphology*, 63: 285-304.