

## Situs Inversus Totalis y Ventrículo Único de Entrada Común con Estenosis Pulmonar. Reporte de Caso

Maradiaga-Figueroa RA,  
Casas-Murillo C, Cortez-Flores  
A and Rodriguez-Diaz BP

Doctor en Medicina y Cirugía, Facultad de Ciencias Médicas, Universidad Nacional Autónoma de Honduras, Tegucigalpa, Honduras

### Resumen

El ventrículo único es un defecto congénito del corazón en el cual no se puede distinguir en la masa ventricular más de una cámara bien desarrollada por lo que esta recibe la mayor parte de la conexión atrioventricular. Esta malformación congénita compleja se manifiesta en 5 de cada 100,000 nacidos vivos representando el 1% de cardiopatías congénitas en lactantes. Presentamos el caso de una lactante del género femenino de 4 meses de edad, que fue ingresada en el "Hospital Materno Infantil" ubicado en la ciudad de Tegucigalpa, Honduras, por presentar cianosis de 3 meses de evolución en región palmo plantar, ungueal y peribuca que se agudizaba con el llanto, taquipnea y saturación de oxígeno de 54%. La realización de una radiografía simple de tórax mostró una dextrocardia, confirmándose por ecocardiografía, la cual también evidenció: ventrículo único de entrada común, estenosis pulmonar severa, persistencia del conducto arterioso leve. La realización de una tomografía multicorte de abdomen con medio de contraste intravenoso reportó bazo de lado derecho adecuado tamaño homogéneo e hígado aumentado de tamaño a lado izquierdo confirmando situs inversus totalis. Si bien el situs inversus totalis no es una amenaza a la vida, el ventrículo único tiene mal pronóstico si no se trata a tiempo, siendo de gran importancia el diagnóstico precoz para la intervención quirúrgica temprana y así además mejorar la calidad de vida de los pacientes.

**Palabras claves:** Ventrículos cardíacos; Cardiopatía congénita; Situs inversus

### Correspondencia:

Ruben Alejandro Maradiaga-Figueroa

✉ rub\_maradiaga@hotmail.com

### Abstract

The single ventricle is a congenital heart defect in which cannot be distinguished in ventricular mass more than a well-developed camera so this gets most of the atrioventricular connection. This complex congenital malformation occurs in 5 out of 100,000 live births representing 1% of congenital heart disease in infants. We report the case of a nursing female gender 4 months old, who was admitted to the "Hospital Materno Infantil" located in the city of Tegucigalpa, Honduras, for presenting 3 Months cyanosis in foot plantar region, nail and peribuca that deepened with crying, tachypnea and oxygen saturation of 54%. Performing a chest radiograph showed dextrocardia, confirmed by echocardiography, which also showed: common input single ventricle, severe pulmonary stenosis, mild ductus arteriosus persistence. The realization of a multislice tomography of abdomen with intravenous contrast reported suitable right spleen with homogeneous size and increased size left liver confirming situs inversus totalis. While situs inversus totalis is not a threat to life, the single ventricle has a poor prognosis if not treated in time, being very important the early diagnosis for early surgical intervention and thus further improve the quality of life of patients.

**Keywords:** Cardiac ventricles; Congenital heart disease; Situs inversus

Fecha de recepción: Feb 28, 2016, Fecha de aceptación: Mar 25, 2016, Fecha de publicación: Mar 30, 2016

## Introducción

Situs inversus es una anomalía congénita caracterizado por la posición invertida de los órganos torácicos y abdominales con respecto al plano sagital [1]. Lo más frecuente es que situs inversus se acompañe de dextrocardia; de estos sólo el 3-5% de los casos asocian una cardiopatía congénita. Sobre esta base podemos decir que aproximadamente el 0.00025% (1:400.000) de la población general presenta situs inversus con dextrocardia y cardiopatía congénita asociada [2]. Los procesos causales de situs inversus totalis todavía están siendo estudiados, aunque ya existe evidencia en que la interferencia en mecanismos y expresiones genéticas son responsables en la mayoría de los casos, así como expresiones autosómicas recesivas y dominantes ligados al gen X [3,4].

El ventrículo único es un defecto congénito del corazón en el cual no se puede distinguir en la masa ventricular más de una cámara bien desarrollada por lo que esta recibe la mayor parte de la conexión atrioventricular, representa el 1% de los casos de cardiopatías congénitas en lactantes [5,6]. Algunos autores advierten en la causa de esta patología un fallo en las vías de señalización que se puede dar en relación a la cuarta a octava semana, etapa crucial para el desarrollo del corazón. Se cree que la migración del canal auriculoventricular a la derecha, alinea el ventrículo derecho a la válvula tricúspide y facilita la separación de los dos ventrículos. La alteración en este proceso origina anomalías del tipo ventrículo único [7]. Esta patología casi siempre se acompaña de relaciones anormales en la posición de las grandes arterias, dextrocardia, estenosis valvular o subvalvular pulmonar, estenosis subaórtica, conexión venosa pulmonar anómala total o parcial y coartación de la aorta [8]. La ubicación de los grandes vasos en algunas ocasiones se conserva, aunque la sangre fluye en paralelo hacia la aorta y los pulmones. Esto se vuelve una urgencia sistémica ya que la saturación venosa y arterial se iguala [5].

El cuadro clínico dominante es la insuficiencia cardíaca, generalmente de aparición temprana con frecuencia acompañada de shock, el corazón derecho es hipoplásico y la cianosis es leve. Presentan en forma precoz dificultad respiratoria, hepatomegalia y estertores pulmonares, con acusada tendencia a presentar procesos respiratorios [9].

El tratamiento que normalmente reciben los pacientes con este defecto es de dos tipos, uno médico y el otro quirúrgico, que es más un método paliativo que de corrección. El pronóstico de estos pacientes está basado en dos fundamentos que van de la mano, el diagnóstico oportuno que lleve a un tratamiento médico inicial paliativo con una serie de intervenciones quirúrgicas apropiadas, las cuales deben ser dirigidas a las condiciones asociadas de la patología y a factores asociados al paciente. La supervivencia sin tratamiento de un ventrículo único es de 56.1% para los 5 años de vida [10].

## Reporte de caso

Presentamos el caso de paciente femenina de 4 meses de edad procedente de aldea El Horno, zona rural a una distancia terrestre de aproximadamente tres horas del principal centro asistencial pediátrico de Honduras, producto de embarazo no planificado de madre primigesta adolescente (18 años) sin antecedentes patológicos de interés, la cual asistió a nueve controles prenatales en centro de salud, sin reporte de ultrasonido por limitaciones de dicho centro en equipo médico, con parto a término, sin complicaciones obstétricas natales ni perinatales. Atendida en el Hospital Escuela Universitario, área materno-infantil, ubicado en la ciudad de Tegucigalpa, con historia de cianosis de 3 meses de evolución que inicio en región palmo plantar y ungueal, progresando gradualmente a región peribucal, agudizada con el llanto y la alimentación, sin atención médica previa por lo que padres deciden acudir a dicho centro asistencial al observar persistencia y agravamiento del caso. Paciente con vacunación completa para la edad. Al examen físico presentó: medidas antropométricas adecuadas para la edad, taquipnea (43 respiraciones por minuto), taquicardia (164 latidos por minuto), cianosis palmo plantar y peribucal, saturación de oxígeno de 54%, acropaquias en miembros superiores, pulsos femorales y axilares palpables, llenado capilar de 3 segundos, sin edema de miembros inferiores ni retracciones intercostales. Evaluación clínica cardíaca y pulmonar sin alteraciones. Estudios ordenados: radiografía simple de tórax revela: dextrocardia, con lo que es remitida al el servicio de cardiología pediátrica para sus estudios posteriores de (Figura 1). Ecocardiografía que reporta: ventrículo único de entrada común, estenosis pulmonar severa, persistencia del conducto arterioso leve y dextrocardia y (Figura 2). Tomografía multicorte de abdomen que reporta: Bazo en el lado derecho de adecuado tamaño homogéneo, hígado aumentado de tamaño localizado en lado izquierdo, concluyendo en situs inversus totalis (Figura 3). Posterior a sus estudios paciente fue dada de alta en condiciones hemodinámicas estables y mismas saturaciones, con cita a cirugía cardiovascular. Falleciendo un mes después de su egreso en ambiente extrahospitalario.

## Discusión

El término situs solitus hace referencia a la posición normal de las partes simétricas del cuerpo. Las anomalías de situs representan un conjunto de anomalías que engloban tanto malformaciones congénitas viscerales como vasculares. Una de

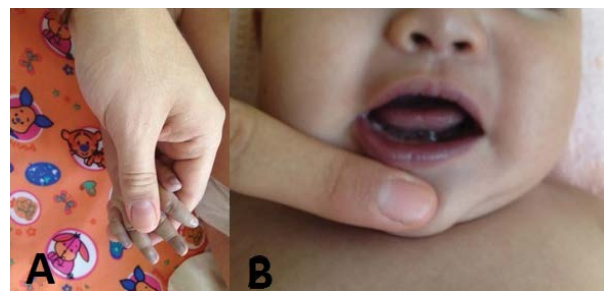
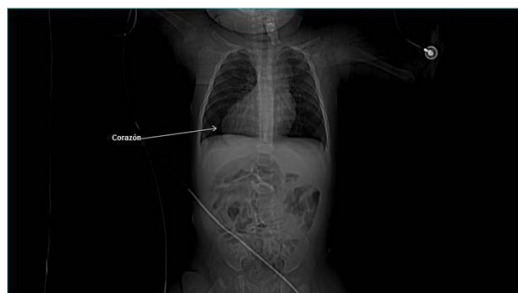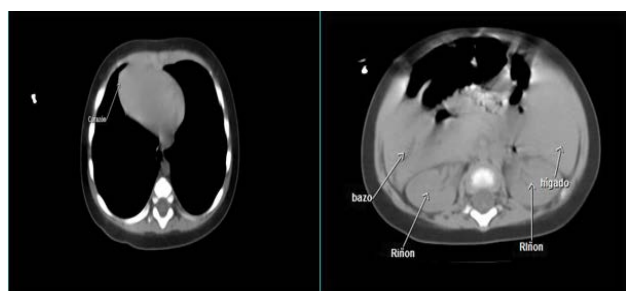


Figura 1 A. Cianosis palmar B. Cianosis peribucal.



**Figura 2** Tomografía simple toraco abdominal. Dextrocardia.



**Figura 3** Tomografía simple toraco-abdominal. Corte axial. Confirma ápex cardiaco hacia la derecha, hígado de lado izquierdo y bazo de lado derecho. Situs inversus totalis.

las variantes de Situs, el Situs Ambiguo, está asociado a ventrículo único especialmente si es de isomerismo derecho, no obstante nuestro caso se confirma como situs inversus totalis. En este (situs inversus asociado a dextrocardia) la estructura del corazón esta conservada en un 90 a 95%, personas que tienen una esperanza de vida igual que la población general, el porcentaje restante, el 5 a 10%, presenta malformaciones cardiovasculares congénitas, y según cual se presente el pronóstico de supervivencia se verá afectado [11].

El ventrículo único (1% de las cardiopatías congénitas) presenta diferentes características morfológicas que son importantes, ya que los signos y síntomas clínicos en el paciente van a depender de estas. En el estudio de Frescura y Thiene describen el corazón univentricular con énfasis en las conexiones ventrículo-arteriales donde podemos observar casos de corazones con el ventrículo izquierdo hipoplásico, debido a estenosis aórtica/atresia o con ventrículo derecho hipoplásico, debido a estenosis pulmonar/atresia [12]. En este caso, la paciente padece de cianosis central que inicia el segundo mes de vida hasta el momento de la evaluación. La estenosis pulmonar en el ventrículo único se comporta como protector del sistema cardiovascular, y a pesar que es el culpable de la cianosis central, mantiene los pulmones sin sobrecarga de volumen y libre de enfermedad vascular pulmonar temprana, influyendo en el retraso de la manifestación de signos clínicos y su diagnóstico [10,11]. Es indispensable determinar estas características morfológicas para comprender las manifestaciones clínicas del paciente con ventrículo único, por lo que es necesaria la realización de pruebas como la ecocardiografía, angiografía o doppler para su diagnóstico [4].

El diagnóstico prenatal de defectos cardiacos puede ser

particularmente importante en casos de cardiopatías congénitas críticas (aquellas que requieren cirugía o cateterismo dentro del primer año de vida) causantes de hipoxia y dar lugar a daños graves a los órganos o la muerte en ausencia de una intervención oportuna [13]. El cribado ecográfico prenatal de anomalías morfológicas se ha convertido en una práctica obstétrica aceptada que sirve de apoyo al médico para el diagnóstico prenatal de cardiopatías congénitas y permite mejorar la atención del embarazo [14].

El Instituto Americano de Ultrasonido en Medicina (IAUM) recomienda realizar un ultrasonido en el segundo o tercer trimestre durante el cual se realicen exámenes cardiacos básicos incluyendo una vista de cuatro cámaras del corazón y puntos de vista de los tractos de salida. Indicaciones de la ecocardiografía fetal incluyen: 1) ultrasonido de rutina anormal; 2) historia familiar de enfermedad cardiovascular; 3) diabetes preexistente; o 4) embarazo concebido por fertilización in vitro. Elizabeth C. Ailes y colaboradores en su estudio encontraron que de las 7.299 madres con embarazos afectados con enfermedad cardíaca congénita (ECC), 1.097 (15.0%) informó que había una ecografía anormal o ecocardiografía fetal que sugirió enfermedad cardíaca, la mayoría de ellas (n = 1.011; 92.2%) se evaluaron como "fuertemente" indicativa de una ECC, por lo tanto el 15% de las madres con embarazos afectados con ECC informó haber recibido un diagnóstico prenatal [13]. La falta de ultrasonido durante los controles prenatales en este caso fue un aspecto importante que influyo en el diagnóstico tardío de la ECC en la paciente.

Aunque se han identificado varios factores de riesgo de cardiopatías congénitas, las causas de la mayoría permanecen sin explicación. Los factores asociados significativamente con los informes maternos de un diagnóstico prenatal de ECC incluyen la complejidad de la cardiopatía congénita, presencia de defectos extracardiacos, factores maternos como edad avanzada ( $\geq 30$  años), antecedentes familiares de enfermedades cardiacas, diabetes tipo 1 y 2, embarazos gemelares y sobrepeso u obesidad de acuerdo al IMC antes del embarazo. También encontramos el aumento del diagnóstico prenatal de enfermedades del corazón a medida que aumenta la complejidad del defecto y cuando múltiples defectos de nacimiento estaban presentes [13].

Nb Mathur en su estudio destaca la importancia de signos clínicos y el cribado de oximetría de pulso para detectar cardiopatía congénita cianótica en neonatos enfermos. Se seleccionaron un total de 950 recién nacidos durante el período de estudio donde la oximetría de pulso fue positiva en 210 neonatos que presentaron signos clínicos de taquipnea (68.1%), taquicardia (15.7%), retracciones (54.3%), cianosis central (21.9%), pobres pulsos femorales (15.2%), hepatomegalia (17.6%), o soplo (22.4%). Todas las cardiopatías congénitas, con excepción de un caso de la tetralogía de Fallot, se detectaron utilizando oximetría de pulso que fue positiva en (95.2%) neonatos con enfermedad cardíaca cianótica con ecocardiografía probada. La sensibilidad (95.2%) y valor predictivo negativo (99.5%) del cribado de oximetría de pulso es alto, por lo que es útil en la detección y para descartar de manera confiable la enfermedad cardíaca congénita crítica o hipertensión pulmonar persistente en recién nacidos enfermos, evitando así la necesidad de un ecocardiograma urgente [15].

La oximetría de pulso de la paciente (54% SatO<sub>2</sub>) es un aspecto indicativo para detectar ECC cianótica en este caso.

El tratamiento que normalmente reciben los pacientes con ventrículo único son de dos tipos: uno médico y el otro quirúrgico, que es más un método paliativo que correctivo. La intervención quirúrgica depende del tipo de ventrículo único, en este caso se presentaba con estenosis pulmonar. La técnica de Fontan se considera el tratamiento de elección en el corazón univentricular. Este consiste en un desvío de flujo de las venas cavas superior e inferior hacia las arterias pulmonares. Previamente al uso de esta técnica existen procedimientos que se realizan como cirugías paliativas intermedias que mejoran el pronóstico y disminuyen mortalidad. La anastomosis cavopulmonar Glenn Bidireccional (GB) es la técnica de elección en lactantes cianóticos, la anastomosis subclavio-pulmonar queda reservada en pacientes muy sintomáticos que no pueden esperar GB, tratamiento requerido en nuestro caso [16].

Garantizar el acceso a la atención prenatal de alta calidad y una formación adecuada de los proveedores sobre el diagnóstico prenatal de las enfermedades del corazón ha demostrado que aumenta las tasas de diagnóstico prenatal de cardiopatía congénita. Los países que han observado marcados aumentos en las tasas de detección prenatal de cardiopatía congénita han atribuido estos cambios a la mejor formación del ecografista y el acceso a la atención prenatal especializada con ecocardiografía fetal [13].

Honduras, en Centroamérica, es un país de bajos ingresos

con una población relativamente grande por atender y con grandes deficiencias en el sector salud, especialmente en el campo de la cardiología pediátrica. La ECC no se diagnostica a tiempo dado que la mayoría de los pacientes visitan el hospital en etapas posteriores de la enfermedad cuando hay muchas complicaciones durante y después de la operación. En comparación con los países desarrollados, los retos específicos de las enfermedades del corazón son el diagnóstico tardío, la infraestructura inadecuada, el transporte del recién nacido enfermo al centro terciario, la disponibilidad limitada de centros cardíacos pediátricos y el suministro inadecuado de fármacos. El punto clave para la sobrevida de los pacientes con cardiopatías como esta es el diagnóstico precoz. Con una evaluación clínica adecuada antes y después del nacimiento se puede intervenir inmediatamente y mejorar el pronóstico general. En este caso particular la carencia de recursos económicos por la familia así como recursos tecnológicos y humanos a nivel de servicios de salud complica sustancialmente el resultado de la paciente por lo que se concluye en su deceso.

## Agradecimientos

Al Dr. Hebel Urquía Osorto, CEETI-UNAH, por su revisión y tutoría en la redacción de nuestro reporte de caso. A la Dra. Susy Handal, Radióloga Hospital Militar, por su apoyo en la interpretación de los estudios de imágenes para nuestro trabajo. Al personal de la sala de lactantes del Hospital Materno Infantil y su personal rotatorio de los meses de Julio-Agosto del 2013 por su valiosa colaboración.

## Bibliografía

- 1 Urquia O, Hebel O, Liliam JDF, Renato VC (2011) Situs Inversus Totalis y Cardiopatía congénita: Diagnóstico casual en un lactante con neumonía. CIMEL 15.
- 2 Gonzalvo GO (2008) Adopción en Rusia: otro caso de «situs inversus totalis» y cardiopatía congénita. Acta Pediatr Esp 66: 520.
- 3 Aylsworth AS (2001) Clinical aspects of defects in the determination of laterality. Am J Med Genet 101: 345-355.
- 4 Cervantes-Salazar J, Curi-Curi P, Ramírez-Marroquín S, Calderón-Colmenero J, Muñoz-Castellanos L (2010) Anatomic diagnosis of congenital heart disease. A practical approach based on the sequentiality principle. Arch Cardiol Méx 80: 119-125.
- 5 López LMC, Palomino GM (2006) Plan de cuidados en un paciente pediátrico con cardiopatía congénita cianogena por ventrículo único. Rev Mex Enferm Cardiol 14: 56-61.
- 6 Hector AMH, Jhoanna AL, Paredes AC, Alvarez FG, Milenka SP (2010) Ventrículo único en un paciente de 5 meses, reporte de un caso. Rev Cient Cienc Méd 13: 96-98.
- 7 Jaume C (2003) Cardiopatías congénitas en el adulto. Rev Esp Cardiol 56: 1248.
- 8 Flanagan MF, Yeager SB, Weindling SN, Cardiopatías A, Avery GB, et al. (1999) Neonatología: Fisiopatología y Manejo del Recien Nacido (5<sup>ta</sup> edn.) Pennsylvania, Editorial Medica Panamericana pp: 580-581.
- 9 de luna AB, Lopez SJ, Attie F, Alegria EE (2002) Cardiología clínica: cardiopatía congénita. (2<sup>nd</sup>edn), Elsevier Espana pp: 636-641.
- 10 Fixler DE, Nembhard WN, Salemi JL, Ethen MK, Canfield MA (2010) Mortality in First 5 Years in Infants With Functional Single Ventricle Born in Texas, 1996 to 2003. Circulation 121: 644-650.
- 11 Marta Mj, Falcao LM, Saavedra JA, Ravara L (2003) A case of Complete Situs Inversus. Rev Port Cardiol 22: 91-104.
- 12 Frescura C, Thiene G (2014) The new concept of univentricular heart. Front Pediatr 7: 62.
- 13 Ailes EC, Gilboa SM, Riehle-Colarusso T, Johnson CY, Hobbs CA, et al. (2014) The National Birth Defects Prevention Study. Prenatal Diagnosis of Non-Syndromic Congenital Heart Defects. Prenat Diagn 34: 214-222.
- 14 Takita H, Hasegawa J, Arakaki T, Nakamura M, Hamada S, et al. (2016) Usefulness of antenatal ultrasound fetal morphological assessments in the first and second trimester: a study at a single Japanese university hospital. J Med Ultrason 43: 57-62.
- 15 Mathur NB, Gupta A, Kurien S (2015) Pulse oximetry screening to detect cyanotic congenital heart disease in sick neonates in a neonatal intensive care unit. Indian Pediatrics 52: 769-772.
- 16 Becerra V, Moreno G, Maria A, Ana L, Magliola R, et al. (2013) Glenn bidireccional: resultados y analisis de factores de riesgo en una experiencia de 5 años. Arch Cardiol Mex 83: 88-92.