

# Necrólisis epidérmica tóxica en pacientes pediátricos. Reporte de caso

## Toxic epidermal necrolysis in paediatric patients. Case report

### Necrólise epidérmica tóxica em doentes pediátricos. Relato de caso

Mónica Ochoa García<sup>1</sup>, Susana Parrales Chiquito<sup>1</sup>, Jorge Lucas Chávez<sup>1</sup>, Greta Miño León<sup>2</sup>

<sup>1</sup> Universidad Católica de Santiago de Guayaquil, Guayaquil, Ecuador

<sup>2</sup> Hospital Francisco de Ycaza Bustamante, Guayaquil, Ecuador

#### RESUMEN

El síndrome de Stevens-Johnson y la necrólisis epidérmica tóxica son afecciones graves que forman parte de un mismo espectro de enfermedad que da como resultado una necrosis y despegamiento de la epidermis. Se cree que es un complejo de hipersensibilidad que afecta a la piel y mucosas. Se presenta el caso de un niño de 16 meses atendido en el hospital Dr. Francisco de Ycaza Bustamante con estatus convulsivo y que necesitó intubación. Posteriormente se acompañó de afección del 70% de piel con criterio de necrólisis epidérmica tóxica, resultado probablemente del efecto adverso al uso de medicamentos. Se describen los criterios para su diagnóstico y las recomendaciones terapéuticas. Aunque en la mayoría de casos es idiopática, la principal causa confirmada es por uso de medicamentos a dosis terapéuticas; pese a su baja frecuencia se asocian a una alta tasa de mortalidad.

**Palabras clave:** Síndrome Stevens Johnson. Necrolisis Epidérmica Tóxica. Reacción Adversa a Medicamentos RAMs.

#### ABSTRACT

Stevens-Johnson syndrome and toxic epidermal necrolysis are severe conditions that belong to the same disease spectrum that result in a sweeping of the epidermis. It is believed that it is a hypersensitivity that affects the skin and the mucous membrane. We present the case of a 16-months-old infant in Dr. Francisco de Ycaza Bustamante Hospital presenting convulsive symptoms which required incubation. Later on the symptoms were accompanied by a condition that affected 70% of the skin area that was diagnosed as toxic epidermal necrolysis which was probably caused by an adverse reaction to medication. We described the criteria for diagnosis and provided the necessary therapeutic recommendations. Although in most of the cases toxic epidermal necrolysis is idiopathic, the main confirmed cause is due to an adverse reaction to prescribed medication. Despite not being a medical case of frequent occurrence this pathology is associated with a high rate of mortality.

**Keywords:** Stevens-Johnson syndrome. Toxic Epidermal Necrolysis. Adverse Reactions to Medications (ARMs).

#### RESUMO

A síndrome de Stevens-Johnson e a necrólise epidérmica tóxica são doenças graves que são parte de um espectro de doenças que resulta em necrose e descolamento da epiderme. Acredita-se que seja um complexo de hipersensibilidade que afeta a pele e membranas mucosas. Apresenta-se o caso de uma criança de 16 meses atendida no Hospital Dr. Francisco de Ycaza Bustamante com estado convulsivo e que precisava de intubação. Posteriormente a condição foi acompanhado por 70% da pele com critério de necrólise epidérmica tóxica, provavelmente resultado do efeito adverso ao uso de medicamentos. Os critérios para diagnóstico e recomendações terapêuticas são descritos. Embora na maioria dos casos é idiopática, a causa principal é confirmada através da utilização de drogas em doses terapêuticas; apesar da baixa frequência associam-se com uma alta taxa de mortalidade.

**Palavras-chave:** Síndromes de Stevens Johnson. Necrólise epidérmica tóxica. Reação adversa a medicamentos RAMs.

## Introducción

La necrólisis epidérmica tóxica (NET) fue descrita por el dermatólogo escocés Alan Lyell, que reportó una serie de casos con reacción mucocutánea rápida consistente en ampollas y necrosis extensas de la piel, a la cual llamó necrólisis epidérmica tóxica.<sup>1-2</sup>

Junto al síndrome de Steven Johnson (SSJ) son consideradas como toxicodermias graves correspondientes a espectros distintos de una misma enfermedad y toman su nombre de acuerdo a la cantidad de superficie de piel afectada (tabla 1).

**Tabla. 1 Clasificación del complejo denominado síndrome de Steven Johnson/ Necrolisis Epidérmica Tóxica<sup>8</sup>**

<b>Síndrome de Steven Johnson</b>	-Lesiones no desepitelizadas ocupando una extensión variable - Lesiones desepitelizadas ocupando menos del 10% de SCT* -Presencia de lesiones no desepitelizadas frecuentes, pero opcional
<b>Superposición SSJ-NET</b>	-Lesiones desepitelizadas ocupando entre el 10% al 30 % de CST* -Presencia de lesiones no desepitelizadas frecuente, pero opcional
<b>Necrólisis epidérmica tóxica</b>	- Lesiones desepitelizadas ocupando más del 30% de CST.*
<b>Fuente:</b> García Fernández D. <i>et al.</i> Síndrome de Stevens Johnson/ Necrolisis Epidérmica Tóxica. *SCT: Superficie corporal total.	

La incidencia en la población general SSJ es de 1.2 a seis casos por un millón de personas y la NET de 0.4 a 1.2 casos por un millón. Ambas con alta mortalidad, que depende del área de piel comprometida, edad y patologías debilitantes previas 2 (hasta un 5 % en el SSJ y > 20 % en la NET).

La clínica es de comienzo repentino y precedido por un pródromo de hasta quince días.<sup>3</sup> Lo característico es la afectación en piel con máculas papulosas en cara y tronco, que se extienden a extremidades y forman flictenas; en mucosas, las lesiones son sangrantes. Aunque actualmente existen guías para el manejo de estas patologías en el adulto, no hay consenso de tratamiento en pediatría,<sup>4,5</sup> pero hay pautas para el manejo.

Se describe el caso de un paciente pediátrico que presentó una reacción grave a medicamentos durante su estancia hospitalaria. Se hace énfasis en dar a conocer el riesgo de desarrollar estas reacciones de hipersensibilidad en la piel con la utilización de medicamentos de uso frecuente en pacientes hospitalizados, y comentar las pautas que se emplearon para mejorar el pronóstico.

### Descripción del caso

Paciente de sexo hombre de dieciséis meses de edad, raza negra, residía junto a su madre en un albergue de la provincia del El Oro. Entre los antecedentes personales presenta retardo psicomotriz y eventos convulsivos a partir de la semana de vida, y estaba manejado con difenilhidantoína (DFH) desde los nueve meses de edad.

Llevado al hospital provincial Dr. Teófilo Dávila, de Machala, donde fue ingresado y luego transferido al hospital Dr. Francisco de Icaza Bustamante, de Guayaquil. El ingreso hospitalario fue el 11 de octubre de 2013, por evento compatible con status convulsivo acompañado de proceso gastroentérico. Hospitalizado veinticuatro horas en el área de observación donde fue manejado con difenilhidantoína (DFH) a dosis de impregnación y luego de mantenimiento. Dos días después, pasó al área de reanimación por presentar eventos convulsivos en repetidas ocasiones y tendencia a la somnolencia, por lo que se decidió agregar fenobarbital (FNB).

Completó setenta y dos horas de estancia hospitalaria debido a status convulsivo refractario a medicación, bradicardia y desaturación sostenida, por lo que se realizó intubación endotraqueal conectado a ventilación mecánica invasiva. Se aumentó un tercer

medicamento anticonvulsivante, el ácido valproico (ACV); se inició también antibioticoterapia de amplio espectro con ceftriaxone y amikacina. (figura 2 y 3).

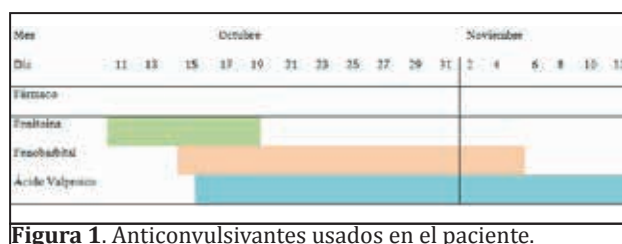

Figura 1. Anticonvulsivantes usados en el paciente.

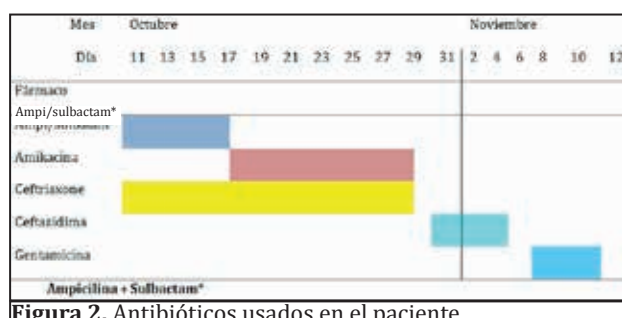


Figura 2. Antibióticos usados en el paciente.

Después de cinco días pasó a Unidad de Cuidados Intensivos Pediátricos (UCIP), donde descontinuaron DFH, tratándolo con dos anticonvulsivantes (ACV y FNB); allí permaneció trece días. La intubación fue retirada al sexto día de estancia en el área de UCIP. Los siete últimos días que permaneció en UCIP presentó fiebre intermitente, con leucocitos de 7 720, neutrófilos 57 % y linfocitos 33 %.

En lo referente a exámenes de laboratorio, la analítica sanguínea fue leucocitos 6 510 con un diferencial de neutrófilos 46 %, linfocitos 36 %, eosinófilos 13% y monocitos 4 %; hemoglobina de 9.1g/dl y proteína C reactiva (PCR) de 22 mg/dl. No hubo aislamiento bacteriano en los resultados de muestras tomadas para cultivos de sangre, orina y heces. Los niveles séricos de DFH, ACV y FNB estaban dentro de parámetros normales.

A los 22 días de su ingreso fue transferido a sala general por mostrar mejoría del estado hemodinámico, sin asistencia ventilatoria invasiva, no tener sepsis y haber cesado sus eventos convulsivos. Poco después presentó fiebre con erupción vesículo eritematosa en tórax que se ampollaron y generalizaron a cara y extremidades; tras 24 horas de evolución tomó mucosa oral y genital.

Reingresando a UCIP a las 48 horas de iniciada las erupciones, las que afectaban el 70 % de la piel; es manejado con FNB, hidratación de acuerdo a esquema de manejo de los pacientes quemados, inmunoglobulinas, por sugerencia del médico infectólogo, rotando antibioticoterapia.

El paciente permaneció dieciséis días en UCIP donde fue manejado por cirujanos plásticos, infectólogos, intensivistas, nutricionistas y dermatólogos. A los 41 días pasó a sala de infectología para terminar su recuperación con diagnóstico de necrólisis epidérmica tóxica. En ese momento la piel se encontraba reepitelializada y se alimentaba por vía oral, sin signos de infección, pero con episodios convulsivos esporádicos. La abuela materna, que es la tutora legal del paciente, recibió soporte psicológico.

## Discusión

El caso reportado fue catalogado como NET porque afectó el 70 % de superficie corporal y mucosas; el diagnóstico de esta entidad es netamente clínico.<sup>7,8</sup> Según la literatura médica, las reacciones adversas cutáneas graves ocurren en un 2 % de los pacientes debido a algún tratamiento farmacológico,<sup>9</sup> y la incidencia de RAMs (reacciones adversas medicamentosas) en niños hospitalizados es de 9.5%.<sup>9</sup> Precisamente, este caso pertenece a este grupo, ya que en el momento en que se presentó la NET, el paciente tenía aproximadamente tres semanas de hospitalización con prescripción de diferentes medicamentos asociados con esta enfermedad.

Tabla 2. Medicamentos y agentes relacionados con la aparición de SSJ/NET		
Grupo	Agentes/fármacos	Estudios
<b>Agentes infecciosos</b>		
Virus:	Epstein barr, varicela, coxsakie, ecovirus, polio	
Bacterias:	Micoplasma, yersenia, brucelosis, bacilo de Koch, herpes virus	
<b>Fármacos y/o vacunas</b>		
Anticonvulsivantes	Carbamazepina, *lamotrigina, *ácido valproico, *fenobarbital, oxcarbamazepina, *difenilhidantoína	Levin N, 2009
Antibióticos	-*Sulfonamidas: Trimetropin sulfametoxazol, sulfadiazina, sulfazalazalina, sulfadoxina -*Macrolidos: Azitromicina, claritromicina, eritromicina, -Quinolonas: Ciprofloxacino, levofloxacino, ofloxacino. -*Cefalosporinas: Cefalexina, ceftazidima, cefixima, ceftriaxona, cefuroxima. - Aminopenicilinas: Amoxicilina, ampicilina	Mockenhaupt M, 2008
Antirretrovirales	Nevirapina	
Aines	Oxicam, meloxicam, diclofenaco, ketorolaco, *ibuprofeno	
Vacunas	Difteria, BCG, Polio oral	
<b>Enfermedades</b>		
Inmunológicas		
Neoplasias		
*identifica a los fármacos que tienen mayor incidencia de causar SST/NET en menores de 15 años, según un estudio reportado en el 2009, (Levin N).		

Las RAMs causan entre 70% a 90% de NET, los síntomas pueden aparecer entre una semana y dos meses luego del uso de la medicación;<sup>10</sup> el riesgo de padecerla es mayor durante la primera semana de tratamiento.<sup>11</sup> En la tabla 2 se especifican los principales agentes que pueden desencadenar el SSJ o NET. Al momento no contamos con estadísticas nacionales de RAMs asociadas a esta patología, lo cual tendría importancia por la alta morbi-mortalidad que se le atribuye.

El paciente usó una serie de medicamentos que podrían haber causado este efecto adverso, como la difenilhidantoína (DFH), la que es una de las principales causas de RAMs comprobadas en niños.

Procede considerar que el ácido valproico y el fenobarbital (FNB) fueron utilizados por más de tres semanas; recordemos que el FNB también está asociado con el SSJ y NET.<sup>10,11</sup> Además de relacionar las RAMs del presente trabajo con el uso de anticonvulsivantes, el paciente usó dos grupos de antibióticos, cefalosporinas y aminopenicilinas, que también deberían ser consideradas como causa de la toxicodermia. Podríamos inferir que no fue un solo medicamento la causa de la RAMs, sino una sinergia de distintos fármacos por diferentes mecanismos, situación poco frecuente, pero que ha sido reportada previamente en la literatura.<sup>12-16</sup> A esto se suma el hecho de que el paciente estaba inmunodeprimido y tenía afección concomitante (desnutrición y epilepsia), lo que quizá precipitó la aparición de la máxima expresión de las toxicodermias, el NET.<sup>17,18</sup> El paciente tenía factores que sugerirían un posible desenlace fatal como la desnutrición, inmunodepresión, más 70 % de SC afectada, infección previa, status convulsivo refractario a tratamiento y el hecho de usar múltiple medicación anticonvulsivante. No podemos hacer un pronóstico real de la enfermedad ya que en pediatría no existe una puntuación como ocurre para los adultos, el SCORTEN (tabla 3). El manejo multidisciplinario en el área de UCIP en las primeras cuarenta y ocho horas, contribuyó a la evolución clínica exitosa.

Tabla 3. SORTEN: escala de gravedad para la necrólisis epidérmica tóxica

* Factor de riesgo	Score	
Edad	-40	+40
Enfermedad maligna asociada	No	Si
Frecuencia cardíaca	<120	≥120
Urea	≤28	>28
Desprendimiento epidérmico	<10%	>10%
Bicarbonato sérico	≥20	<20
Glucosa sérica	≤250	>25
* Factores de riesgo indican una puntuación más alta y una mayor tasa de mortalidad (%) de la siguiente manera. 0-1=3.2% (CI:0.1to16.7)    2=12.1% (CI:5.4to22.5) 3=35.3% (CI:19.8to53.5)    4=58.3% (CI:36.6to77.9) ≥5=>90% (CI:55.5to99.8)		

Las guías consultadas mencionan que estos pacientes tienen una mayor posibilidad de recuperación cuando son manejados en UCIP y/o en unidad de quemados. En el tratamiento multidisciplinario, es importante incluir soporte psicológico para los familiares del paciente<sup>19-22</sup> generando una mayor estabilidad emocional de los mismos, situación que contribuyó favorablemente para el bienestar del paciente y su familia.

## Conclusiones

La causa de la RAM en el paciente pudo ser por sinergia de múltiples medicamentos, y su mayor afección de superficie corporal debida a su inmunocompromiso. Aunque todavía no existen protocolos para pacientes pediátricos, se recomienda que el manejo del SSJ y NET, por ser una entidad que afecta y causa denudación de piel, debe ser en UCIP o en unidad de quemados; el tratamiento multidisciplinario debe además incluir soporte psicológico para el cuidador. Finalmente, mantener estadísticas nacionales de RAMs nos ayudará a saber en nuestro medio cuáles son los fármacos asociados a mayores efectos adversos y así poder controlar su uso.

## Referencias bibliográficas

- Sotelo-Cruz N. Síndrome de Stevens-Johnson y necrólisis epidérmica tóxica en niños: artículo de revisión. *Gaceta Médica de México*. 2012; 148: 265-75.
- Finkelstein Y, Gordon S, Acuna P, George M, Pope E. Recurrence and outcomes of Stevens-Johnson syndrome and toxic epidermal necrolysis in children. *Pediatrics* Vol. 128, Number 4, October 2011: 723-28 [www.pediatric.org/cgi/doi/10.1542/peds.2010-33-22](http://www.pediatric.org/cgi/doi/10.1542/peds.2010-33-22)
- Juri C, Valero I. Cuadernos de neurología, Síndrome de hipersensibilidad a anticonvulsivantes: Departamento de Neurología, Escuela de Medicina - Pontificia Universidad Católica de Chile. Artículo de revisión Vol. XXIII, 1999. [http://escuela.med.puc.cl/paginas/publicaciones/neurologia/cuadernos/1999/pub\\_12\\_99.html](http://escuela.med.puc.cl/paginas/publicaciones/neurologia/cuadernos/1999/pub_12_99.html)
- Telechea H, Speranza N, Giachetto G, Pirez C. Síndrome de Steven Johnson: una enfermedad habitualmente producida por medicamentos. *Archivos de pediatría Uruguay* 2008; 79(3): 229-234
- Hernández C.A., Restrepo R, Mejía M. Síndrome de Stevens-Johnson y necrólisis epidérmica tóxica. *Rev. Asoc. Colomb Dermatol*. 2011; 19: 67-75
- Leiton Chaves A, Navarro Coto J-Tema 1-2013: Enfermedades dermatológicas que requieren un manejo similar a las quemaduras. *Revista de la Escuela de Medicina URC - HSJD*; Año 2013; 3:1-7 [www.revistaclinicaahsjd.ucr.ac.cr](http://www.revistaclinicaahsjd.ucr.ac.cr)
- Esquivel-Chávez A, Horcasitas-Ibarra R, Peralta-Pedrero, Vázquez Domínguez A. Guía de práctica clínica Diagnóstico y tratamiento del Síndrome de Steven-Johnson / Necrolisis epidérmica tóxica en el adulto: Evidencias y recomendaciones México; Secretaría de Salud, 2009 -; 10 (falta página) [www.cenetec.salud.gob.mx/interior/gpc.html](http://www.cenetec.salud.gob.mx/interior/gpc.html)
- Clavijo R, D'Ávila I, García M. J. Síndrome de Stevens-Johnson: una forma grave de las reacciones adversas a medicamentos. *BIOMEDICINA*, 2011. 6 (3). 26 - 34
- Park GT, et al. Sera from patients with toxic epidermal necrolysis contain autoantibodies to periplakin. *British Journal of Dermatology*.- 2006: 155 (337)
- Impicciatore P, Choonara et. Al. Incidence of adverse drug reactions in paediatric in/outpatients: a systematic review and meta-analysis of prospective studies. *Br J clin Pharmacol* 2001; 52: 77-83
- Estrella V, Baroni E, Leroux M, Sanchez A, Bergero A., Fernandez J Síndrome de hipersensibilidad a anticonvulsivantes (SHA). *Rev. Argent. Dermatol*. 2007; 88: 46-54 [SciELO.org.ar: http://www.scielo.org.ar/pdf/rad/v88n1/v88n1a05.pdf](http://www.scielo.org.ar/pdf/rad/v88n1/v88n1a05.pdf)
- Salaza-Dominguez L, Hernandez-Begueristain J et al. Reacciones adversas a medicamentos en pacientes hospitalizados en una unidad de cuidados intensivos. *Revista Cubana de Medicina Intensiva y Emergencias* 2005;4 (2-3) [http://www.bvs.sld.cu/revistas/mie/vol4\\_2-3\\_05/mie05205.htm](http://www.bvs.sld.cu/revistas/mie/vol4_2-3_05/mie05205.htm)
- Singh H, Dulhani N, Kumar BN, Singh P, Tewari P, Nayak K. A Pharmacovigilance Study in Medicine Department of Tertiary Care Hospital in Chhattisgarh (Jagdalpur), India. *J Young Pharm*. 2010;2(1):95-100.
- Salas-Rojas G, Pérez-Morales M, Meléndez-López S, Castro-Pastrana C. Reacciones adversas a medicamentos relacionadas con ingresos y estancias hospitalarias: revisión sistemática de 2000 - 2001. *Revista Mexicana Ciencias Farmaceuticas* 43 (3) 2012
- Naranjo C. A. y Usoa E. B. 1992. Reacciones adversas a medicamentos. En: *Farmacología Clínica, Métodos de Farmacología Clínica*. Programa Regional de Medicamentos Esenciales de la Organización Panamericana de la Salud., Washington, pp 330-350.
- Leape L. 1991. The nature of adverse events in hospitalized patients. Results of the Harvard Medical Practice Study II. *The New England Journal of Medicine* (324):377-84.
- Rawlins M. and Thomas S. 1998. Mechanisms of adverse drug reactions. En: *Davies, D., Ferner, R. and De Glanville, H.: Davies's Textbook of Adverse Drug Reactions*. 5th Ed. Chapman & Hall Medical Press. London, pp 48-9.
- Rugino T. A., Janvier Y. M., Baumach J. M. and Bilar C. A. 2003. Hypoalbuminemia with valproic acid administration. *Journal of Pediatric Neurology*. 29(5):440-444.
- Gutiérrez-Islas E, Báez-Montiel B, Turabián J, Bolaños-Maldonado M, et al. Pacientes con reacciones adversas a medicamentos presentan una mayor prevalencia de alteraciones emocionales. *Revista Elsevier. Atención Primaria, Volume 44, Issue 12, Pages 720-726*
- Vargas-Mendoza J, Aguilar-García E. Niveles de estrés en los familiares de los pacientes atendidos en la unidad de cuidados intensivos de un hospital general. *Centro Regional de Investigación en Psicología, Volumen 5, Número 1, 2011* Pág. 35-40. [http://www.conductitlan.net/centro\\_regional\\_investigacion\\_psicologia/60\\_estres\\_familiares\\_cuidados\\_intensivos.pdf](http://www.conductitlan.net/centro_regional_investigacion_psicologia/60_estres_familiares_cuidados_intensivos.pdf)
- Santana-Cabrera L, Sánchez-Palacios M, Hernández-Medina E, García-Martul M, et al. Necesidades de los familiares de pacientes de cuidados intensivos: percepción de los familiares y del profesional. *Med Intensiva*, 31 (2007), pp. 273-80
- Fernández Busso N. Los efectos adversos y la calidad de atención. Estrategias para mejorar la seguridad de los pacientes pediátricos. *Arch argent Pediatr* 2004; 102 (5): 402-410
- Forman R, Koren G, Shear NH. Erythema multiform, Stevens-Johnson syndrome and toxic epidermal necrolysis in children: a review of 10 years' experience. *Drug Saf*. 2002;25(3):965-72