

# Malformación anorrectal: a propósito de un caso

## Rectal-anus malformation: related to a case

## Malformação anorretal: a propósito de um caso

Enrique Landívar Ciro<sup>1</sup>, Rocío Marín Panchez<sup>2</sup>, Lorena Monserrate Coello<sup>2</sup>, Rina Burgos Castillo<sup>2</sup>

<sup>1</sup> Hospital del niño Dr. Francisco de Ycaza Bustamante. Guayaquil. Ecuador

<sup>2</sup> Universidad Católica de Santiago de Guayaquil. Guayaquil. Ecuador

### RESUMEN

Las malformaciones anorrectales son las patologías clínico-quirúrgicas más comunes a nivel de tubo digestivo; el diagnóstico se realiza cuando se valora al paciente neonato en el momento de la inspección de la zona perineal y la verificación de la permeabilidad anal. El objetivo de la presentación de este caso es dar a conocer la importancia del diagnóstico oportuno y pronóstico de esta patología, además el manejo quirúrgico y la relación que tiene con otras malformaciones asociadas. Se trata de un neonato de sexo femenino que presenta malformación anorrectal con presencia de fístula perineal que al momento del examen clínico y quirúrgico, se determina que presenta patología cardíaca y vertebral asociada. Por lo tanto es imprescindible que el profesional receptor del neonato tenga el conocimiento sobre el abordaje y estudio detallado de los pacientes con malformación anorrectal y de esta manera confirmar la asociación con otros defectos congénitos.

**Palabras clave:** Anormalidades Congénitas. Malformaciones Congénitas. Anorrectal. Ano Imperforado.

### ABSTRACT

Rectal-anus malformations are the most common clinical-surgical pathologies at the level of the digestive tract. Diagnosis is performed when the neonate patient is examined in the perineal area and in the verification of anal permeability. The purpose of the presentation of this case is to reveal the importance of an early diagnosis and prognosis of this pathology, besides the pre surgery management and its relation with other associated malformations. This case is about a female neonate presenting rectal-anus malformation with presence of perineal fistula and at the moment of the clinical analysis and pre surgery, it is determined that the patient presents cardiac pathology and a vertebral pathology associated. Therefore, it is imperative for the professional who treats the neonate to possess knowledge about the approach and to perform a detailed study of the patients with rectal-anus malformation and in this sense confirm its association with other congenital defects.

**Keywords:** Congenital Abnormalities. Congenital Malformations. Anorectal. Anus imperforate.

### RESUMO

As malformações anorretais são as patologias clínico-cirúrgicas mais comuns no nível do tubo digestivo; o diagnóstico realiza-se quando se valoriza o paciente neonato no momento da inspeção da zona perineal e a verificação da permeabilidade anal. O objetivo da apresentação deste caso é demonstrar a importância do diagnóstico oportuno e prognóstico desta patologia, além do manejo pre-cirúrgico e a relação que tem com outras malformações associadas. Trata-se de um neonato de sexo feminino que apresenta malformação anorretal com presença de fístula perineal que ao momento do exame clínico e pre-cirúrgico, determina-se que apresenta patologia cardíaca e vertebral associada. Consequentemente, é imprescindível que o profissional receptor do neonato tenha o conhecimento sobre a abordagem e o estudo detalhado dos pacientes com malformação anorretal e desta maneira confirmar a associação com outros defeitos congênitos.

**Palavras-chave:** Anormalidades Congénitas. Malformações Congénitas. Anorretal. Anus Imperfurado.

## Introducción

Las malformaciones anorrectales son las patologías médico-quirúrgicas más comunes en el neonato de nuestro medio; se presenta 1 por cada 5.000 nacidos vivos, predominantemente en el sexo masculino; además se asocian con otras malformaciones las cuales la mayor parte son urogenitales.<sup>1</sup> En el hospital Dr. Francisco de Ycaza Bustamante en los años 2007-2008 y 2012, se presentaron 25 casos de malformaciones anorrectales. Es importante el manejo integral del paciente para determinar los defectos congénitos asociados y evaluar el riesgo quirúrgico; tanto más, si existe concomitantemente una malformación a nivel de columna vertebral que afecte la funcionalidad del esfínter anal, una vez corregido.

Hay que clasificar el tipo de malformación anal que presente, evaluando el sitio donde hay comunicación del recto con la parte urogenital; con esta información se puede predecir si es una corrección primaria con anoplastia o se realiza colostomía con una corrección secundaria del defecto anal.<sup>3</sup>

En la tabla 1 se describe la clasificación de las malformaciones anorrectales dependiendo del sexo, su complejidad y equivalencia quirúrgica,<sup>4</sup> teniendo en cuenta que si hay fístula a nivel de vías urinarias o genital (vagina o uretra peneana), se debe realizar colostomía con doble boca; pero si solo presenta fístula anal sin compromiso de la vía genitourinaria, se puede realizar anoplastia primaria<sup>4</sup> en las primeras cuatro horas de vida.<sup>9</sup> La clasificación del defecto se diagnostica por medio de imágenes a través del Invertograma de Wangsteen y Rice que se debe realizar en el neonato, a partir de las dieciséis horas de vida y/o por medio de un ultrasonido obstétrico prenatal que demuestre la persistencia de polihidramnios<sup>12</sup> que induce la búsqueda exhaustiva de malformaciones del tubo digestivo.

Este caso llama la atención debido que el diagnóstico del defecto anal no fue oportuno, el traslado a un hospital de mayor complejidad para la corrección del defecto fue tardía por lo cual se retrasó el tratamiento quirúrgico del paciente; además en el momento del estudio prequirúrgico, se le diagnostica patologías cardiológicas como Foramen Oval Permeable (FOP) y Ductus Arterioso Persistente (DAP); patologías vertebrales como Hemivértebra lumbar, hemisacro

derecho y acoxia que es compatible con el Síndrome de VACTERL que se asocia la mayoría de las ocasiones con malformaciones anorrectales.<sup>4,7,8</sup>

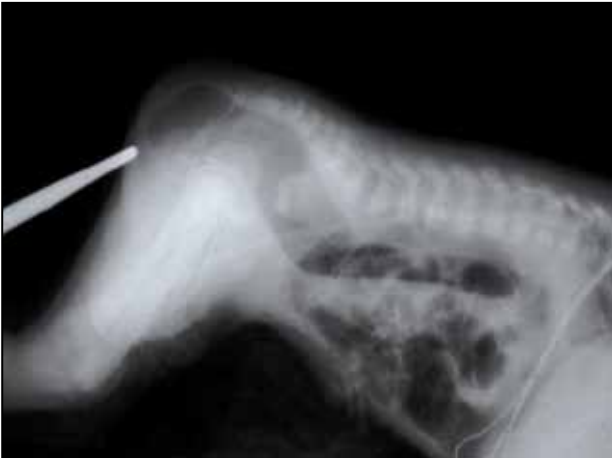**Tabla 1. Clasificación de malformaciones anorrectales con su respectiva corrección quirúrgica (A. Peña)<sup>4</sup>**

Sexo masculino		Sexo Femenino	
Patología anorrectal	Tratamiento quirúrgico	Patología anorrectal	Tratamiento quirúrgico
Fístula rectoperineal	Anoplastia	Fístula rectoperineal	Anoplastia
Fístula rectouretral bulbar	Colostomía	Fístula recto vestibular	Colostomía
Fístula rectouretral prostática	Colostomía	Fístula rectovaginal	Colostomía
Fístula a cuello vesical	Colostomía	Cloaca	Colostomía y descenso urogenital
Sin fístula	Anoplastia	Sin fístula	Anoplastia
Atresia de recto	Colostomía	Atresia de recto	Colostomía

## Reporte del caso

Se recibe en emergencia neonatal del hospital Dr. Francisco de Ycaza Bustamante, paciente femenina de aproximadamente 31 horas de vida, proveniente del cantón Pasaje, provincia de El Oro, acompañada de familiar a quien se le realiza un interrogatorio indirecto; refiere que madre de 28 años con antecedentes de aborto espontáneo a las 16 semanas de gestación, con producto que presentaba malformaciones no estudiadas medicamente, siendo el caso clínico producto de la segunda gestación con embarazo controlado en número aproximado de 8 consultas a través de médico particular, tres rastreos ecográficos aparentemente normales, obtenida por medio de cesárea segmentaria en clínica particular; sin datos aparentes de hipoxia neonatal.

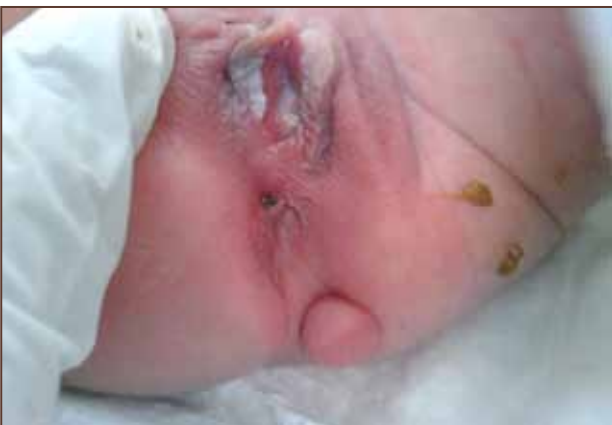Familiar refiere que cuadro clínico comienza desde su nacimiento pues al recibir alimentación con leche de fórmula: dos onzas por una ocasión, presenta vómitos de tipo alimentario por cuatro ocasiones acompañado de hiporreactividad, succión débil y ausencia de deposiciones fecales, siendo revalorada por médico pediatra; y a las 24 horas de vida le indica realización de invertograma con observación de ausencia de aire en la ampolla rectal (figura 1) y su impresión diagnóstica es de malformación anorrectal, decidiendo transferir a hospital cantonal de Pasaje donde intentan colocar sonda por vía rectal sin ningún resultado.



**Figura 1. Invertograma.** Se observa que columna de aire intestinal se encuentra a <1 cm de distancia de la marca radiopaca colocada en fosita anal.

Paciente es trasladado al hospital Francisco de Ycaza Bustamante, en el área de emergencia presentó cianosis peribucal con acrocianosis, recibiendo inmediatamente oxígeno por casco cefálico e ingresado al área de UCIN para valoración y tratamiento.

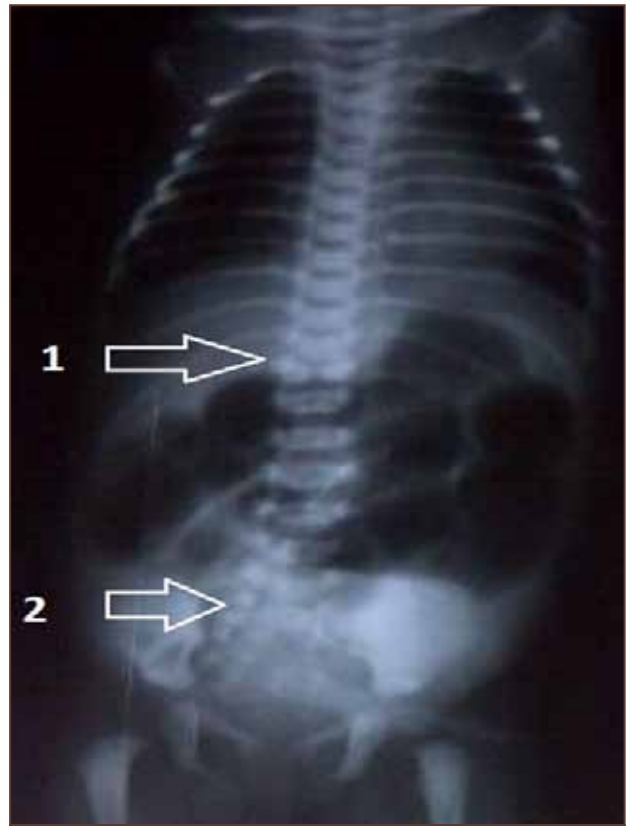
Al examen físico paciente de sexo femenino que luce en condiciones hemodinámicamente estables, se inspecciona región perineal verificando inexistencia de ano y fístula perineal además de tumoración de aproximadamente 2 cm de diámetro móvil, pediculada y blanda en línea interglútea, con genitales femeninos normales (figura 2).



**Figura 2. Patología anorrectal en paciente de sexo femenino,** se observa ausencia de orificio anal y presencia de fístula a nivel perineal además de tumoración pediculada a nivel de línea interglútea.

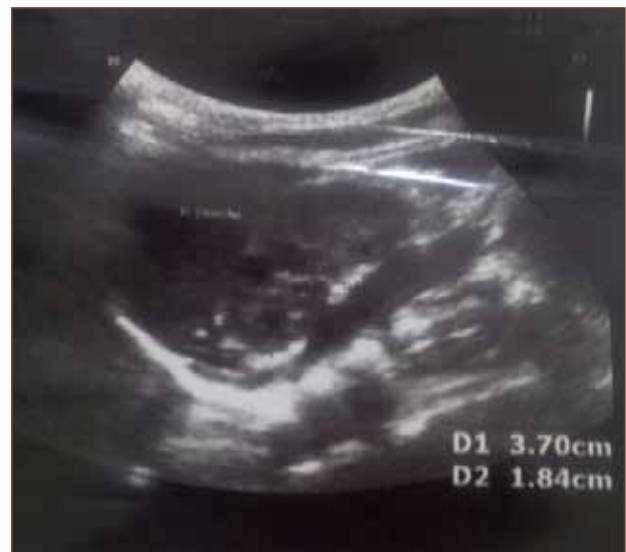Se realizó valoración cardiológica prequirúrgica lo cual conduce a la conclusión que paciente presenta ductus arterioso persistente y foramen oval permeable sin impedimento para que sea intervenida quirúrgicamente; y la valoración por el servicio de cirugía concluye que en la radiografía

anteroposterior se observa hemivértebra a nivel lumbar, acoxia y hemisacro (figura 3).



**Figura 3. Radiografía anteroposterior de tórax y abdomen.** Flecha 1. Obsérvese hemivértebra a nivel lumbar, flecha 2. Obsérvese hemisacro derecho y acoxia.

Se realizó estudio complementario mediante ecografía abdominal cuyo rastreo renal fue normal (figura 4).



**Figura 4. Imagen de silueta renal** que mide 3,7 x 1,84 cm, de estructura homogénea, buena relación córtico-medular, observada en ultrasonido abdominal.

Es intervenida quirúrgicamente el 24 de octubre de 2013, con reparación de anoplastia primaria y exéresis de masa tumoral bajo estudio histopatológico, con evolución hospitalaria satisfactoria con alta a los cuatros días del posoperatorio.

## Discusión

Es importante en el momento de la recepción del neonato realizar una exhaustiva exploración de la zona perineal y comprobar la permeabilidad anal debido a que el diagnóstico de esta patología es eminentemente clínico;<sup>2</sup> se observa en la historia clínica que el diagnóstico no se realizó en la primera exploración clínica, posterior a la cesárea que conlleva a retraso del manejo apropiado para la resolución clínico-quirúrgico de esta patología.

El tener al frente un neonato con malformación anorrectal no solo se debe resolver su patología quirúrgica evidenciada al examen clínico, sino también hay que investigar y explorar otras malformaciones asociadas pues la literatura indica que el 50 % de las malformaciones anorrectales se acompañan con otra anomalía congénita como por ejemplo la asociación de VACTERL<sup>3,7,8</sup> que es una serie de anomalías cardíacas, renales, vertebrales, traqueales y esofágicas.

En la paciente se trabajó con un equipo multidisciplinario; el servicio de Cardiología, al realizar valoración prequirúrgica se diagnosticó, por medio de ecocardiograma, presencia de foramen oval permeable y persistencia de conducto arterioso; y, en radiografía de zona dorso-lumbar, el hallazgo de una hemivértebra; estos dos criterios concuerdan con el síndrome anteriormente descrito; la ecografía abdominal con rastreo renal es aparentemente normal, es importante detectar todos estos tipos de malformaciones para evitar riesgos vitales prequirúrgicos.

El diagnóstico de malformaciones a nivel de la zona de columna como hemivértebras o agenesia de alguna de éstas, nos permite valorar el pronóstico de la funcionabilidad del esfínter anal<sup>4</sup> pues pueden afectar la inervación de los músculos del suelo pélvico y del esfínter que ayudan a la continencia fecal, y dar la correspondiente información a los padres sobre el estilo de vida adecuado para sus hijos.<sup>6,12</sup>

Cuando los pacientes proceden de hospitales cantonales o materno infantiles rurales, que en general sólo disponen con equipos de imagenología radiológica el cual se puede utilizar como medio de diagnóstico para clasificar el tipo de malformación anorrectal; así tenemos que el invertograma al ser un método de diagnóstico por imagen, se realiza a las 16 horas de vida extrauterina debido a que el contenido intestinal líquido es reemplazado por gas que llena la ampolla rectal de aire, se realiza colocando al paciente en posición decúbito prono utilizando un objeto radiopaco a nivel de la fosita anal como indicador para medir la distancia entre el aire del fondo de saco anal con la superficie cutánea,<sup>5</sup> permitiendo diferenciar entre una malformación que puede comprometer vías urinarias o reproductiva o determinar que estamos en presencia de una fístula.

En los criterios quirúrgicos de anoplastia de primera intención debe ser antes de las cuatro primeras horas de vida, debido a la colonización de flora bacteriana habitual del tubo digestivo<sup>9,10</sup> que podría alterar la cicatrización de herida quirúrgica como complicación; en el presente caso le realizan invertograma a las 24 horas de vida, observando que no hay aire en la ampolla rectal; pero la distancia entre la imagen radiopaca y el fondo de saco rectal es menor de 1 cm de distancia clasificándolo como malformación anorrectal con fístula por la cual se corrigió el defecto mediante anoplastia primaria.

## Conclusiones

Las malformaciones anorrectales son patologías clínico-quirúrgicas comunes en nuestro medio según las estadísticas dadas en el hospital Dr. Francisco de Ycaza Bustamante; de diagnóstico eminentemente clínico que inicia en el momento de la exploración física del paciente recién nacido al observar la inexistencia del ano.

El diagnóstico precoz, la derivación a lugares de mayor complejidad donde se pueda realizar las correcciones del defecto congénito como parte de su tratamiento oportuno, determinará el éxito de la intervención quirúrgica y la funcionabilidad del esfínter anal, dependerá del tipo de malformación según su clasificación.

El manejo multidisciplinario de un paciente con malformación anorrectal es importante para determinar los defectos congénitos que presenta el

paciente y si éstos pueden afectar los resultados de la corrección del defecto y la calidad de vida que presentará a futuro.

Al diagnosticar patologías vertebrales en estos pacientes, el pronóstico de la continencia fecal es malo debido a que presentará probables secuelas neuromusculares del área anorrectal y/o suelo pélvico causadas por malformación del sitio óseo que contiene la médula espinal aun siendo un éxito la anoplastia como resolución quirúrgica y sus efectos estéticos. Siendo imprescindible el diálogo con los padres sobre el estilo del vida que puede llegar a tener su hijo/a.

### Referencias bibliográficas

1. Juliá V, Morales-Fochs L. Patología Anorrectal. En: Cruz M. Tratado de pediatría. 9na edicion. España: Edcimed; 2006. p. 1551-1553
2. Schonhaut L, Assef M. Semiología Pediátrica, Conociendo al paciente pediátrico. Buenos Aires: Editorial Mediterráneo; 2004. p. 246-247
3. Tovilla-Mercado JM, Peña-Rodríguez A. Tratamiento Inicial del paciente con malformación anorrectal. Acta Pediátrica México 2008; 29(3): 147-50.
4. Peña A. Ano imperforado y Malformaciones de la Cloaca. En: Holder TM, Ashcraft KW, editores. Cirugía Pediátrica Aschcraft-Holder. 2da Edicion. México: Editorial Interamericana; 1996. p. 388-389
5. Moëne BK. Imágenes en anomalías anorrectales. Rev Chilena Radiol 2003; 9(1): 13-8
6. Santaolalla ML, Osses JA. Malformaciones Anorrectales: Asistencia integral temprana como modo de resguardar la continencia plena. Rev de Cir Infantil 1997; 7(4): 226 -229
7. Bailez M, Prieto F. Malformaciones anorrectales. Rev de Cir Digestiva 2009; III -364: 1-19
8. Bălănescu RN, Topor L, Moga A. Anomalies associated with anorectal malformations. Chirurgia 2013; 108: 38-42.
9. Bartolomé R. Tendencias en alimentación funcional, Ecología Intestinal, En: Serrano M., Sastre A., Cobo JM., editores. . Barcelona España, 2005, pág. 15 - 21
10. Swanson D. Indigenous Flora. 6ta edicion, Tomo I. En: Feigin, R. D., & Cherry, J. D, editors. Textbook of pediatric infectious diseases. Philadelphia: Saunders; 2009. Pag 110 - 114.
11. Maldonado J, Royo Y, Pueyo C, Skrabski R, Di Crosta I. Urgencias quirúrgicas en la vía digestiva. En: Asociación Española de Pediatría, Sociedad Española de Neonatología. Protocolos de Neonatología. 2da edición. Madrid: AEP; 2008. p. 470 - 476
12. Peña A. Programa del tratamiento medico de la incontinencia Fecal [Internet]. Disponible en: [aemar.org/php/download.php?file=manual\\_incontinencia\\_fecal.pdf](http://aemar.org/php/download.php?file=manual_incontinencia_fecal.pdf), 25 de octubre de 2013.