

Reporte de Casos**Esplenomegalia gigante por síndrome de Felty****Giant splenomegaly in Felty's syndrome****Autores:** Estela Torres de Taboada¹, Dora Montiel-Jarolín¹, Marta Sanguina¹, Edgar López²

Artículo recibido: 13 de Enero 2014

Artículo aceptado: 17 Febrero 2014

Resumen: Se presenta caso de mujer de 56 años de edad que consulta por esplenomegalia gigante y severa bicitopenia, secundaria a artritis reumatoide. El cuadro hematológico revirtió tras esplenectomía.**Palabras claves:** artritis reumatoide, síndrome de Felty, esplenomegalia**Abstract:** We report the case of a 56-year-old woman consulting for a giant splenomegaly and severe bicytopenia, secondary to rheumatoid arthritis. The hematological symptoms reverted after splenectomy.**Keywords:** rheumatoid arthritis, Felty's syndrome, splenomegaly**Introducción:** el síndrome de Felty es un trastorno raro, es una de las complicaciones de la artritis reumatoide seropositiva que aparece en un grupo de pacientes con enfermedad extra articular grave, asociada a alteraciones inmunológicas.¹

En 1924, Felty describió una tríada consistente en artritis crónica, esplenomegalia y granulocitopenia, pero no se requiere la tríada completa para el diagnóstico de síndrome de Felty.^{1,2} En algunas ocasiones la esplenomegalia es indetectable a pesar de la marcada neutropenia, pero los pacientes se asemejan a los que tienen la triada completa en la mayoría de los rasgos.^{3,4} La probabilidad de un afectado de artritis reumatoide de presentar síndrome de Felty ha sido estimado en aproximadamente 3%.^{2,5} Sin embargo, en las dos últimas décadas, un estudio demostró la disminución de esta prevalencia.⁶

Caso clínico: mujer de 56 años, ama de casa, que ocho días antes presenta dolor en epigastrio tipo cólico, no irradiado, que se exacerba con la ingesta de alimentos grasos y se acompaña en ocasiones de pirosis.

Tres días antes presenta náuseas, vómitos de coloración amarillenta, sin estrías de sangre, en moderada cantidad en seis oportunidades, que persisten con el transcurrir de los días, agregándose luego deposiciones líquidas de coloración negruzca, fétidas, en repetidas oportunidades, que persisten al ingreso. Niega sensación febril, pérdida de peso e ingesta de fármacos.

Antecedentes remotos de la enfermedad actual: niega cuadro similar anterior, pero sí refiere dolor en epigastrio con las características descriptas, de menor intensidad, desde hace seis meses.

¹Servicio de Clínica Médica. Departamento de Medicina Interna. Hospital Nacional. Itauguá, Paraguay²Médico Residente del Dpto. de Medicina Interna, Hospital Nacional. Itauguá, Paraguay.**Autor de correspondencia:**

Dra. Estela Torres de Taboada

Jefa de Sala del Servicio de Clínica Médica. Dpto. de Medicina Interna, Hospital Nacional. Itauguá. Paraguay

Tel (595)021424337

Correo electrónico: e.tboggino@hotmail.com

Antecedentes patológicos personales: no conocida hipertensa, diabética, dislipidémica, asmática ni alérgica a medicamentos. Diagnosticada de artritis reumatoide hace 12 años recibió tratamiento que no sabe referir a pesar del interrogatorio dirigido, durante tres meses, que posteriormente abandona. Refiere ingesta de *Dolo Reumin*[®] (diclofenac sódico 50 mg + dexametasona 1 mg + complejo B) en forma irregular y esporádica, que abandona hace seis meses.

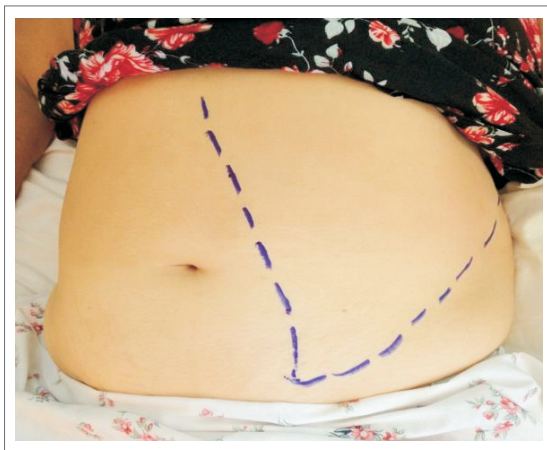
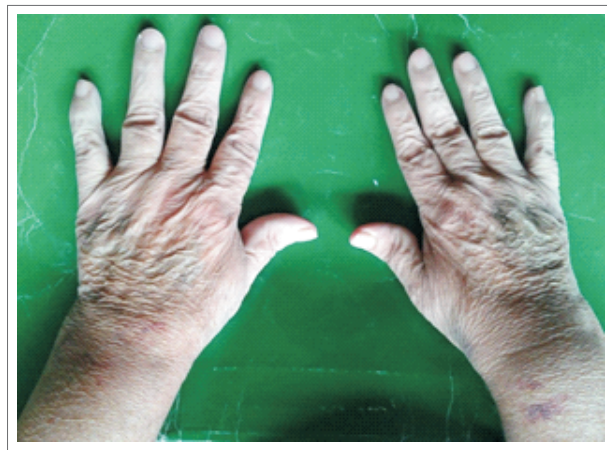Hace seis meses se vuelven a instalar los dolores en articulaciones de las manos, metacarpofalángicas, interfalángicas proximales, rodillas y tobillos, de forma simétrica, sin signos inflamatorios, de poca intensidad, sin rigidez matutina

Al ingreso presenta presión arterial: 140/100 mm Hg, pulso: 92/min, respiración: 20/min, temperatura: 36,5°C.

Ojo: conjuntivas pálidas. Escleróticas normo coloreadas. Boca: se observan lesiones blanquecinas en la mucosa yugal y orofaríngea, con características de “nata de leche” que se despegan fácilmente con el baja lenguas.

Cuello: no ingurgitación yugular, no adenopatías. Tórax: pulmones normales. Corazón: normal. Abdomen: globuloso, simétrico, cicatriz umbilical invertida. A la palpación es blando, depresible, no doloroso a la palpación superficial ni profunda. Hígado: se palpa a seis cm del reborde costal derecho, de superficie y borde liso, no doloroso. Bazo: se palpa a 14 cm por debajo del reborde costal izquierdo, de superficie y borde liso, no doloroso. (fig 1)

Manos: no desviación cubital. Se observa hiperextensión de las interfalángicas proximales. No se constata dolor a la palpación. Movimientos articulares normales. Pulgares en Z (fig 2). Sistema nervioso normal.

Figura 1**Esplenomegalia gigante****Figura 2****Manos con pulgares Z**

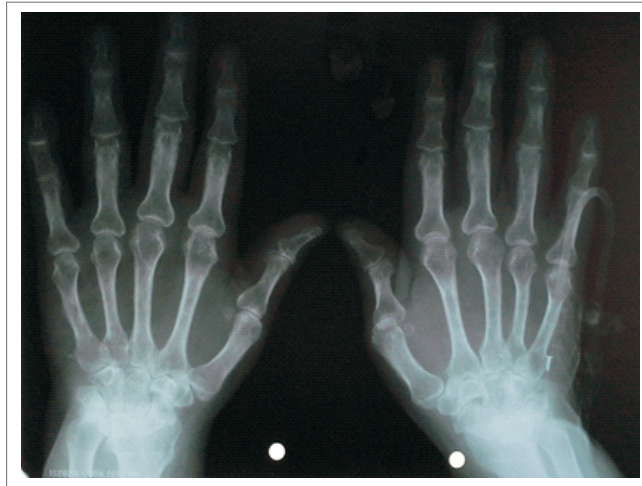Laboratorio: glóbulos blancos: 600/mm³, hemoglobina 5,6 g/dL, hematocrito 17%, VCM 75 μ³. Frotis de sangre periférica: microcitosis (++), hipocromía (++), anisocitosis (++), poiquilocitosis (+). Eritrosedimentación 140 mm/1° hora. PCR 64 mg/dL. Bilirrubina indirecta 1,16 mg/dL. Haptoglobina 10,2 mg/dL. Test de Coombs directo (+++). Ferritina 418 mg/dL. Dengue NS1Ag: negativo. Antígeno RK39: negativo. Gota gruesa: negativa. B₂-microglobulina: 1110 (valor de referencia 1010-1070). Test de ELISA para HIV:

negativo. ANA y anti- DNA: negativos. C3 y C4 normales. Factor reumatoide: 40 (valor de referencia <20). Anti-CCP >1000.

Radiografía de manos: se observa una osteopenia peri articular, adelgazamiento de la cortical de las falanges y estrechamiento de los espacios interarticulares (fig 3).

Figura 3

Radiografía de manos con estrechamiento de los espacios interarticulares



Ecografía abdominal: leve hepatomegalia (15,2 cm) con signos de esteatosis, contorno regular y parénquima homogéneo. Gran esplenomegalia (25 x 14 cm). Colecistolitiasis múltiple.

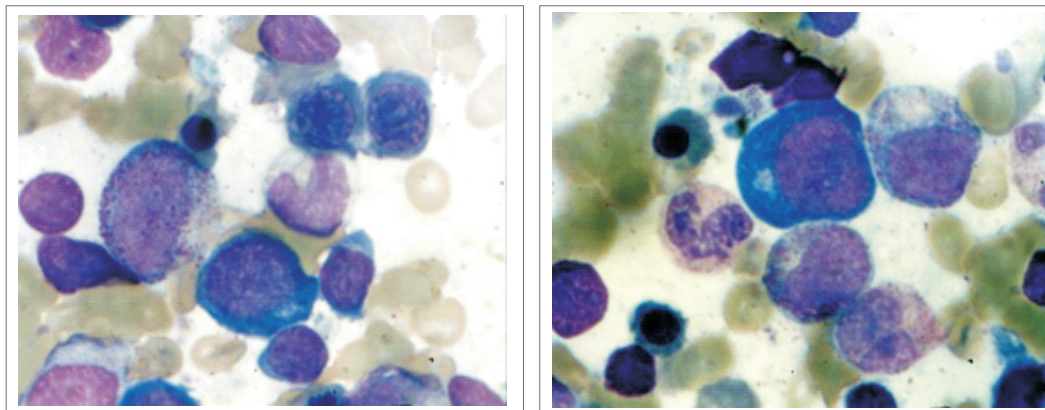
Tomografía de cuello, tórax, abdomen y pelvis con contraste: no se visualizan adenopatías, bazo aumentado de tamaño de 25 cm x 14 cm.

Endoscopía digestiva alta: esófago con mucosa algodonosa compatible con candidiasis. Estómago y duodeno normales.

Punción aspiración de médula ósea: médula celular, con hiperplasia eritroide y mieloide marcada. Las tres series están conservadas. No se observan parásitos. No se observan células atípicas (fig 4).

Figura 4

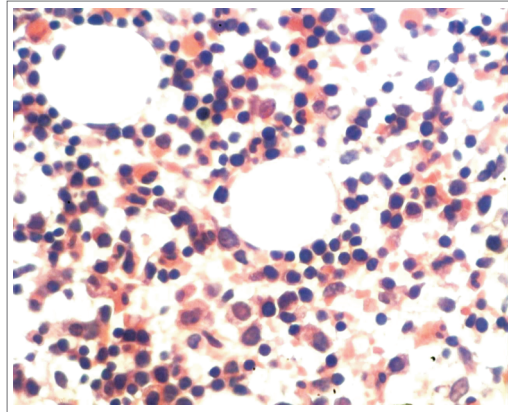
Médula ósea con marcada hiperplasia eritroide y mieloide



Biopsia de médula ósea: médula hipercelular (90%) secundaria a hiperplasia eritroide. No hay evidencias de infiltrado linfoide atípico, granulomas ni fibrosis estromal (fig 5).

Figura 5

Biopsia de médula ósea hipercelular



Evolución: debido a que la paciente presentaba una neutropenia severa con alto de riesgo de desarrollo de infecciones, se inicia tratamiento antibiótico con ceftazidima y amikacina, por un lapso de 10 días. Ante la persistencia e incluso empeoramiento de la pancitopenia, y ante la presencia de un test de Coombs (+) se inicia prednisona a dosis de 1 mg/kg/día, que se continúa por un lapso de dos semanas, con poca o ninguna mejoría de la hemoglobina.

Ante la falta de respuesta al tratamiento, persistencia del hiperesplenismo y al no contar con un diagnóstico claro que explique el cuadro clínico se decide indicar la esplenectomía. En la tabla 1 se observan los valores previos y posteriores a la esplenectomía.

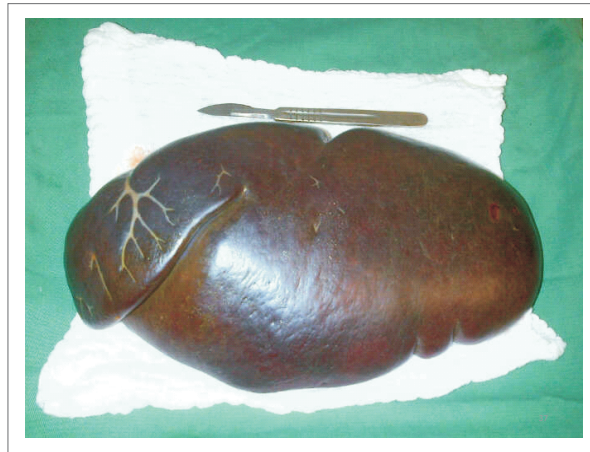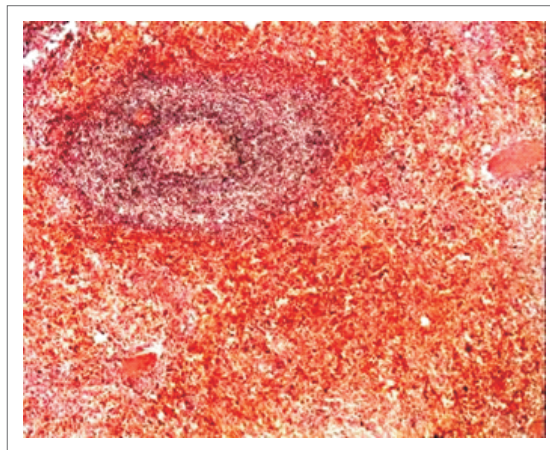
TABLA 1

Hemograma pre y post esplenectomía

Hemograma	26-02-2013	27-02-2013	05-03-2013
Glóbulos blancos	900		9800
Neutrófilos	40%	es ple nec to mía	87%
Linfocitos	58%		9%
Hemoglobina	9,1*		12,2
Hematocrito	26,6		37,7
Plaquetas	188000		450000

*Valor obtenido previo a transfusiones.

Anatomía patológica: bazo de 28 x 15 cm, de 1400g, color rojo vinoso, macroscópicamente homogéneo (fig 6). Microscópicamente se observa expansión de la pulpa roja por histiocitos con hemofagocitosis y por metaplasia mieloide. Pulpa blanca con hiperplasia de la zona marginal y plasmocitosis (fig 7). Se remitió bazo accesorio, con cambios similares al espécimen mayor.

Figura 6**Esplenomegalia gigante****Figura 7****Expansión de la pulpa roja**

Actualmente la paciente se encuentra asintomática, en tratamiento con metotrexate 20 mg semanales, acompañado de ácido fólico 10 mg semanales. No ha tenido infecciones y los neutrófilos se mantienen en valores normales.

Discusión

El síndrome de Felty es una complicación inusual de la artritis reumatoide, la cual marca un peor pronóstico. Se estima una mortalidad por encima del 36% en cinco años en estos pacientes, relacionada con la presencia de infecciones recurrentes.^{1,7-9}

Se caracteriza por la triada diagnóstica de artritis erosiva, esplenomegalia y neutropenia, no presentándose la triada completa en muchos casos. La esplenomegalia es un hallazgo frecuente aunque es indetectable en algunos casos.^{10,11} La severidad de la neutropenia no se correlaciona con el tamaño del bazo.



La causa de la neutropenia es multifactorial e incluye: deficiencia de la granulopoiesis, secuestro periférico de neutrófilos, presencia de anticuerpos citoplasmáticos antineutrófilos. El estudio de la médula ósea muestra celularidad normal o aumentada en 74% y aumento de la granulopoiesis en 90%. Ocurre aumento de infecciones bacterianas, principalmente cuando el conteo de leucocitos es por debajo de 500 células/mm³. La principal causa de muerte en estos pacientes es la infección. Este síndrome presenta una mortalidad superior al 36% a los 5 años.¹¹

Es necesario el tratamiento específico para la granulocitopenia en pacientes con alto riesgo de infecciones y/o conteo de neutrófilos por debajo de 1.000/mm². Por tratarse de un síndrome raro, se torna difícil realizar estudios clínicos controlados y randomizados sobre su manejo clínico. Entre las opciones terapéuticas se destacan el metotrexate, el factor estimulador de colonias de granulocitos, además de la esplenectomía.¹²⁻¹⁴

El Factor Estimulador de Colonias (GM-CSF) es efectivo y generalmente bien tolerado en el tratamiento de la neutropenia. Rashba et al. relataron que es una buena opción y que tiene una incidencia baja de efectos colaterales. El número total de neutrófilos aumenta en la misma proporción que ocurre disminución de las infecciones.¹²

Stanworth et al. relataron una serie de ocho casos de síndrome de Felty que tuvieron buena respuesta al GM-CSF, pero con una mayor frecuencia de la esperada de efectos colaterales, que incluían náuseas, malestar, artralgias generalizadas y, en un paciente, *rash* vasculítico. Representa un alto costo y su administración es subcutánea.¹³

El metotrexate es considerado la droga de elección para el tratamiento del síndrome de Felty.^{10,13}

Fiechtner et al describieron el uso de metotrexate en 4 mujeres con Felty. Todas mostraron una gran mejoría de la neutropenia después de 1 a 2 meses de tratamiento, y tuvieron una reducción de las infecciones.¹⁴

La esplenectomía se reserva para aquellos casos que no responden al metotrexate ni al GM-CSF.¹⁵ Ofrece resultados satisfactorios para la neutropenia, con el inconveniente de ser un procedimiento quirúrgico. En un 25% de los pacientes sometidos a esplenectomía, la neutropenia puede persistir o recurrir.¹⁵

En este caso en particular llama la atención por la poca afectación articular que presentaba, a pesar de llevar 12 años de enfermedad con un tratamiento irregular. Creemos que la afectación articular no llegó a un daño mayor debido a que la paciente se auto medicaba con corticoides.

La esplenomegalia masiva de la misma motivó a los autores a descartar otras causas aparte de la inmunológica, como la leishmaniosis visceral, enfermedad que cada día vemos con mayor frecuencia en nuestro país.^{16,17} Otra patología que se descartó es el linfoma no Hodgkin, causa frecuente de esplenomegalia masiva.

En conclusión, en pacientes con artritis reumatoide, en quienes se constata una esplenomegalia masiva, existe un abanico de posibilidades diagnósticas pero el hallazgo que nos debe hacer pensar en síndrome de Felty es la presencia de neutropenia acompañada o no de bazo palpable.

El diagnóstico es clínico, pero se deben descartar otras causas de esplenomegalia y neutropenia.



Nota

Este reporte obtuvo el Primer Premio entre los mejores casos clínicos presentado por Residentes de Medicina Interna en el VIII Congreso de la Sociedad Latinoamericana de Medicina Interna SOLAMI (Luque, Paraguay, agosto 2013).

Referencias bibliográficas

1. Firestein GS, Budd RC, Gabriel SE, McInnes IB, O'Dell JR. Kelley's Textbook of Rheumatology, 6th Edition. Elsevier Ed. Chapter 67, Pag 1023-1026
2. Felty AR. Chronic arthritis in the adult associates with splenomegaly and leukopenia. Bull Johns Hopkins Hosp 1924; 35:16
3. Campion G, Maddison PJ, Goulding N, James I, Ahern MJ, Watt I, Sansom D. The Felty syndrome: a case-matched study of clinical manifestations and outcome, serologic features, and immunogenetic associations. Medicine (Baltimore). 1990 Mar; 69(2): 69-80.
4. Burks EJ, Loughran TP Jr. Pathogenesis of neutropenia in large granular lymphocyte leukemia and Felty syndrome. Blood Rev. 2006 Sep; 20(5): 245-66.
5. Sibley JT, Haga M, Visram DA, Mitchell DM. The clinical course of Felty's syndrome compared to matched controls. J Rheumatol. 1991 Aug; 18(8): 1163-7.
6. Bartels CM, Bell CL, Shinki K, Rosenthal A, Bridges AJ. Changing trends in serious extra-articular manifestations of rheumatoid arthritis among United State veterans over 20 years. Rheumatology (Oxford). 2010 Sep; 49(9): 1670-5.
7. Rozin A, Hoffman R, Hayek T, Balbir-Gurman A. Felty's syndrome without rheumatoid arthritis? Clin Rheumatol. 2013 May; 32(5): 701-4.
8. Breedveld FC, Fibbe WE, Hermans J, van der Meer JW, Cats A. Factors influencing the incidence of infections in Felty's syndrome. Arch Intern Med. 1987 May; 147(5): 915-20.
9. Thorne C, Urowitz MB. Long-term outcome in Felty's syndrome. Ann Rheum Dis. 1982 Oct; 41(5): 486-9.
10. Wassenberg S, Herborn G, Rau R. Methotrexate treatment in Felty's syndrome. Br J Rheumatol. 1998 Aug; 37(8): 908-11.
11. Hellmich B, Schnabel A, Gross WL. Treatment of severe neutropenia due to Felty's syndrome or systemic lupus erythematosus with granulocyte colony-stimulating factor. Semin Arthritis Rheum. 1999 Oct; 29(2): 82-99.
12. Rashba EJ, Rowe JM, Packman CH. Treatment of the neutropenia of Felty syndrome. Blood Rev. 1996 Sep; 10(3): 177-84.
13. Stanworth SJ, Bhavnani M, Chattopadhyaya C, Miller H, Swinson DR. Treatment of Felty's syndrome with the haemopoietic growth factor granulocyte colony-stimulating factor (G-CSF). QJM. 1998 Jan; 91(1): 49-56.
14. Fiechtner JJ, Miller DR, Starkebaum G. Reversal of neutropenia with methotrexate treatment in patients with Felty's syndrome. Correlation of response with neutrophil-reactive IgG. Arthritis Rheum. 1989 Feb; 32(2): 194-201.
15. Laszlo J, Jones R, Silberman HR, Banks PM. Splenectomy for Felty's syndrome. Clinicopathological study of 27 patients. Arch Intern Med. 1978 Apr; 138(4): 597-602.
16. Leguizamón S, María Angélica. Editorial: A 101 años del primer caso de leishmaniosis visceral en las Américas. Mem Inst Invest Cienc Salud 2012; 8(1): 3-4.
17. Canese J. Gran incremento de leishmaniasis visceral humana en Paraguay. Pediatr. (Asunción) 2010; 37(3): 167-168