

## CASO CLÍNICO

<sup>1</sup> King's College Hospital, London,  
England

<sup>a</sup> Subespecialist in Fetal Medicine

<sup>b</sup> Professor in Fetal Medicine

Financing: Fetal Medicine Foundation

Conflict of interest: None

Received for publication 22 June 2016  
and accepted for publication on 10 July  
2016.

Correspondence:  
Enrique Gil Guevara

✉ [gil@doctors.org.uk](mailto:gil@doctors.org.uk)

# MONOCHORIONIC DIAMNIOTIC TWIN PREGNANCY WITH SELECTIVE IUGR TYPE 2: FETOSCOPIC AND SONOGRAPHIC FINDINGS OF OMINOUS PROGNOSIS

Enrique Gil Guevara<sup>1,a</sup>; Sarah Bower<sup>1,a</sup>; Kypros Nicolaides<sup>1,b</sup>

### ABSTRACT

A woman with a monochorionic diamniotic twin pregnancy was referred to our Centre due to a discrepancy in size between the fetuses. She was 17 weeks' pregnant when the diagnosis of selective IUGR type 2 was made and the laser ablation of the placental anastomoses was performed. During the fetoscopy, we identified an arterio-venous anastomosis with bidirectional flow, which is atypical in this type of anastomoses (unidirectionals) and could represent a sign of ominous prognosis for the restricted twin.

**Keywords:** Monochorionic Twin Pregnancy; Selective IUGR; Arterio-venous Anastomosis; Fetoscopy.

## GESTACIÓN GEMELAR MONOCORIAL COMPLICADA CON RCIU SELECTIVA TIPO 2: HALLAZGOS ECOGRÁFICOS Y FETOSCÓPICOS DE MAL PRONÓSTICO

### RESUMEN

Presentamos el caso de una gestante de 17 semanas con una gestación gemelar monocoriónica biamniótica complicada con RCIU selectivo tipo 2 que requirió, de acuerdo a criterios ecográficos, ablación quirúrgica láser de las anastomosis placentarias. Se identificó durante la fetoscopia una anastomosis arterio-venosa que mostraba flujo bidireccional lo cual es sumamente inusual en este tipo de anastomosis, no reportado antes en la literatura, constituyendo así un signo de mal pronóstico para el gemelo pequeño.

**Palabras clave:** Gestación Gemelar Monocorial; RCIU Selectiva; Anastomosis Arterio-venosa; Fetoscopia



## BACKGROUND

Monochorionic pregnancies pose a great challenge for the fetal medicine specialist in terms of prevention, diagnosis and management due to the shared placental circulation by both twins.

Among these complications we have the twin-to-twin transfusion syndrome, the selective fetal growth restriction, the twin anaemia polycythemia sequence, the twin reversed arterial perfusion sequence and the monoamniotic pregnancy<sup>(1)</sup>.

One important point to consider is that since both babies are connected to each other through the placental anastomoses, the wellbeing of one of them critically depends on the wellbeing of the other. In fact, after diagnosing the spontaneous demise of one of the twins, the surviving one has a risk of demise of 15% and a risk of neurological handicap of 25% due to acute exsanguination into the dead baby through the placental anastomoses<sup>(1)</sup>.

It is of paramount importance to consider the latter in one of the complications that arise from the monochorionicity: the selective intra uterine growth restriction (sIUGR), specially regarding its controversial management.

We report the case of a MCDA twin pregnancy complicated with selective IUGR, managed with fetoscopic surgery, in which we describe ultrasound criteria of severity and a fetoscopic sign of bad prognosis for the small twin: an arterio-venous anastomosis with atypical bidirectional flow.

## CASE

A 23 year-old primigravida with a spontaneous monochorionic diamniotic twin pregnancy was referred to our Unit at 16 weeks of gestation. The reason was a marked discrepancy in the growth of both twins (Figure 1) and abnormal Dopplers in the small twin.

The patient had a first trimester combined screening test with low risk for chromosomal abnormalities. The discrepancy in the nuchal translucencies was not marked (1.7 mm vs. 1.9 mm) but the difference in the crown-rump lengths was 21% (63.4 mm vs. 80.4 mm).

## INTRODUCCIÓN

Las gestaciones monocoriales presentan un gran reto diagnóstico y terapéutico debido a las distintas complicaciones que surgen del hecho de que ambos gemelos compartan la misma placenta.

Entre estas complicaciones tenemos el síndrome de transfusión feto-fetal, la restricción selectiva del crecimiento intrauterino, la secuencia anemia-policitemia gemelar, la secuencia de perfusión arterial reversa gemelar y la gestación monoamniótica<sup>(1)</sup>.

Un punto importante a resaltar es que, debido a la circulación placentaria compartida por ambos gemelos, el bienestar de uno de ellos depende críticamente del bienestar del otro. De hecho, después de diagnosticar la muerte espontánea de uno de los gemelos, el sobreviviente presenta un riesgo de muerte de 15% y un riesgo de afectación neurológica de 25% debido a exanguinación aguda hacia el gemelo muerto a través de las anastomosis placentarias<sup>(1)</sup>.

Precisamente este último punto es sumamente importante y asimismo controversial en el manejo de una de las complicaciones propias de la monochorionicidad: la restricción selectiva del crecimiento intrauterino.

Comunicamos el caso de una gestación doble monocorial complicada con RCIU selectiva, manejada quirúrgicamente, en la que describimos criterios ecográficos de severidad y, por primera vez en la literatura, un signo fetoscópico de mal pronóstico para el gemelo pequeño: una anastomosis arterio-venosa con flujo cambiante.

## CASO CLÍNICO

Una primigesta de 23 años con embarazo espontáneo gemelar monocoriónico diamniótico fue referida a nuestro centro a las 16 semanas de gestación. El motivo fue una marcada discrepancia en el crecimiento de ambos gemelos (figura 1) y Dopplers anormales en el gemelo pequeño.

La paciente contaba con un tamizaje de bajo riesgo para cromosopatías en la ecografía del primer trimestre. No había una diferencia importante en las translucencias nucales (1,7 mm vs. 1,9 mm), pero la discrepancia en las longitudes corno-nalga era de 21% (63,4 mm vs. 80,4 mm).



FIGURE 1. DISCREPANCY IN THE ABDOMINAL CIRCUMFERENCES (AC) OF BOTH TWINS AT 16 WEEKS.

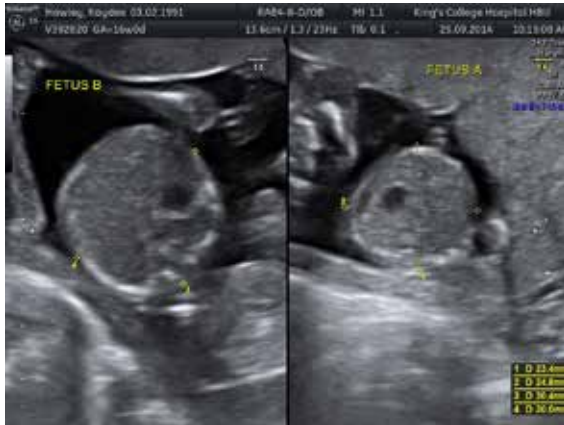
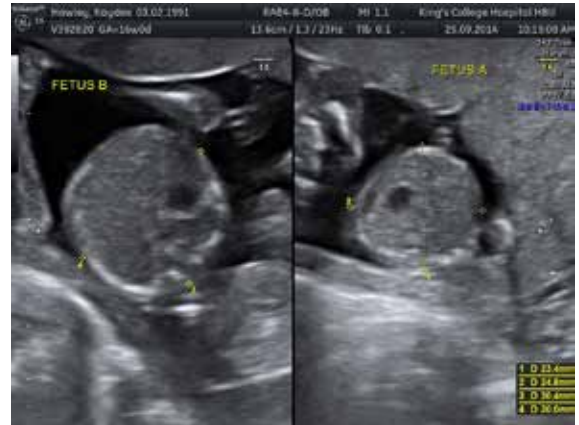
FIGURA 1. DISCREPANCIA EN LOS PERÍMETROS ABDOMINALES DE AMBOS GEMELOS.



The patient was not smoker, didn't have any significant medical history, and her haemoglobin level was normal.

La paciente no era fumadora, su nivel de hemoglobina era normal y no sufría de alguna enfermedad importante.

We did the scan at 16 weeks and we found a discrepancy of 45% in the estimated fetal weight of both babies (Warsof formula); and the AC of the small baby was under the 5th centile. The anatomy of both twins was normal; the deepest pool of amniotic fluid in the small baby was in the normal inferior limit and in the big baby was normal.

Realizamos la exploración ecográfica de esta paciente a las 16 semanas de gestación y encontramos una discrepancia del 45% en el peso de ambos gemelos, con el perímetro abdominal del gemelo pequeño por debajo del percentil 5. La anatomía de ambos gemelos era normal. La cantidad de líquido amniótico en el gemelo pequeño estaba en el límite inferior normal y en el gemelo sano era normal.

The small baby had absent end-diastolic flow (EDF) in one of the umbilical arteries, normal Doppler in the middle cerebral artery (MCA) and high pulsatility index (PI) in the ductus venosus with positive 'a' wave. Dopplers in the big baby were normal.

El gemelo pequeño mostraba flujo diastólico ausente en una de las arterias umbilicales, flujo normal en la arteria cerebral media y un índice de pulsatilidad elevado en el ductus venoso pero con onda 'a' positiva. Los Dopplers en el gemelo grande eran normales.

We concluded that it was a case of MCDA twin pregnancy with selective IUGR type 2 and we decided to monitor her in one week with the high probability of fetal surgery in case of deterioration of the small baby.

Concluimos que se trataba de una gestación monocoriónica diamniótica con RCIU selectiva tipo 2 y decidimos controlarla en una semana con la probabilidad de cirugía láser en caso de deterioración del gemelo pequeño.

She came next week and then, with 17 weeks of gestation, the discrepancy in the EFW between the babies was still the same (45%).

A la semana siguiente, ya con 17 semanas de gestación, la discrepancia se mantuvo en 45%. El gemelo pequeño, aún por debajo del percentil 5, presentaba ahora oligohidramnios, con un pozo vertical máximo de 1 cm (figura 2).

The small baby, whose AC was still under the 5th centile, presented now oligohydramnios with a deepest vertical pool of 1 cm (Figure 2).

Regarding Dopplers, the small baby showed now absent EDF in both umbilical arteries, reversed 'a' wave in the ductus venosus and high systolic peak velocity in the MCA (Figures 3 & 4).

En cuanto a los Dopplers, el gemelo pequeño mostraba ahora flujo diastólico ausente en ambas arterias umbilicales, onda 'a' reversa en el ductus venoso y pico sistólico elevado en la arteria cerebral media (figuras 3 y 4).

FIGURE 2. OLIGOHYDRAMNIOS IN THE SMALL BABY.

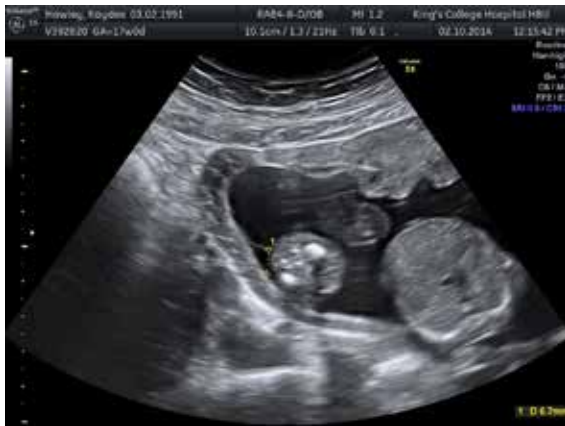

FIGURA 2. OLIGOHIDRAMNIOS EN EL GEMELO PEQUEÑO.

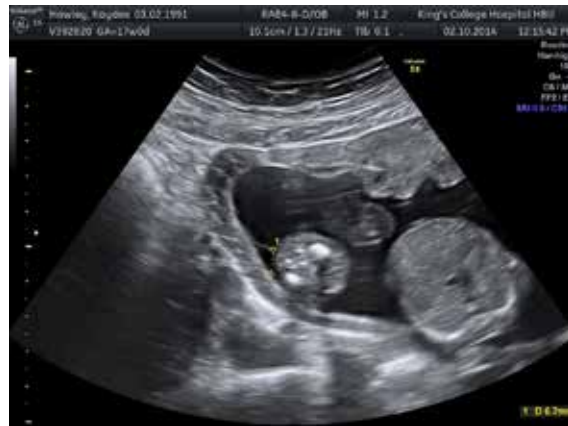
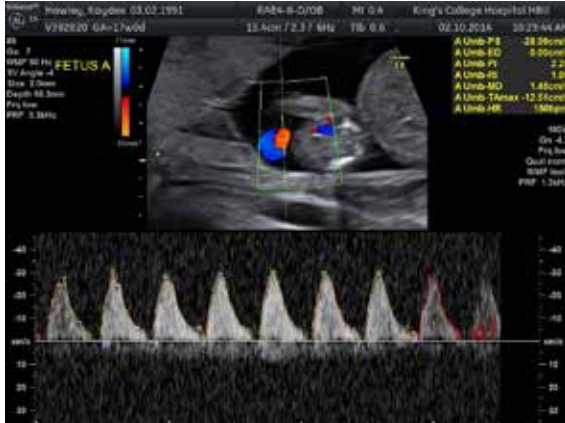
FIGURE 3. ABSENT EDF IN THE UMBILICAL ARTERY.



The big baby remained with normal Dopplers. The cervix was long and closed, no funnelling, and measured 30 mm (figure 5).

The diagnosis was consistent: MCDA twin pregnancy with severe selective IUGR type II. Considering the deterioration of the small twin (amniotic fluid and Dopplers) and its high chance of intrauterine demise, we decided to perform the fetal surgery mainly to protect the wellbeing of the healthy baby (thus avoiding the consequent exsanguination of this twin through the placental anastomoses).

We explained to the patient the severity of the condition, stating that if we didn't do anything, both babies would have a high chance of demise or mental handicap.

Regarding the surgical management, due to the critical condition of the small baby, its chance of survival was only 10% while the chance of survival for the big baby was 70% with a risk of premature delivery before 32 weeks of 45%<sup>(2)</sup>.

El gemelo sano presentaba Dopplers normales. El cérvix era largo, sin tunelización y medía 30 mm (figura 5).

El diagnóstico consistió en gestación gemelar monocoriónica diamniótica con RCIU selectiva tipo 2. En vista de la deterioración del gemelo pequeño y de su alta probabilidad de muerte, decidimos realizar la cirugía principalmente para proteger el bienestar del gemelo sano en caso de muerte del gemelo enfermo.

Explicamos la gravedad de la situación a la paciente, dejando claro que si el manejo era expectante, ambos fetos tendrían un riesgo alto de muerte o de daño cerebral. Con respecto al manejo quirúrgico, debido a la condición del gemelo pequeño, la chance de supervivencia de este era solo de 10%, mientras que para el gemelo sano era de 70%<sup>(2)</sup>.

La paciente aceptó el manejo quirúrgico y firmó el consentimiento informado.

La cirugía fetoscópica se realizó exitosamente, con anestesia local, y sin ninguna complicación materna. Asimismo, se obtuvo una muestra de líquido amniótico para análisis de cariotipo fetal, el cual resultó normal.

Durante la fetoscopia, se realizó la ablación placentaria secuencial, identificando primero selectivamente las anastomosis y luego quemando a lo largo del ecuador placentario. Entre las anastomosis encontradas, se identificó claramente una anastomosis arterio-venosa que iba del territorio placentario del gemelo pequeño hacia el del gemelo sano y que presentaba un color fluctuante entre rojo oscuro y rojo vivo, lo cual es suma-



FIGURE 4. REVERSED 'A' WAVE IN THE DUCTUS VENOSUS OF THE SMALL BABY (SAGITTAL AND AXIAL).

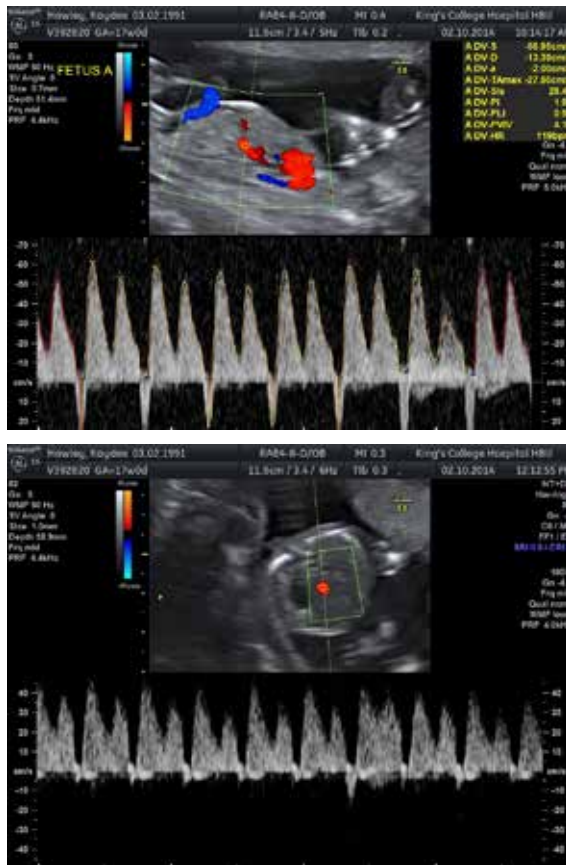


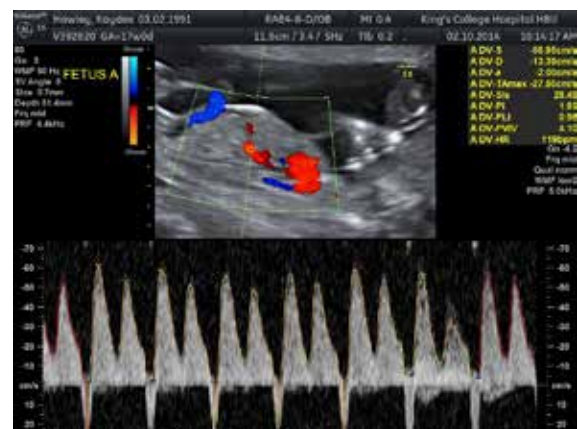
FIGURE 5. MEASUREMENT OF THE UTERINE CERVIX.

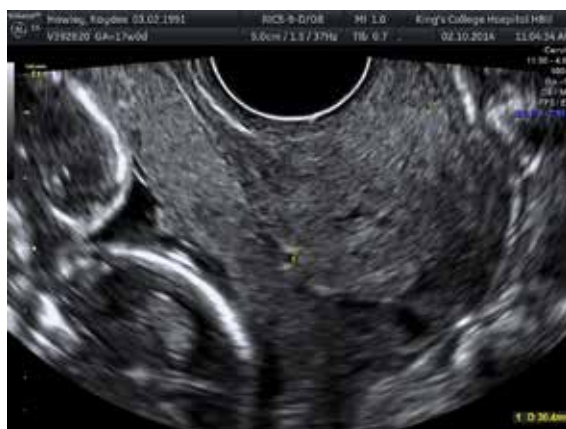

FIGURA 3. EDF AUSENTE EN LA ARTERIA UMBILICAL.

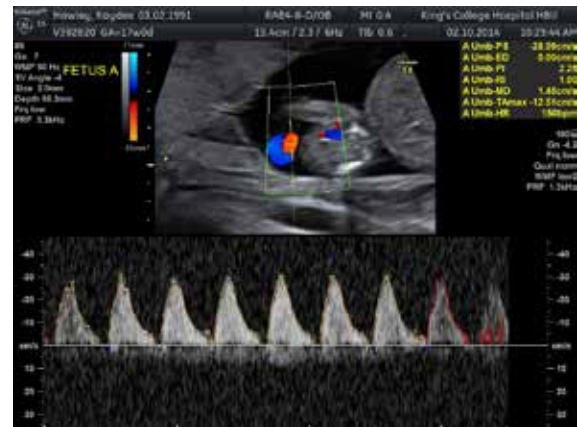
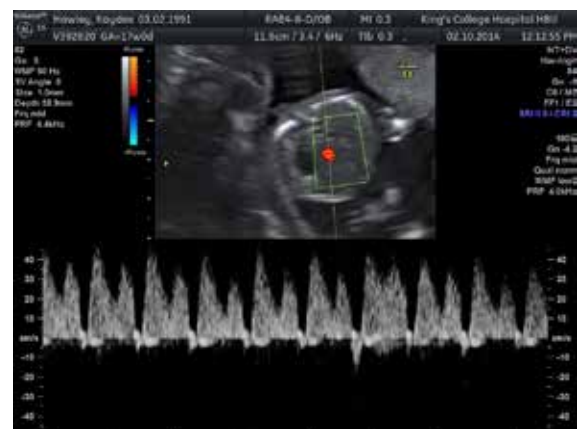
FIGURA 4. ONDA 'A' REVERSA EN EL DUCTUS VENOSO DEL GEMELO PEQUEÑO (CORTES SAGITAL Y AXIAL).



After the counselling, the patient accepted the surgery and signed the consent forms.

The fetoscopic surgery was performed uneventfully, with local anaesthesia and without any maternal complication. A sample of amniotic fluid was obtained for karyotype that turned out to be normal.

mente inusual en este tipo de anastomosis (unidireccionales). Se consideró que esto reflejaba la presión vascular baja del gemelo pequeño que causaba que la presión en sus ramas arteriales placentarias fuera vencida por la presión de las ramas venosas placentarias del gemelo sano. Por ende se procedió a quemar esta anastomosis en aras de proteger al gemelo normal (figura 6).



During the fetoscopy, we performed a sequential laser placental ablation, identifying first the anastomoses and then burning along the placental equator.

Among the identified anastomoses, we clearly found one arterio-venous anastomosis from the restricted fetus towards the normal one that showed a fluctuant colour between red and purple which is unusual in this type of anastomoses (unidirectionals).

We considered this finding a consequence of the low central vascular pressure in the sick foetus and its placental umbilical arterial branches, not able to overcome the pressure of the umbilical venous branches of the normal foetus at the level of the placental anastomoses.

Therefore we proceeded to burn it in order to avoid any possible blood loss from the normal twin into the small one.

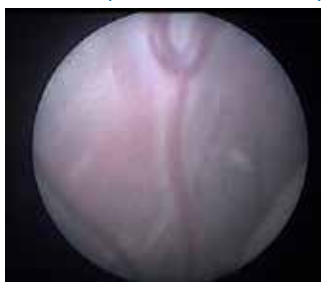The patient was discharged the same day of the surgery after checking the cardiac activity in both babies. One week later, she had rupture of membranes and four weeks after the surgery, at 21 weeks of gestation, the restricted fetus died.

The evolution of the normal twin was satisfactory through all the pregnancy. It was born at 34 weeks and 4 days by elective caesarean section due to prolonged premature rupture of membranes, oligohydramnios and breech presentation, weighting 2 327 grams and without any complication. Her neurological development has been adequate (6 months of age).

### DISCUSSION

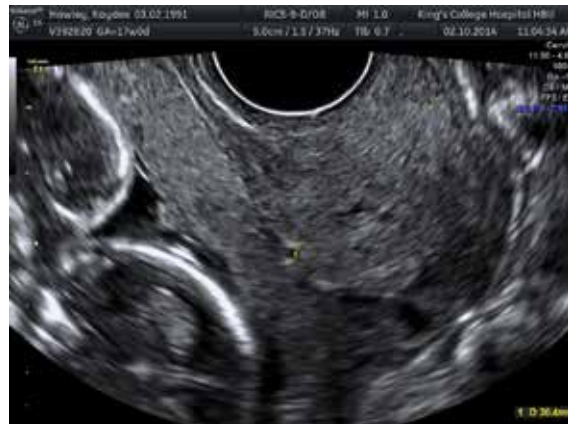Monochorionic pregnancies, which constitute 20% of twin gestations, have a risk of miscarriage before 24 weeks of 12% that is 6 times higher than the risk of dichorionic pregnancies<sup>(1)</sup>.

FIGURE 6. ARTERIO-VENOUS ANASTOMOSIS FROM THE SMALL TWIN TO THE BIG ONE (VIDEO AVAILABLE ONLINE)



Scan this image with your Smartphone to see the video.

FIGURA 5. MEDICIÓN DEL CÉRVIX UTERINO.



La paciente fue dada de alta el mismo día. Una semana después presentó rotura prematura de membranas y en un control ecográfico cuatro semanas después de la cirugía, a las 21 semanas de gestación, se constató ausencia de actividad cardíaca en el gemelo pequeño.

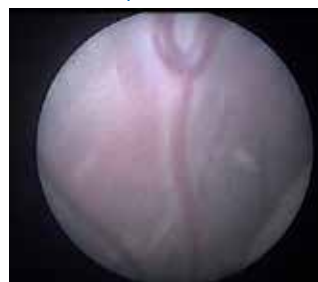La evolución del gemelo sano a lo largo del embarazo fue favorable. Nació a las 34 semanas 4 días, por cesárea electiva debida a oligohidramnios, RPM prolongado y presentación podálica, con un peso de 2 327 gramos y sin complicación alguna. Su evolución psicomotriz, a los 6 meses de edad, ha sido normal.

### DISCUSIÓN

Las gestaciones monocoriales (que constituyen el 20% de las gestaciones dobles) presentan un riesgo de pérdida antes de las 24 semanas de 12%, el cual es 6 veces mayor que el de las gestaciones dicoriales<sup>(1)</sup>.

Como mencionamos anteriormente, la circulación placentaria compartida por ambos gemelos genera complicaciones, entre las cuales la RCIU selectiva se presenta en 12% de las gestaciones monocoriales<sup>(2)</sup>.

FIGURA 6. ANASTOMOSIS ARTERIO-VENOSA DEL GEMELO PEQUEÑO AL GEMELO SANO (VIDEO DISPONIBLE ONLINE).



Escanee esta imagen con su Smartphone para ver el Video.



As we mentioned before, the shared placental circulation between both babies produce complications inherent to this type of twinning. One of them is the selective IUGR that has an incidence of 12% among the monochorionic pregnancies.

The ultrasound criteria for its diagnosis are a discrepancy in the EFW between the twins equal or greater than 25% and in the small one an AC equal or less than the 5th centile (before 22 weeks) or an EFW equal or less than the 5th centile (at 22 weeks or after)<sup>(2)</sup>.

Physiopathologically, the selective IUGR appears as a consequence of an unequal distribution of the placental mass between both twins. Therefore, placental anastomoses play an important role in the development of this condition<sup>(3)</sup>.

Arterio-venous anastomoses are unidirectional and exist in 95% of monochorionic pregnancies. Arterio-arterial anastomoses are bidirectional, its presence varies with the type of selective IUGR and the bidirectional characteristic make them 'protective' since they can redirect the blood flow to the twin with less oxygenation in case of any unbalance between them<sup>(1,4)</sup>.

The sIUGR can be diagnosed since the very first trimester by identifying in the ultrasound a marked discrepancy between the CRLs like in our case. It is of paramount importance as well to measure properly the nuchal translucencies because a significant discrepancy between them is also an early sign of TTTS, which is superimposed to the selective IUGR in 75% of the cases<sup>(2)</sup>.

Once the diagnosis is done, it is important to classify the sIUGR in three different types according to the Doppler in the umbilical artery (UA) of the small baby.

We talk about sIUGR type 1 when the EDF of the UA is positive; type 2 when the EDF is absent or reversed; and type 3 when the EDF is intermittently positive-absent-reversed<sup>5</sup>. Each of these types has different placental characteristics, management and prognosis<sup>(1)</sup>.

Selective IUGR type II has only in 18% of the cases arterio-arterial anastomoses. The management is generally surgical since the prognosis without doing anything is poor: in 90% of the cases there

Los criterios ecográficos para su diagnóstico son una discrepancia en tamaño igual o mayor al 25% y en el gemelo pequeño, antes de las 22 semanas, una circunferencia abdominal igual o menor al percentil 5 o, con una edad gestacional igual o mayor a las 22 semanas, un peso fetal estimado igual o menor al percentil 5<sup>(2)</sup>.

Fisiopatológicamente, la RCIU selectiva se debe a la distribución inequitativa de la masa placentaria entre ambos gemelos. Es así que las anastomosis arterio-arteriales tienen un papel importante en su desarrollo<sup>(3)</sup>.

Las anastomosis arterio-venosas son unidireccionales y están presentes en el 95% de las gestaciones monocoriales, mientras que las anastomosis arterio-arteriales son bidireccionales y esta propiedad las hace 'protectoras', ya que ante cualquier desbalance entre los gemelos, el flujo sanguíneo es redirigido hacia el gemelo con menor oxigenación. El número de este tipo de anastomosis se asocia con el tipo específico de RCIU selectiva<sup>(1,4)</sup>.

Ecográficamente, la RCIU selectiva puede ser anticipada desde las 11 a 14 semanas al identificar una discrepancia considerable entre las longitudes corono-nalga de ambos gemelos, como en el caso presentado<sup>(2)</sup>.

Una vez hecho el diagnóstico ecográfico, es importante clasificar la RCIU selectiva en tres tipos distintos. Esto se logra analizando ecográficamente el flujo Doppler en la arteria umbilical del gemelo pequeño. La RCIU selectiva es tipo 1 cuando el flujo Doppler es normal; tipo 2 cuando el flujo diastólico final es ausente o reverso; y tipo 3 cuando el flujo diastólico final es intermitentemente positivo-ausente-reverso<sup>(5)</sup>.

Cada uno de estos tipos tiene características placentarias, manejo y pronóstico distintos<sup>(1)</sup>.

La RCIU selectiva tipo 2 muestra solo en 18% de los casos anastomosis arterio-arteriales. Su manejo es por lo general quirúrgico, ya que de no hacer nada, en el 90% de los casos el gemelo pequeño muestra signos de deterioración y de muerte inminente<sup>(6)</sup>.

Los hallazgos ecográficos que ensombrecen el pronóstico de una gestación complicada con RCIU selectivo son la discrepancia de peso entre ambos



is deterioration of the small twin with the subsequent affection of the normal baby due to exsanguination<sup>(6)</sup>.

The ultrasound findings that worsen the prognosis of a pregnancy complicated with sIUGR are the discrepancy in the EFW between the twins, Doppler of the umbilical artery and ductus venosus of the restricted foetus along with oligohydramnios, gestational age at the moment of the surgery and cervical length<sup>(7)</sup>.

We consider important to communicate this case because, in addition to the ultrasound findings of ominous prognosis, we found also a fetoscopic sign that worsens the prognosis for the restricted foetus reflecting its critical ill condition: an arterio-venous anastomosis with atypical bidirectional flow<sup>(6)</sup>(*Video Online*).

The explanation to this finding starts in the bad general condition of the small baby whose low central blood pressure, due to lack of oxygenation, produces a low vascular pressure in the placental branches of its umbilical arteries that is not high enough to overcome the pressure of the umbilical vein branches of the big baby at the level of the A-V anastomosis.

This originates a fluctuant change of colour (observed during the fetoscopy) between purple and red in the arterial part of the A-V anastomosis that belongs to the small baby. This loss of blood into the small baby through the A-V anastomosis causes a reduced oxygenated blood flow to the healthy baby. Therefore, we considered necessary to burn this anastomosis in order to protect the blood flow into the big baby and avoid any risk of mental handicap.

Finally, it's important in the management of the selective IUGR two courses of action. First, a thorough 11-14 week scan that allow us to establish clearly the chorionicity and amnionicity of the pregnancy, as well as satisfactory CRL and NT measurements. And second, an effective ultrasound-fetoscopic correlation that let us assess the progression of the disease and decide the most appropriate moment to intervene considering the ultrasound and fetoscopic findings already described and yet to be studied.

gemelos (a mayor discrepancia peor pronóstico), el Doppler de la arteria umbilical (flujo diastólico ausente o reverso) y del ductus venoso (onda 'a' ausente o reversa) en el gemelo pequeño, la presencia de oligohidramnios en este, la edad gestacional al momento de la cirugía (a menor edad gestacional peor pronóstico) y finalmente la longitud del cérvix (a menor longitud cervical mayor riesgo de aborto o parto pretérmino)<sup>(7)</sup>.

Creemos importante comunicar este caso porque aparte de los hallazgos ecográficos identificados como signos de mal pronóstico, encontramos por primera vez un signo fetoscópico, no reportado anteriormente, que refleja el mal estado general del gemelo pequeño: una anastomosis arterio-venosa con flujo bidireccional propio de las anastomosis arterio-arteriales<sup>(6)</sup>(*Video Online*).

La explicación de este fenómeno radica en la baja presión vascular de las ramas placentarias de las arterias umbilicales del gemelo pequeño que no son capaces de vencer la presión de las ramas placentarias de la vena umbilical del gemelo sano cuando aquéllas se mezclan con estas en una anastomosis arterio-venosa. Esto produce fetoscópicamente un cambio de color constante (entre rojo oscuro y rojo claro) en la porción arterial de la anastomosis A-V (correspondiente al gemelo pequeño) y que, por ende, provoca un menor flujo sanguíneo de sangre venosa umbilical (oxigenada) hacia el gemelo sano por pérdida de esta hacia el gemelo enfermo a través de dicha anastomosis A-V. Por esta razón, nos vimos en la necesidad de interrumpir esta anastomosis para proteger el flujo sanguíneo del gemelo sano y así evitar cualquier riesgo de daño cerebral en este.

Finalmente, consideramos determinante en el manejo de la restricción selectiva del crecimiento en gestaciones monocoriales, dos conductas: Primero, una buena ecografía del primer trimestre que nos permita establecer claramente la corionicidad y amnionicidad de la gestación, así como las longitudes corono-nalga de ambos gemelos. Y segundo, hacer una buena correlación ecográfico-fetoscópica que nos permita evaluar la progresión de la enfermedad y decidir el momento de la intervención, así como enlazar los hallazgos ecográficos con los signos fetoscópicos aún por estudiar.





## REFERENCES

1. Lewi L, Deprest J, Hecher K. The vascular anastomoses in monochorionic twin pregnancies and their clinical consequences. *Am J Obstet Gynecol.* 2012;208(1):19–30. DOI: 10.1016/j.ajog.2012.09.025.
2. Peeva G, Bower S, Orosz L, Chaveeva P, Akolekar R, Nicolaides KH. Endoscopic placental laser coagulation in monochorionic diamniotic twins with type II selective fetal growth restriction. *Fetal Diagn Ther.* 2015;38:86–93. DOI: 10.1159/000374109.
3. Denbow ML, Cox P, Taylor M, Hammal DM, Fisk NM. Placental angioarchitecture in monochorionic twin pregnancies: relationship to fetal growth, fetofetal transfusion syndrome, and pregnancy outcome. *Am J Obstet Gynecol.* 2000 Feb;182(2):417–26. DOI: [http://dx.doi.org/10.1016/S0002-9378\(00\)70233-X](http://dx.doi.org/10.1016/S0002-9378(00)70233-X).
4. Valsky DV, Eixarch E, Martinez JM, Gratacós E. Selective intrauterine growth restriction in monochorionic diamniotic twin pregnancies. *Prenat Diagn.* 2010;30:719–26. DOI: 10.1002/pd.2536.
5. Valsky DV, Eixarch E, Martinez JM, Crispi F, Gratacós E. Selective intrauterine growth restriction in monochorionic twins: pathophysiology, diagnostic approach and management dilemmas. *Semin Fetal Neonatal Med.* 2010 Dec;15(6):342–8. DOI: 10.1016/j.siny.2010.07.002.
6. Lewi L, Cannie M, Blickstein I, Jani J, Huber A, Hecher K, Dymarkowski S, Gratacós E, Lewi P, Deprest J. Placental sharing, birthweight discordance, and vascular anastomoses in monochorionic diamniotic twin placentas. *Am J Obstet Gynecol.* 2007 Dec;197(6):58.e1–8. DOI: 10.1016/j.ajog.2007.05.009.
7. Ishii K, Murakoshi T, Hayashi S, Saito M, Sago H, Takahashi Y, Sumie M, Nakata M, Matsushita M, Shinno T, Naruse H, Torii Y. Ultrasound predictors of mortality in monochorionic twins with selective intrauterine growth restriction. *Ultrasound Obstet Gynecol.* 2011;37:22–6. DOI: 10.1002/uog.8846.