

Síndrome de embolismo graso con predominio de síntomas neurológicos

DIEGO A. RANGEL RIVERA, STIVEN FUENTES ABREU,
JULIAN GUERRERO CABALLERO, JUAN C. RODRÍGUEZ DURÁN

*Servicio de Hospitalización de Medicina Interna,
Hospital Regional de San Gil, Santander, Colombia*

Recibido el 18-2-2016 . Aceptado luego de la evaluación el 23-2-2016 • Dr. DIEGO A. RANGEL RIVERA • dar_2333@hotmail.com

Resumen

El síndrome de embolismo graso hace referencia a un conjunto de signos y síntomas secundarios a la liberación de lípidos dentro de la circulación sanguínea. Ocurre en alrededor del 1% de los pacientes con fracturas de fémur. La tríada clásica de este síndrome incluye dificultad respiratoria con hipoxemia, alteración neurológica y exantema petequeal. Pese a las descripciones aisladas que documentan la mejoría de los síntomas después de administrar corticoides, no existe clara evidencia de la utilidad de estos fármacos, por lo que el manejo actual consiste en soporte cardiovascular y respiratorio. Se presenta un paciente adulto joven con síndrome de embolismo graso y manifestaciones respiratorias mínimas tras una fractura traumática de fémur.

Palabras clave: Síndrome de embolismo graso; fractura de fémur; trastorno cognitivo agudo.

Nivel de Evidencia: IV

FAT EMBOLISM SYNDROME WITH PREDOMINANCE OF NEUROLOGICAL SYMPTOMS

Abstract

Fat embolism syndrome refers to a set of signs and symptoms caused by the release of fat in the bloodstream. It occurs in about 1% of patients with femur fractures. The classic triad includes respiratory distress with hypoxemia, neurologic impairment and petechial rash. Isolated reports document symptom improvement after administration of corticosteroids, but solid evidence of the usefulness of these drugs is lacking; therefore current management includes cardiovascular and respiratory support. We present a young adult patient with fat embolism syndrome and minimal respiratory symptoms after traumatic femoral fracture.

Key words: Fat embolism syndrome; femoral fracture; acute cognitive disorder.

Level of Evidence: IV

Introducción

En 1873, Bergmann describió, en una serie de pacientes con fracturas de huesos largos, un conjunto de síntomas (disnea, confusión mental y petequias) a los que agrupó en una enti-

dad sindrómica específica, que llamó síndrome de embolismo graso (SEG).¹ Desde aquella época, se han publicado varios reportes de casos, estudios retrospectivos y prospectivos que documentan importantes variaciones en la presentación de este síndrome, incluso sin manifestaciones respiratorias.²⁻⁵

Conflicto de intereses: Los autores no declaran conflictos de intereses.

En 1970, Gurd y Wilson publicaron una serie de criterios clínicos necesarios para diagnosticar el SEG.⁶ Además de la tríada clásica descrita por Bergmann, adicionaron otros signos y síntomas menos frecuentes: déficit neurológico focal, fiebre, retinopatía, hemoptisis, ictericia y trombocitopenia.⁶ Estos criterios son el pilar clínico para orientar este diagnóstico y, aunque existen criterios de otros autores, la clasificación de Gurd y Wilson es la más aceptada y usada hasta el momento.⁵

Según estudios epidemiológicos, la frecuencia del SEG es del 0,1-3,5% en los pacientes que sufren fracturas únicas o múltiples.^{7,8} Sin embargo, este valor aumenta si se consideran determinados factores de riesgo, como fracturas múltiples, diabetes mellitus, una intervención quirúrgica retrasada, y su incidencia puede llegar incluso al 10%. Con respecto al pronóstico de los pacientes con este síndrome, se considera que la tasa de mortalidad oscila entre el 5% y el 10%.⁹

Presentamos el caso de un paciente joven con SEG sin signos clínicos de dificultad respiratoria luego de una fractura cerrada de fémur derecho.

Caso clínico

Paciente de sexo masculino, de 18 años, sin antecedentes de importancia, que es llevado al Servicio de Urgencias tras un accidente de tránsito en el que colisionó con su motocicleta contra un automóvil sedán.

Al ingresar sus signos vitales están dentro de normalidad y no tiene signos de compromiso neurológico; las evaluaciones cardiopulmonar y abdominal son normales. Como hallazgos positivos se detectan múltiples escoriaciones y equimosis en las extremidades superiores e inferiores, deformidad en el tercio medio del muslo derecho asociada a dolor intenso, edema e incapacidad funcional de la extremidad. La radiografía de esta región anatómica confirma una fractura desplazada de la diáfisis del tercio medio del fémur con trazo transverso, clasificación 32-A3 (AO Foundation) (Figura 1).

Se deja colocada una férula posterior larga para inmovilización y se indica manejo analgésico, hidratación y tratamiento abierto. Debido a los trámites administrativos para conseguir el material de osteosíntesis, la cirugía se practica a las 22 horas del accidente de tránsito. Bajo anestesia raquídea, se realiza reducción abierta y osteosíntesis con clavo bloqueado de fémur derecho con clavo intramedular 11 x 420 mm con bloqueo proximal, sin complicaciones.

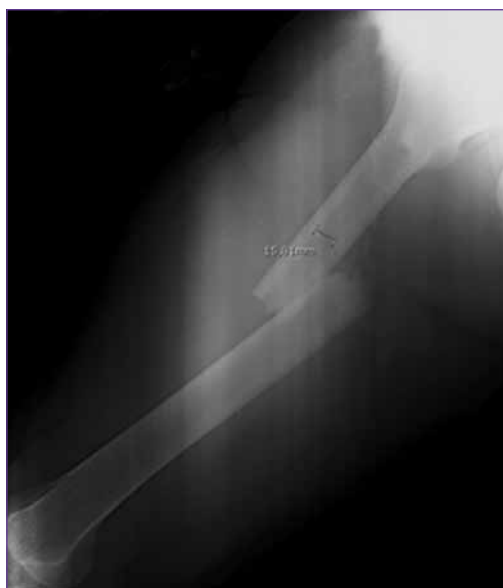A las cinco horas de la cirugía, el paciente tiene períodos intermitentes de alteración de la conciencia referidos como somnolencia, que progresivamente se acompañan de mutismo con posterior afasia, desorientación en tiempo y espacio, labilidad emocional y agitación motora.

Se considera descartar una complicación neurológica derivada de un trauma craneoencefálico; sin embargo, la

tomografía axial computarizada de cráneo simple es normal (Figura 2). Los análisis de laboratorio indican anemia (hemoglobina 9,2 mg/dl) y trombocitopenia (127.000 mm³). El ionograma, la función renal y los tiempos de coagulación son normales. En una nueva evaluación, se detectan lesiones petequiales de distribución bilateral en el tórax, el abdomen y la región axilar (Figura 3). El patrón respiratorio y la saturación de oxígeno (94% con FiO₂ 21%) no están alterados. Sobre la base de estos hallazgos, se considera un SEG y se agrega anticoagulación plena, un corticoide por vía endovenosa (metilprednisolona 1000 mg, dosis única) y se lo traslada a la Unidad de Cuidados Intensivos (UCI).

Al ingreso persisten las alteraciones neurológicas, no tiene disnea y los signos vitales son normales. Los resultados de la determinación de gases arteriales son: pH 7,39; pCO₂ 38 mmHg, pO₂ 59,5; bicarbonato 27,1 mEq/l, con oxígeno suplementario por cánula nasal a 3 l/min (FiO₂ aproximada del 32%). Teniendo en cuenta el contexto del paciente y el resultado de los gases arteriales, se decide instaurar la ventilación mecánica no invasiva.

Se solicita tomografía computarizada con protocolo para tromboembolismo pulmonar y se documenta leve zona de oligohemia en fase pulmonar sin otros hallazgos relevantes. Al segundo día en la UCI, se evidencia normoxemia con un estado neurológico estacionario sin agitación. Ese día, se inicia la alimentación por vía oral asistida, con adecuada tolerancia. Al quinto día de evolución en la UCI, el paciente está alerta, orientado, sin dificultad respiratoria, con estabilidad hemodinámica sin requerimiento de vasopresores; se retira de forma definitiva la ventilación no invasiva después del destete progresivo. Se le da el alta de la UCI.



▲ **Figura 1.** Fractura del tercio medio de la diáfisis del fémur derecho.

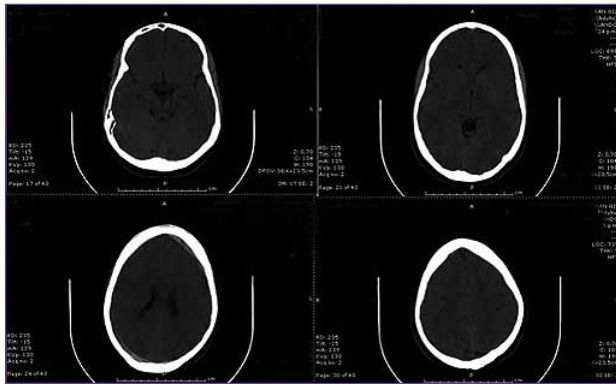


Figura 2. Tomografía axial computarizada simple de cráneo sin evidencia de hemorragias, desviación de la línea media o lesiones óseas.

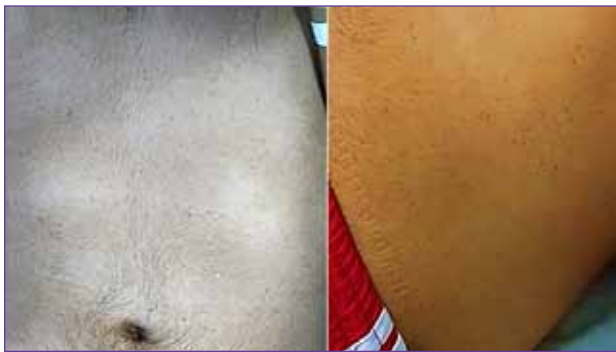

Figura 3. Lesiones petequiales distribuidas sobre la región toracoabdominal.

El paciente es trasladado a una Sala General donde recibe el mismo manejo que en la UCI, inclusive terapia de anticoagulación y líquidos por vía endovenosa. Tras dos días más de hospitalización, es dado de alta en adecuadas condiciones generales, con recuperación satisfactoria del estado neurológico basal. Como secuelas, el paciente refiere escotomas bilaterales ocasionales en la consulta de control a los tres meses del episodio traumático.

Discusión

En la literatura médica, el término embolismo graso se usa indistintamente para referirse a dos entidades que, aunque relacionadas, representan conceptos diferentes y cuyo significado es importante diferenciar. En 1861, Zenker observó que, en los capilares de tejido pulmonar de autopsias de personas que habían sufrido accidentes con trauma toracoabdominal, por lo general, había micelas grasas, fenómeno que se denominó embolia grasa.¹⁰ En posteriores observaciones, se encontró que este fenómeno se producía también en los capilares de la circulación periférica.

La embolia grasa como fenómeno aislado no necesariamente produce sintomatología. Esta característica la diferencia del SEG que se considera una consecuencia fisiopatológica derivada de la embolia grasa,¹¹ con criterios diagnósticos establecidos (Tabla)⁶ y con factores de riesgo específicos asociados a su presentación, como fractura de huesos largos, fracturas múltiples, fracturas cerradas, terapia conservadora y fresado intramedular.¹²

La fisiopatología del SEG no se comprende completamente. Sin embargo, se han propuesto teorías que tratan de explicar los diferentes fenómenos que aparecen en este síndrome. Las dos teorías más aceptadas son la bioquímica y la mecánica.^{9,13} Estas hipótesis no son excluyentes y, por el contrario, deberían ser consideradas complementarias para tratar de explicar este complejo síndrome. De hecho, algunos autores se refieren a ellas como fases de un mismo evento.¹³

La teoría mecánica considera que el tejido graso ingresa en la circulación sistémica a través del sistema de drenaje venoso cuando la presión en este lecho vascular es superada por la presión intramedular.¹³ Al ingresar en la circulación, las gotitas lipídicas viajan hasta los diferentes capilares donde su propiedad procoagulante o la acumulación de varios fragmentos de tamaño considerable producen obstrucción mecánica del flujo sanguíneo.¹³ De igual forma, esta teoría explica la presencia de las petequias que predominan en la región torácica y conjuntival producto de la extravasación de glóbulos rojos en los pequeños

Tabla. Criterios diagnósticos del síndrome de embolismo graso⁶

Criterios clínicos diagnósticos	
Criterios mayores	Criterios menores
Insuficiencia respiratoria (PaO ₂ <60 mmHg, FiO ₂ <0,4) Compromiso agudo del sistema nervioso central Petequias axilares o subconjuntivales	Taquicardia >120 l/min Fiebre >38°C Anemia inexplicable Trombocitopenia Velocidad de sedimentación globular aumentada Cambios retinianos característicos (grasa o petequias) Macroglobulinemia grasa Partículas grasas en esputo Partículas grasas en orina

*Para diagnosticar el SEG se requiere la presencia de dos criterios mayores o bien de un criterio mayor y, al menos, cuatro criterios menores.

capilares, favorecida por la presencia de daño endotelial, plaquetario y de los factores de coagulación por los ácidos grasos libres.¹⁰

Los autores que exponen la teoría bioquímica sostienen que el tejido graso en circulación proveniente de la médula ósea es metabolizado por lipasas y origina ácidos grasos libres que, al localizarse en el tejido graso a nivel de los capilares, puede desencadenar una disfunción endotelial.⁹ En consecuencia, se producen diversos grados de compromiso de la función del órgano afectado. En el pulmón, por ejemplo, el compromiso vascular lleva a la liberación de mediadores inflamatorios con edema y hemorragia alveolar asociados que puede desencadenar diversos grados de compromiso respiratorio.⁹ También, se ha demostrado la alteración de la contractilidad cardíaca dada por ácidos grasos libres.¹⁰ La importancia de esta teoría radica en que explica la demora en las manifestaciones clínicas en algunos pacientes (24-72 horas), tiempo durante el cual se forman los ácidos grasos libres.

El caso presentado tiene una particularidad: las manifestaciones respiratorias mínimas demostradas únicamente por gases arteriales y sin signos de dificultad respiratoria. Este tipo de variante del SEG ya se ha descrito en varios casos, lo que demuestra que, si bien las manifestaciones respiratorias constituyen los hallazgos tempranos más comunes en este síndrome, en algunos pacientes, pueden predominar los síntomas neurológicos como en el caso reportado.^{4,5,14-16}

Se afirma que el cuadro neurológico en los pacientes con SEG requiere del desplazamiento de émbolos a través de la circulación hasta el sistema nervioso central. La presencia de un foramen oval permeable, cortocircuitos arteriovenosos intrapulmonares, reapertura de un foramen oval cerrado (por aumento agudo de la presión pulmonar) o de microémbolos (fragmentos grasos con diámetro $\leq 7 \mu$) que pueden atravesar la circulación pulmonar constituyen diferentes vías que pueden seguir las partículas embólicas hasta llegar al órgano blanco, en este caso, el cerebro.^{12,17} Sin embargo, en un estudio, se afirma que el foramen oval permeable no aumenta la incidencia de embolismo sistémico (renal) en comparación con el pulmonar, por lo cual las manifestaciones extrapulmonares estarían más vinculadas a los cortocircuitos intrapulmonares, la anastomosis o los microémbolos.¹⁸

No existe evidencia de un tratamiento eficaz para contrarrestar los efectos del embolismo graso. Una vez establecido el diagnóstico, se persigue la estabilización cardiovascular, respiratoria, hematológica y neurológica del paciente como pilar en el manejo de dicha patología. Se ha descrito el uso de anticoagulación en los pacientes con SEG, pero no existe evidencia sólida sobre su empleo, puesto que no mejora la tasa de mortalidad.^{9,19} Además, se debería utilizar con precaución dado el contexto del paciente con trauma y las alteraciones hematológicas que pueden acompañar a este síndrome.

No se cuenta con evidencia publicada contundente que apoye el uso de corticoides en el tratamiento de pacientes

con diagnóstico confirmado de SEG.⁹ No obstante, existen estudios aislados que sugieren resultados favorables, como la mejoría de los síntomas respiratorios y de la hipoxemia posterior a la administración de dosis altas de corticoides. En un reporte de caso de SEG en el que se administró una dosis inicial de 1500 mg de metilprednisolona, se observó mejoría de la hipoxemia y de los hallazgos de la radiografía de tórax a las 12 horas de la administración. Luego se añadió una nueva dosis de 1000 mg con evidente mejoría clínica.²⁰ No obstante, no se han definido la dosis, la frecuencia ni la duración del tratamiento. De igual forma, no se ha podido demostrar que mejore la tasa de mortalidad.¹⁹

Por lo anterior, el enfoque del SEG debería orientarse a prevenir su aparición, para lo cual no se requiere diagnóstico, pues se trata de medidas higiénicas en pacientes con factores de riesgo para desarrollar este síndrome. Entre las medidas de prevención descritas en la literatura, se encuentra la inmovilización temprana de la fractura, que reduce notablemente la aparición del SEG.²¹ Además, está descrito que el riesgo disminuye cuando se implementan correcciones quirúrgicas abiertas en lugar del tratamiento conservador en fracturas que podrían dar lugar a la aparición del síndrome.

Una recomendación intraoperatoria para controlar el riesgo en procedimientos ortopédicos y que ha logrado resultados favorables para el paciente es limitar la elevación de la presión intraósea. Esta medida reduce el ingreso de grasa medular en la circulación sanguínea y minimiza así, en teoría, el riesgo de desarrollar el síndrome.²² En un ensayo clínico, se implementó durante el procedimiento un "foramen de ventilación", con el fin de drenar la cavidad medular en la cirugía de reemplazo de cadera y así controlar la elevación de la presión intraósea. El estudio concluyó en que el número de episodios de embolia grasa se redujo significativamente en el grupo en el que se aplicó la medida descrita al compararlo con el grupo de control (20% y 85%, respectivamente).²³

En un metanálisis de siete ensayos clínicos pequeños con 389 pacientes, la administración profiláctica de corticoides a pacientes con fractura de huesos largos redujo un 78% el riesgo de SEG y un 61% el de hipoxemia.²⁴ De igual forma, no se documentaron diferencias en la tasa de mortalidad o la infección entre los pacientes. Sin embargo, algunos autores cuestionan los resultados de este estudio dada la heterogeneidad de los criterios diagnósticos, la diferencia en la gravedad del trauma entre los distintos grupos de comparación y la falta de resultados a largo plazo.²⁵

Conclusión

Este reporte de caso muestra una presentación poco común del SEG en el que se evidencian compromiso neurológico, petequias y, aunque se documentó hipoxemia en los exámenes clínicos, esta nunca se manifestó con síntomas respiratorios. Como ya se mencionó, este tipo de

clínica en pacientes con SEG requiere el paso de émbolos a la circulación sistémica. En nuestro paciente, no fue posible demostrar la presencia de foramen oval permeable, por lo que las manifestaciones clínicas podrían estar rela-

cionadas con microémbolos o cortocircuitos intrapulmonares. Es necesario continuar esta línea de investigación para definir el manejo específico de esta patología, dado que la evidencia actual es limitada.

Bibliografía

1. Talbot M, Schemitsch EH. Fat embolism syndrome: history, definition, epidemiology. *Injury* 2006;37(Suppl 4):S3-7.
2. Jacobson DM, Terrence CF, Reinmuth OM. The neurologic manifestations of fat embolism. *Neurology* 1986;36(6):847-51.
3. Kotan D, Ayas ZO, Sayan S, Inanmaz ME, Acar BA. Cerebral fat embolism diagnosed by cognitive disorder. *Eurasian J Med* 2014;46(2):135-7.
4. Kamano M, Honda Y, Kitaguchi M, Kazuki K. Cerebral fat embolism after a nondisplaced tibial fracture: case report. *Clin Orthop Relat Res* 2001;(389):206-9.
5. García-Estévez DA, Castro-Menéndez M, Canal-Perez MG. [Fat embolism syndrome in the brain: a clinical case triggered after fracture of the humerus and without any associated respiratory distress]. *Rev Neurol* 2015;60(1):45-6.
6. Gurd AR. Fat embolism: an aid to diagnosis. *J Bone Joint Surg Br* 1970;52(4):732-7.
7. Stein PD, Yaekoub AY, Matta F, Kleerekoper M. Fat embolism syndrome. *Am J Med Sci* 2008;336(6):472-7.
8. Campo-López C, Flors-Villaverde P, Calabuig-Alborch JR. Síndrome de embolia grasa tras fractura ósea. *Rev Clin Esp* 2012; 212:482-7.
9. Kosova E, Bergmark B, Piazza G. Fat embolism syndrome. *Circulation* 2015;131(3):317-20.
10. Saigal R, Mittal M, Kansal A, Singh Y, Kolar PR, Jain S. Fat embolism syndrome. *J Assoc Physicians India* 2008;56:245-9.
11. Mellor A, Soni N. Fat embolism. *Anaesthesia* 2001;56(2):145-54.
12. George J, George R, Dixit R, Gupta RC, Gupta N. Fat embolism syndrome. *Lung India* 2013;30(1):47-53.
13. Filomeno L, Carelli C, Silva C, Filho T, Amatuzzi M. Fat embolism: a review for current orthopaedic practice. *Acta Ortopedica Brasileira* 2005;13:196-208.
14. Lee J. Gradient-echo MRI in defining the severity of cerebral fat embolism. *J Clin Neurol* 2008;4(4):164-6.
15. Finlay ME, Benson MD. Case report: magnetic resonance imaging in cerebral fat embolism. *Clin Radiol* 1996;51(6):445-6.
16. Bardana D, Rudan J, Cervenko F, Smith R. Fat embolism syndrome in a patient demonstrating only neurologic symptoms. *Can J Surg* 1998;41(5):398-402.
17. Dhar D. Fat embolism syndrome. *J Coll Physicians Surg Pak* 2012;22(12):800-2.
18. Nikolic S, Zivkovic V, Babic D, Djonic D, Djuric M. Systemic fat embolism and the patent foramen ovale--a prospective autopsy study. *Injury* 2012;43(5):608-12.
19. Habashi NM, Andrews PL, Scalea TM. Therapeutic aspects of fat embolism syndrome. *Injury* 2006;37(Suppl 4):S68-73.
20. Kubota T, Ebina T, Tonosaki M, Ishihara H, Matsuki A. Rapid improvement of respiratory symptoms associated with fat embolism by high-dose methylprednisolone: a case report. *J Anesth* 2003;17(3):186-9.
21. Riska EB, Myllynen P. Fat embolism in patients with multiple injuries. *J Trauma* 1982;22(11):891-4.
22. Pitto RP, Hamer H, Fabiani R, Radespiel-Troeger M, Koessler M. Prophylaxis against fat and bone-marrow embolism during total hip arthroplasty reduces the incidence of postoperative deep-vein thrombosis: a controlled, randomized clinical trial. *J Bone Joint Surg Am* 2002;84(1):39-48.
23. Pitto RP, Schramm M, Hohmann D, Kossler M. Relevance of the drainage along the linea aspera for the reduction of fat embolism during cemented total hip arthroplasty. A prospective, randomized clinical trial. *Arch Orthop Trauma Surg* 1999; 119(3-4):146-50.
24. Bederman SS, Bhandari M, McKee MD, Schemitsch EH. Do corticosteroids reduce the risk of fat embolism syndrome in patients with long-bone fractures? A meta-analysis. *Can J Surg* 2009;52(5):386-93.
25. Akoh CC, Schick C, Otero J, Karam M. Fat embolism syndrome after femur fracture fixation: a case report. *Iowa Orthop J* 2014;34:55-62.