

Acanthomatous ameloblastoma in a dog: a case report[¶]

Ameloblastoma acantomatoso en un perro: reporte de caso

Ameloblastoma acantomatoso em um cachorro: relato de caso

Álvaro Luzio Quiroga^{1*}, MV, MSc, MEd; Mauricio Gutiérrez Silva¹, MV. Mario Tapia Ercoli¹, MV.

** Autor para correspondencia: Álvaro Luzio Quiroga. E-mail: aluzio@santotomas.cl*

¹ Escuela de Medicina Veterinaria, Universidad Santo Tomás, Avenida Prat 855, Concepción, Chile.

(Recibido: 25 de septiembre, 2015; aceptado: 18 de febrero, 2016)

Abstract

The case of a canine is described, male, of 10 years of age, which presents to consult with a mandibular gingival mass, at the base of the left canine. By clinical examination a unique, proliferative, irregular, delimited lesion was observed, with a volumen of 3x2x1cm. The biochemical profiles and blood count were normal. An incisional biopsy was made, through which acanthotic ameloblastoma was diagnosed, benign neoplasia, invasive and highly recurrent. A rostral hemimandibulectomy (left-sided) with wide margins was determined as treatment. The patient presented a favorable evolution without observable recurrence after one year. Even though this is a neoplasia that represents 18% of oral tumors in canines, few reports in veterinary medicine are available, being the aim of the present work to describe the diagnosis and treatment of such pathology in a dog.

Key words

Acanthotic ameloblastome, canine, oral neoplasia.

Resumen

Se describe el caso de un canino, macho, de 10 años de edad, llevado a consulta con una masa gingival mandibular, en la base del canino izquierdo. Al examen clínico se evidencia una lesión de carácter proliferativa, única, irregular, delimitada, de un volumen de 3x2x1cm. El perfil bioquímico y hemograma no presentaron alteraciones. Se realiza una biopsia incisional, con la cual se diagnostica ameloblastoma acantomatoso, neoplasia benigna, invasiva y con alta recidiva. Debido al diagnóstico se determinó como tratamiento, una hemimandibulectomía rostral (unilateral izquierda) con márgenes amplios. Durante el año siguiente, el paciente presentó una evolución favorable sin observarse recidiva, al cabo de un año. Aunque esta es una neoplasia que representa el 18% de los tumores orales en caninos, existen pocos reportes en medicina veterinaria, siendo el objetivo del presente trabajo describir el diagnóstico y tratamiento de dicha patología en un perro.

Palabras clave

Ameloblastoma acantomatoso, canino, neoplasia oral.

[¶]Para citar este artículo: Quiroga AL, Gutiérrez Silva M, Tapia Ercoli M. Ameloblastoma acantomatoso en un perro: reporte de un caso. Rev. CES Med. Zootec. 2016; Vol 11 (1): 110-115.

Resumo

Describe-se o caso de um cachorro, macho, de 10 anos de idade, que apresentaram para consulta com uma massa gengival mandibular na base do dente canino esquerdo. Ao exame clínico, evidencia-se uma lesão de caráter proliferativa, única, irregular, delimitada, de um volume de 3x2x1 cm. Observaram-se sem alterações o perfil bioquímico e hemograma. Realizou-se biópsia incisional, com o qual diagnosticou-se ameloblastoma acantomatoso, neoplasia benigna, invasiva e com alta recidiva. Devido a isto, determinou-se como tratamento uma hemimandibulectomia rostral (unilateral esquerda) com margens amplas. O paciente apresentou uma evolução favorável sem se observar recidiva no término de um ano. Ainda que esta é uma neoplasia que representa o 18% dos tumores orais em cachorros, existem poucos reportes em medicina veterinária, sendo assim o objetivo do presente trabalho descrever o diagnóstico e tratamento desta patologia em um cachorro.

Palavras chave

Ameloblastoma acantomatoso, canino, neoplasia oral.

Introducción

Las neoplasias orales son frecuentes en el perro y su incidencia representa el 6% de todos los tumores. Los más frecuentes son el melanoma oral maligno, el carcinoma de células escamosas, el fibrosarcoma, el ameloblastoma acantomatoso y el élipis ¹⁰.

El ameloblastoma acantomatoso es una neoplasia benigna pero de características invasivas, que consiste en la proliferación de epitelio odontogénico en un estroma de tejido conectivo fibroso maduro, sin embargo, no hacen metástasis y clínicamente aparece como una masa gingival en forma de coliflor, de color rojo y con una superficie irregular ^{1,15}. A menudo produce una gran destrucción del hueso con desplazamiento de los dientes adyacentes. Afecta con mucha más frecuencia a la mandíbula rostral, siendo el Golden Retriever, Akita, Cocker Spaniel y el Pastor de Shetland quienes muestran una mayor predisposición. La edad media de presentación varía entre los 7,5 y 10,5 años y la predisposición en cuanto al sexo, suele ser mayor en hembras que en machos ¹⁰.

El enfoque diagnóstico ideal en un perro con una masa en la cavidad oral, es realizar una biopsia incisional, al mismo tiempo obtener radiografías torácicas y de cabeza, e idealmente una tomografía computarizada de la zona afectada para determinar la extensión exacta de la afectación ósea subyacente ¹⁶. El aspecto radiográfico de este tumor no es patognomónico, se observa una discreta infiltración, resorción del hueso alveolar, y el desplazamiento de los dientes ^{15,17}.

El diagnóstico definitivo es la biopsia, donde el ameloblastoma se puede clasificar microscópicamente en folicular, plexiforme, acantomatoso, de células

granulares, desmoplástico, de células basales y de células claras ⁴. Las dos primeras son las más frecuentemente encontradas y en un mismo tumor se pueden observar una o más de estas variedades. En el tipo folicular hay tendencia a imitar el esmalte, notándose islas cuyas células periféricas se asemejan al epitelio dental interior, estas células son cilíndricas altas, con núcleo “polarizado” lejos de la membrana basal. La porción central está compuesta por una red laxa de células semejantes al retículo estrellado. A veces en esta zona se puede producir metaplasia escamosa (ameloblastoma acantomatoso) ¹⁵. El cuadro plexiforme muestra masas irregulares o cordones interdigitantes de células epiteliales con un mínimo de estroma ¹⁸.

El ameloblastoma se considera localmente agresivo, pero no se han descrito metástasis, por consiguiente, el control local es la piedra angular del tratamiento. Se suele realizar una mandibulectomía o maxilectomía, siendo las recidivas local baja, cuando los márgenes quirúrgicos son amplios. Para complementar, puede emplearse la radioterapia, sobre todo, cuando es poco probable conseguir márgenes quirúrgicos amplios, producto de preservar la funcionalidad. Se ha observado que la respuesta a la radiación es excelente, comunicándose una tasa de recidiva del 18%, siendo ésta probable en los tumores más grandes ⁹. Otra alternativa terapéutica, es la aplicación intralesional de bleomicina, así es como, Kelly *et al.*, el 2010, reportaron el tratamiento en siete perros usando inyecciones intralesionales o perilesionales de bleomicina semanal o bimensual, teniendo como resultado, una remisión completa en un plazo de 4 meses a partir del inicio del tratamiento, en seis de ellos ⁸. El objetivo del presente reporte es aportar información respecto del Ameloblastoma acantomatoso en caninos describiendo un caso clínico de un perro con la mencionada neoplasia.

Evaluación del paciente

Anamnesis

El perro fue llevado a consulta a la Clínica Veterinaria "PattyPet", ubicada en Machalí, región de O'Higgins. El perro es un macho entero de 10 años de edad, mestizo, de 20 kg de peso. El paciente evidencia una masa en gingival mandibular izquierda en la base del canino. Lesión de carácter proliferativa, única, irregular, delimitada, de 3 x 2 x 1 cm. Presenta sus vacunas y desparasitaciones al día. A los dos meses estuvo hospitalizado debido a una gastroenteritis hemorrágica. Hace un año le habían extirpado una masa en el mismo sitio, sin obtener biopsia. La masa gingival ha tenido un crecimiento paulatino, la cual ya está levantando de su base al colmillo mandibular izquierdo, se aprecia deformidad mandibular leve debido a esta.

Hallazgos al examen clínico

Paciente presenta un carácter agresivo, su condición corporal de 4 (1-7), su temperatura es de 38,7 °C, posee mucosas oculares y gingivales rosadas, tiempo de llene capilar de 1 segundo, su frecuencia cardiaca es de 110 latidos por minuto y su frecuencia respiratoria no se pudo evaluar, debido a que presenta jadeo; no se aprecia dolor a la palpación abdominal. Solamente se evidencia una masa gingival en el colmillo mandibular izquierdo de características irregulares y delimitada, la cual levanta el colmillo y deforma la mandíbula levemente (Figura 1).

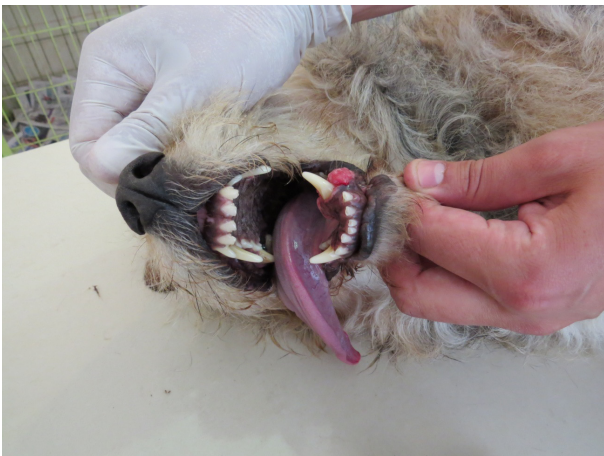

Figura 1. Foto de masa gingival en el colmillo mandibular izquierdo de delimitada y de características irregulares, que levanta el colmillo y deforma la mandíbula levemente.

Dentro de los diagnósticos presuntivos se encontraron diferentes masas neoplásicas de tejidos blandos de la cavidad oral donde la mayor parte de ellas son malignas (melanomas, carcinomas de células escamosas, fibrosarcomas). No obstante, también pueden aparecer ameloblastomas acantomatosos (previamente denominados épulis), épulis fibromatosos, papilomatosis oral y granulomas eosinofílico¹⁶.

Ayudas diagnósticas

Hemograma. No se aprecian alteraciones, observándose un hematocrito de 46%, hemoglobina de 15,5 gr/dl, leucocitos de 13.400 por ml., con una fórmula leucocitaria dentro de los rangos para la especie.

Perfil bioquímico. No se aprecian alteraciones, se midió colesterol, albúmina, glutamil-transferasa, alanin-aminotransferasa, fosfatasa alcalina, proteínas totales, nitrógeno ureico, creatinina, calcio, fósforo y glucosa.

Se realizó estudio histopatológico de la masa ubicada en el colmillo izquierdo, observándose células epiteliales poliédricas de leve atipia, conectivo denso, su disposición histológica es en láminas, nódulos o cordones anastomosantes, que se proyecta hacia submucosa, con células poliédricas de núcleos redondos homogéneos, sin amoldamientos, con puentes intercelulares prominentes, rodeadas en la periferia por células cuboideas o columnares, que descansa sobre membrana basal que delimita con escaso tejido conectivo denso. Por lo que se concluye un Ameloblastoma Acantomatoso (Figura 2).

Tratamiento

El tratamiento que se determinó llevar a cabo fue una hemimandibulectomía rostral (unilateral izquierda), siendo este el de elección debido a la agresividad local; con esta técnica la tasa de recidiva local es muy baja cuando los márgenes quirúrgicos son amplios^{5,10,12}.

Procedimiento anestésico y quirúrgico

Se premedicó con xilacina en dosis de 0,7 mg/kg, atropina 0,04 mg/kg, y tramadol 5 mg/kg, por vía intramuscular, para la inducción y mantención de la anestesia se utilizó propofol a una dosis de 5 mg/kg endovenoso en bolo (dosis respuesta), además se aplicó carprofeno 4 mg/kg por vía subcutánea y la fluidoterapia de mantención con cloruro de sodio en dosis de 10 ml/kg/hora. Se realizó como medida adicional bloqueo mandibular y del foramen mentoneano, con lidocaína al 2%, 1 ml en cada foramen, dosis 1 mg/kg^{2,11}. Se aplicó clindamicina clorhidrato a

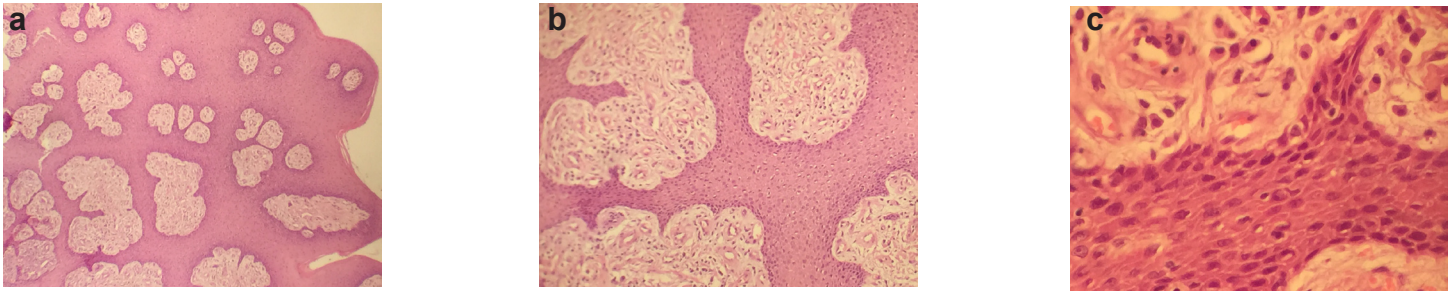


Figura 2. Histopatología Ameloblastoma acantomatoso. a) A nivel epitelial, se observa un engrosamiento de los estratos (aumento 3,2x). b) En esta distribución se observaron islas o grupos cuyas células externas cilíndricas o columnares altas con núcleo polarizado y las mismas rodean una zona central compuesta por una red laxa de células fusiformes (aumento 10x). c) En capas profundas se encuentran masas irregulares o cordones interdigitantes de células epiteliales (epitelio odontogénico) con un mínimo de estroma, células con anisocitosis y poiquilocitosis, de núcleos grandes de morfología ovoide, con prominentes nucléolos, mientras que su citoplasma es eosinófilo pálido con diferentes grados de degeneración balanoide (aumento 40x).

dosis de 11 mg/kg vía oral cada 12 horas un día antes del procedimiento quirúrgico ⁷. Una vez anestesiado se posiciona al paciente en decúbito lateral con el cuello extendido. Se realizó tricotomía y preparó asépticamente la piel con solución antiséptica de clorhexidina gluconato al 0,12%.

La extensión del tejido a eliminar se basó en el tamaño de la lesión del tejido blando, por lo que se realizó la exéresis de la masa con 2 cm de tejido blando y hueso normal alrededor de la lesión, en este caso, entre el segundo y primer premolar, rostral al foramen mandibular. La resección comenzó cortando primero en bloque la mucosa bucal y gingival alrededor de la lesión.

Utilizando un elevador perióstico, se profundizó y separó la mucosa gingival para exponer la parte lateral y ventral de la rama mandibular. Luego, con un osteótomo y un martillo se cortó el extremo rostral de la rama y se separó la sínfisis. La hemostasia se realizó mediante la compresión con gases o puntos transfixiantes. El defecto se corrigió mediante elevación de un colgajo de mucosa procedente de la zona próxima de los labios. Se elevó la mucosa y submucosa para permitir la aproximación de la mucosa gingival. La sutura se realizó en capas, primero puntos simples en la submucosa, luego una segunda capa de puntos simples de aproximación para unir de modo adecuado las mucosas labial y gingival con la mucosa sublingual (Figura 3) ⁷.

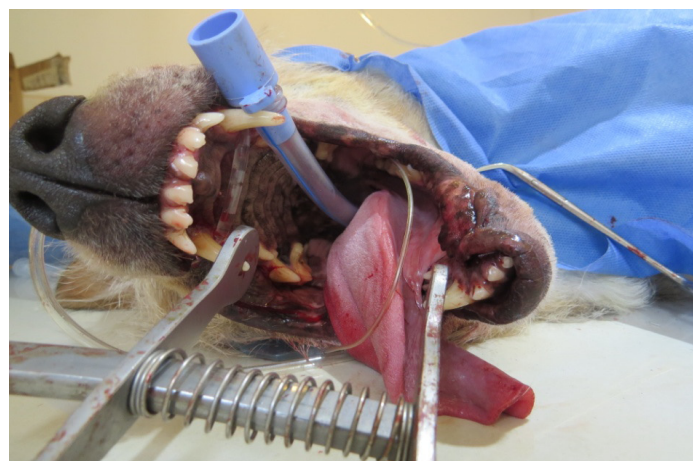

Figura 3. Procedimiento quirúrgico terminado, se aprecia las suturas de las mucosas labiales izquierdas y la mucosa mandibular.

Una vez terminada la cirugía, se empleó clorhexidina gluconato al 0,12 % como enjuague. El tratamiento postquirúrgico consistió en dieta blanda, tramadol en dosis de 2 mg/kg durante 5 días, carprofeno por 10 días a una dosis de 4 mg/kg, enjuagues con clorhexidina gluconato una vez al día sin manipulación de la zona afectada, clindamicina por 28 días a dosis de 11 mg/kg cada 12 horas. Se determinó la utilización de un collar isabelino ^{7,12}.

Discusión

La signología se remite a un solo signo evidente, el cual consiste en una masa mandibular con características irregulares, delimitada, la cual levanta el colmillo y deforma la mandíbula levemente, posee múltiples prediagnósticos, entre ellos, encontramos al melanoma oral maligno, el cual representa el 30 a 40% de todas las neoplasias orales malignas. Normalmente aparece en perros mayores de 10 años; con sobrerrepresentación en razas pequeñas (especialmente el Cocker Spaniel) y en perros con mucosas oscuras ^{6,13,16}.

Las masas pueden aparecer en cualquier localización de la boca, pero de mayor a menor frecuencia, se encuentran en las encías, los labios, la lengua y el paladar duro. Aproximadamente un 66% de estas neoplasias son melánicas o pigmentadas. Además, se caracterizan macroscópicamente por una coloración ennegrecida, acastañada o no pigmentada, normalmente ulcerado, hemorrágico, inmóvil, invasivo y de evolución fulminante. Estos tumores son localmente agresivos y tienen un elevado potencial metastásico, siendo los lugares típicos de metástasis los linfonodos regionales (hasta un 74%) y los pulmones (hasta un 67%) ^{10,12}.

Para el pronóstico, las radiografías, tanto de mandíbula como de tórax, son necesarias, en el abordaje de un paciente con masa en cavidad bucal ¹⁶. El prediagnóstico de ameloblastoma acantomatoso, se realiza considerando el examen clínico y basado en las características morfológicas externas, las cuales clínicamente, para este caso, aparecen como una masa gingival en forma de coliflor, de color rojo y con una superficie irregular, la radiografía y la tomografía computarizada, permiten determinar de manera más exacta la extensión de la afectación ósea subyacente ^{3,10}.

El diagnóstico definitivo, se obtuvo mediante el resultado de un estudio histopatológico, de esta manera se confirmó el prediagnóstico de ameloblastoma acantomatoso, Fiani *et al.*, el año 2005, realizó un estudio retrospectivo de 152 perros que presentaban clínicamente hiperplasia fibrosa

focal, al estudiar las características clínico-patológicas obtuvo que el 45% tenía ameloblastoma acantomatoso, 31% tenía fibroma odontogénico periférico; 16% tenía hiperplasia fibrosa focal y 9% presentaron otros tumores odontogénicos ⁶. Nuestro paciente es un mestizo, y la neoplasia se encontraba en la base del colmillo mandibular izquierdo, a diferencia de lo que describen otros autores, en donde, este tumor, afecta con mucha más frecuencia a la mandíbula rostral, siendo las razas Golden Retriever, Akita, Cocker Spaniel y el Pastor de Shetland las que presentan una mayor predisposición ^{6,13}.

El tratamiento del ameloblastoma acantomatoso, generalmente se basa en una mandibulectomía o maxilectomía, donde las tasas de recidiva local son muy bajas, cuando los márgenes son amplios ^{10,17}, otros autores, aseveran un 90% no recidivan, si se complementa la escisión amplia con radiación ¹. Los tumores más pequeños, localizados en la porción rostral de la cavidad oral, tienen un pronóstico más favorable luego de la radioterapia, que los tumores de mayor tamaño y más caudales ^{9,10,14}. La aplicación intralesional de bleomicina, se ha descrito como tratamiento para el ameloblastoma acantomatoso con muy buenos resultados, ya que disminuye el crecimiento de células mitóticas, así es como, en un estudio donde se aplicó bleomicina intralesional una vez por semana a cuatro caninos, los tumores fueron clínicamente indistinguibles entre la tercera y octava semana, en tres de los casos, pero en el cuarto el tumor desapareció a las 10 semanas ¹⁹. Kelly *et al.* (2010), reportaron una remisión completa del tumor, en un plazo de cuatro meses, en 6 de 7 perros usando bleomicina intralesional o perilesional semanal o bimensual⁸. En este caso, el tratamiento realizado fue una hemimandibulectomía rostral, en donde al cabo de un año no se ha observado recidiva, debido al amplio margen de extracción utilizado.

Por consiguiente, el ameloblastoma acantomatoso es una neoplasia benigna, pero debido a su capacidad infiltrativa, se comporta como una neoplasia altamente recidivante, por lo tanto, se recomienda que el tratamiento esté basado en un procedimiento quirúrgico con márgenes amplios de extracción.

Conflicto de intereses

Los autores declaran que no tienen conflicto de interés.

Referencias

1. Brook N. Oral Pathology. Top Companion Anim M 2008; 23 (2): 59-71.

2. Carroll G. Tratamiento analgésico multimodal perioperatorio. En: Fossum T, Hedlund C, Johnson A, Seim H, Willard M, *et al.* Cirugía en Pequeños Animales. 3ra ed. España: Elsevier; 2009. p. 130-144.
3. Castejón A, Calvo I, Trobo JI, San Román F. Neoplasias malignas de origen no odontogénico de la cavidad oral del perro. Prof Vet 2008, 55: 34-36.
4. Cawson R, Binnie W, Speight P, Barret, A, Wright J. Lucas's Pathology of Tumors of the Oral Tissues. 5ta ed. Hong Kong: Churchill Livingstone; 1999. 429 p.
5. Das S, Nath BK, Alim MA, Sikder S, Pollob MS. Acanthomatous ameloblastoma in a female Spitz dog with rare atypical histomorphology: A case Study, Vet World 2013; 6(4): 219-222.
6. Fiani N, Verstraete FJ, Kass PH, Cox DP. Clinicopathologic characterization of odontogenic tumors and focal fibrous hyperplasia in dogs: 152 cases (1995-2005). J Am Vet Med Assoc 2011; 238(4): 495-500.
7. Hedlund C, Fossum T. 2009. Cirugía de la cavidad oral y de la orofaringe. En: Fossum T, Hedlund C, Johnson A, Seim H, Willard M, *et al.* Cirugía en Pequeños Animales. 3ra ed. España: Elsevier; 2009. p. 339-367.
8. Kelly J, Belding B, Schaefer A. Acanthomatous ameloblastomas in dogs treated with intralesional bleomycin. Vet Comp Oncol 2010; 8: 81-6.
9. Kendall T, Mark S. Oral and Salivary Gland Disorders: En Ettinger S, Feldman E. Textbook of Veterinary Internal Medicine Diseases of the Dog and Cat. 7ma ed. St. Louis, Missouri: Elsevier; 2010, p. 4171-4188.
10. Lassara M, David A. Enfermedad Dental. Vet focus 2012; 22(3): 10-16.
11. Laredo F, Cantalapiedra A. Técnicas de anestesia general inyectable TIVA. Consulta Difus Vet 2001; 9(77): 51-61.
12. Leon-Roman M, Enturini M, Correa H, Venceslau A, Ferro D, *et al.* Hemimandibulectomia em cão com épulis acantomatoso - relato de caso. En: 1er Congresso Brasileiro de Odontologia Veterinária - COBOV, 2004, Santos. Anais do VI CONPAVET. São Paulo: UNIP 2004; 1: 27-27.
13. Liptak J, Withrow S. Oral Tumors. In: Withrow, SJ, Vail, DM. Small Animal Clinical Oncology 4ta ed. St Louis, Missouri: Saunders Elsevier; 2007, p. 455-510.
14. Mayer M, Anthony J. Radiation therapy for oral tumors: Canine acanthomatous ameloblastoma. Can Vet 2007; 48(1): 99-101.
15. Merlo W, Guaimás L, Macció O, Rosciani A y Peñalva, P. Ameloblastoma canino: aspectos anatomopatológicos y terapéuticos [en línea]. Universidad Nacional del Nordeste: Comunicaciones Científicas y Tecnológicas, 2002 [acceso: 20 de septiembre de 2015]. URL: <http://www.unne.edu.ar/unnevieja/Web/cyt/cyt/2002/04-Veterinarias/V-015.pdf>.
16. Nelson R y Couto G. Medicina Interna de Pequeños Animales. 4ta ed. España. Elsevier; 2010, p. 792-794.
17. Verstraete F. Mandibulectomy and Maxillectomy. Vet Clin Small Anim 2005; 35: 1009-1039.
18. Vickers R y Rosai J. Mandíbulas y maxilares. En: Ackerman L. Patología Quirúrgica. 6 ed. Buenos Aires. Editorial Médica Panamericana; 1983. p: 186-216.
19. Yoshida K, Watarai Y, Sakai Y, Yanai T, Masegi T, *et al.* The effect of intralesional bleomycin on canine acanthomatous epulis. J Am Anim Hosp Assoc 1998; 34: 457-61.