

ADENOCARCINOMA DE PRÓSTATA METASTÁSICO A PENE: REPORTE DE UN CASO.

METASTATIC PROSTATE ADENOCARCINOMA PENIS: CASE REPORT.

Pablo Santiago Caicedo*, Ivonne Alejandra Meza**, Daniela Fernanda Certuche Salinas***, Johana Chacón Paja***, María Alejandra Cifuentes Parra***, Clara Inés Delgado Sánchez***, Lina María Díaz Buitrón***.

Resumen

Objetivo: Describir un caso clínico de un paciente con adenocarcinoma de próstata metastásico a pene debido a la escasez de reportes de casos similares y llevar a cabo una revisión de la literatura. **Métodos:** Se identificó un caso de un paciente con adenocarcinoma de próstata, a quien durante la realización de una cistoscopia en el Hospital Universitario San José de Popayán (HUSJ) se evidenció un nódulo sospechoso de malignidad en el pene. Se describió el caso clínico y se procedió a hacer una búsqueda de la literatura en diferentes bases de datos para su discusión. **Resultados:** Paciente de 72 años, con diagnóstico de adenocarcinoma de próstata con score Gleason 4+5=9, con orquidectomía bilateral, en quien se descubre incidentalmente un nódulo sospechoso de malignidad en pene, actualmente se encuentra en tratamiento paliativo por oncología con Índice Karnofsky de 30. **Conclusión:** las metástasis cutáneas son infrecuentes, si se presentan indican evolución de la enfermedad y pronóstico sombrío.

Palabras clave: Adenocarcinoma de próstata, metástasis cutánea, pene.

Abstract

Objective: Describe a case report of a patient with prostatic adenocarcinoma metastatic to penis due to shortage reports of similar cases to perform a literature review. **Methods:** We identified a case of a patient with prostatic adenocarcinoma, who during the course of a cystoscopy at Hospital Universitario San Jose (Third-level Public Hospital in Popayan, Colombia) a suspicious nodule of malignancy was observed in the penis. We described the clinical case in order to proceed to a literature search for the discussion. **Results:** 72-year-old patient diagnosed with prostatic adenocarcinoma Gleason Score 4+5=9, treated with bilateral orchiectomy and a suspicious nodule of malignancy incidentally observed in the penis, currently undergoing palliative care with Karnofsky score of 30 points. **Conclusion:** cutaneous metastases are rare; indicate longstanding disease and poor prognosis.

Keywords: prostatic adenocarcinoma, cutaneous metastases, penis.

1 Universidad del Cauca, Medico Cirujano, Urólogo, Profesor titular del Departamento de Cirugía, Facultad Ciencias de la Salud.
2 Hospital Universitario San José de Popayán, Medico Cirujano, Patóloga.
3 Universidad del Cauca, Facultad Ciencias de la Salud, Estudiantes de Medicina.
Autor de correspondencia. Pablo Santiago Caicedo, Departamento de Cirugia, Hospitl Universitario San José, Cra 6 10N-142, tercer piso. Telefono 8234508. E mail: pscaicedo@unicauca.edu.co

INTRODUCCIÓN

El cáncer de próstata es el segundo tipo de cáncer más frecuente entre los hombres, con una incidencia mundial de 899.000 casos al año (1). En Colombia es el cáncer más común en los hombres y se calcula para el 2014, cerca de 6.500 nuevos casos (2). Las metástasis de tipo óseo son las más comunes (2) pero a pene son muy raras siendo una manifestación tardía y de mal pronóstico (3).

Debido a los escasos reportes de casos clínicos de metástasis de próstata a pene, se decide dar a conocer un caso hallado en Popayán, Cauca, en el Hospital Universitario San José, en el año 2014 para aportar datos sobre una metástasis infrecuente en relación a este tipo de cáncer.

METODOLOGÍA

Se revisa el caso de un paciente con adenocarcinoma de próstata metastásico con lesión cutánea peneana de aspecto maligno en el Hospital Universitario San José (HUSJ) de la ciudad de Popayán, Colombia. Con el consentimiento del paciente se describe su caso y se confronta con los resultados de la biopsia de próstata, vejiga y pene; a las muestras de tejido de pene se le realizan marcadores de inmunohistoquímica para definir histogénesis de dicha neoplasia y de este modo finalmente poder realizar una discusión del caso respecto a la literatura encontrada.

REPORTE DE CASO

Paciente de 75 años de edad con antecedente de diagnóstico de cáncer de próstata Gleason 9 (4+5) y orquidectomía bilateral en el 2012, un año después se encuentra carcinoma urotelial en vejiga Grado 1 de la pared lateral. El paciente consulta por un cuadro clínico de 2 meses de evolución consistente en dolor abdominal en hipogastrio, astenia, adinamia, hiporexia y dolor en la rodilla izquierda; trae un Antígeno Prostático Específico (PSA) 13.3 ng/ml, su tacto rectal resulto ser anormal con una próstata aumentada de tamaño y pétrea, se realizan paraclínicos que al ser normales se da de alta y se solicita realización de RTU ambulatoria. 15 días después se realiza cistoscopia + calibración uretral en donde se encuentra un nódulo en el surco balano prepucial de 8 mm de diámetro, superficialmente ulcerado, eritematoso que sangra al roce, con sospecha de malignidad (Figura 1); se toma biopsia y se hace resección de la lesión; el reporte de patología concluye: piel con neoplasia maligna en la dermis, lo que sugiere compromiso por adenocarcinoma y para definir el diagnostico se propone inmunohistoquímica (Figuras 2, 3 y 4). Su gammagrafía ósea reporta enfermedad ósea metastásica de tipo osteoblástica en columna dorsolumbosacra, arcos costales bilaterales, pelvis y fémur proximal izquierdo. Posteriormente se realiza un PSA de control que reporta 846.59 ng/ml por lo cual se solicita valoración

Figura 1. Se identifica lesión cutánea en pene de aspecto maligno.

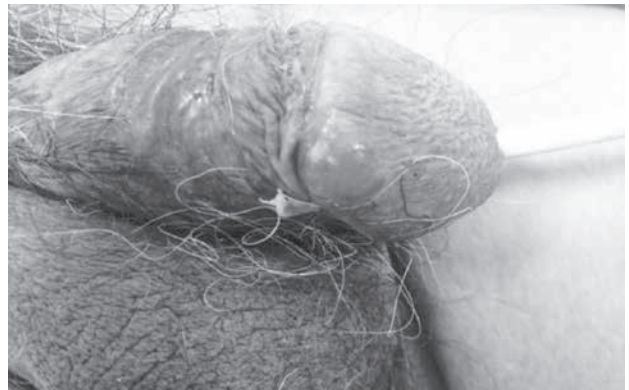

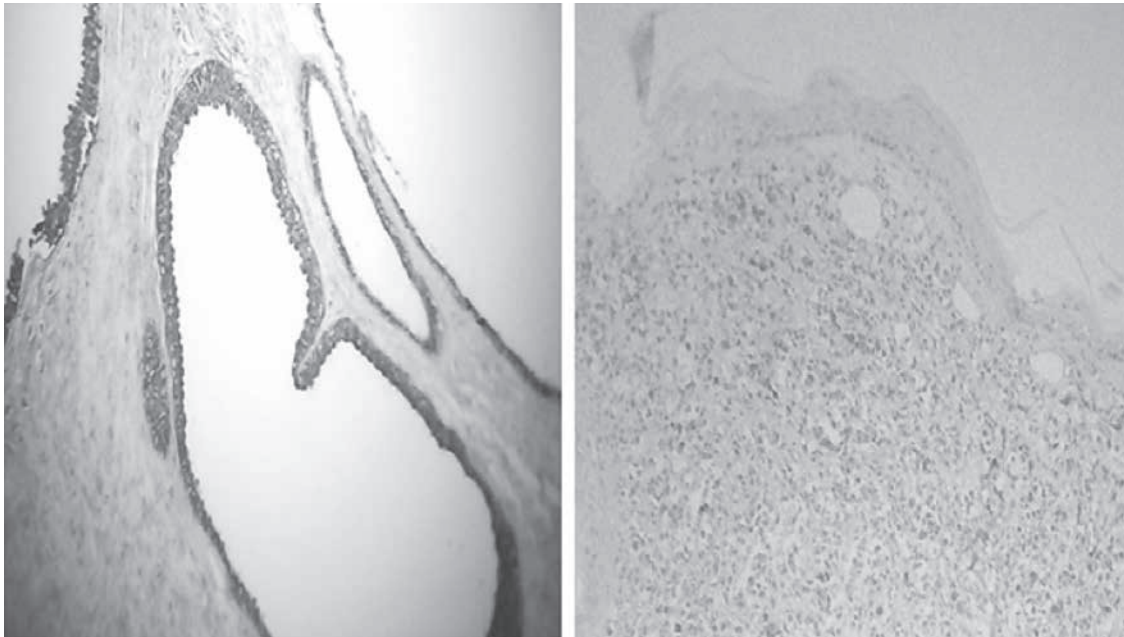
Figura 2. Microfotografía en 4x de hematoxilina y eosina, correspondiente a biopsia true-cut de próstata, en donde se observan células monótonas, de citoplasma claro, invadiendo un patrón difuso.



Figura 3. Microfotografía de piel de pene, en un aumento de 4x, en tinción de hematoxilina y eosina, se observan células claras monótonas, dispuestas en un patrón difuso, invadiendo la dermis superficial y profunda.



Figura 4. Microfotografía en 4x, con tinciones de inmunohistoquímica para PSA (antígeno prostático específico), a la derecha, el control positivo y a la izquierda, la imagen correspondiente a la piel del paciente.



por oncología y se procede a dar manejo con Radioterapia. Debido a su condición clínica desde el ingreso al servicio se manejó concomitantemente con algesiología. 2 meses después se le da egreso y por medio de un hogar de paso se garantiza la continuidad de su terapia radiológica. Posterior a un mes se confirma el diagnóstico con el estudio de inmunohistoquímica que reporta: carcinoma metastásico proveniente de próstata

Actualmente el paciente refiere sintomatología urológica exacerbada, disuria tipo ardor, no tolera la sonda, relata dolor generalizado e intenso en el pene y articulaciones, nuevamente presenta astenia, adinamia y anorexia, únicamente tolera la dieta líquida, con un Karnofsky de 30; finalizo terapia radiológica por oncología y se encuentra a la espera de una revaloración.

DISCUSIÓN

El hallazgo en el pene de metástasis de neoplasias originadas en diferentes órganos de la economía, es lo suficientemente rara como para justificar su presentación (4). El primer caso de metástasis con ésta localización fue descrito por Eberth en 1870 (5) y ocurre en menos del 1% afectando principalmente cara, tórax, abdomen y con menos frecuencia los genitales (6), por lo que se debe tener presente en pacientes con una lesión exofítica en el pene y antecedente personal de cáncer en cualquier sitio del organismo. En la mayoría de los casos, el cáncer

de próstata hace metástasis en los huesos (7), y puede llegar a afectar pulmón, hígado y cerebro (4). Los tumores de la próstata se diseminan por vía linfática, hematógena o por extensión directa (8). El sitio más frecuente de localización de metástasis son los cuerpos cavernosos, seguidos por el glande, uretra y prepucio respectivamente (9). El tratamiento, sigue siendo un tema de controversia, ya que no existen muchos estudios al respecto por la excepcionalidad de estos casos. El pronóstico para dichos pacientes es malo, ya que la supervivencia tras el diagnóstico no suele sobrepasar el año.

CONCLUSIONES

Es de vital importancia determinar si existe diseminación metastásica especialmente ganglionar y ósea; las metástasis cutáneas son infrecuentes e indoloras por lo que pasan desapercibidas por el paciente y rara vez se presentan en el cáncer de próstata, pero cuando lo hacen son hecho indiscutible de la evolución de la enfermedad, y por tanto, del pronóstico sombrío para el paciente.

Agradecimientos

Al Hospital Universitario San José de Popayán y a la Compañía de Patólogos del Cauca por hacer posible la realización de este trabajo.

REFERENCIAS

1. Globocan. Prostate Cancer Estimated Incidence, Mortality and Prevalence Worldwide in 2012. <http://globocan.iarc.fr/old/FactSheets/cancers/prostate-new.asp> (Consultado el 10 de octubre de 2014).
2. Organización Panamericana de la Salud (OPS). Epidemiología del Cáncer de próstata en las Américas, 2014. http://www.paho.org/hq/index.php?option=com_docman&task=doc_details&gid=21594&Itemid=270&lang=es (Consultado el 10 de octubre de 2014).
3. Registro Poblacional de Cáncer de Cali (RPCC). Resumen de incidencia y mortalidad. <http://rpcc.univalle.edu.co/es/Mortalidad/frames.php> (Consultado el 30 de julio de 2015).
4. Miranda A O, García Rodríguez J, Vivanco Allende B, Fernández Gómez J M, Sacristán González R, Álvarez Múgica M et al. Metástasis subcutánea de cáncer de próstata. Arch. Esp. Urol. v.62 n.7 Madrid sep. 2009 Disponible en: http://scielo.isciii.es/scielo.php?script=sci_arttext&pid=S0004-06142009000700008&lng=es. (Consultado el 15 de agosto de 2015).
5. Pagliere A H, Scorticati H C. Metástasis de carcinoma de próstata en cuerpo cavernoso. Revista Argentina de Urología, 1964; vol. 33, no 10-12, p. 440-445.
6. Jones F R, Giannattasio M., Dozoretz C., Ageitos S B., Sáez de Guinoa AF. Metástasis cutáneas de adenocarcinoma de próstata. Med Cutan Iber Lat Am, 41(2), 2013; p. 78-80.
7. Borges A, Abou K N, Cejas J, Pérez M A, Payares E, Acosta M M. Metástasis inusual de adenocarcinoma prostático a piel de párpado: A propósito de un caso. Rev. venez. oncol. 2009. http://www.scielo.org.ve/scielo.php?script=sci_arttext&pid=S0798-05822009000100009&lng=es. (Citado el 14 de agosto de 2015).
8. Cortés González J R., Garza R, Martínez R, Gómez L. Adenocarcinoma de próstata metastásico a pene. Actas Urol Esp. 2006 Sep; 30(8): 832-834. http://scielo.isciii.es/scielo.php?script=sci_arttext&pid=S0210-48062006000800013&lng=es. (Citado el 15 de agosto de 2015).
9. Ortiz Sánchez L, González Rodríguez I, Alonso Prieto M, Carretero Zamora I, Monagas Arteaga S, Honrado Franco E, Gallo Rolanía FJ. Metástasis peneana de Adenocarcinoma prostático. A propósito de un caso. Archivos Españoles de Urología 2011; 64; 985-987. <http://www.redalyc.org/articulo.oa?id=181022517012>. (Citado el 13 de agosto de 2015).