

Original Breve**Epidemiología de las neoplasias óseas primarias en pacientes pediátricos del Hospital Escuela Universitario. Tegucigalpa, Honduras, 2012-2015**

Epidemiology of Bone Neoplasms in Pediatric Patients of the University Hospital School, 2012-2015.

Allan Iván Izaguirre-González ^{1,2a}, Rene Antonio López-Pagoaga ^{1a}, Jorge Arturo Torres-Gutiérrez ^{1a},Edward E. Rivera-Paz ^{1,3b}, Héctor Silva-Cárcamo ^{4a}, Guillermo Oviedo-Coello ^{1a}**RESUMEN**

Con el objetivo de describir las características clínicas y epidemiológicas de las neoplasias óseas primarias en pacientes pediátricos atendidos en el Hospital Escuela Universitario (ciudad de Tegucigalpa, Honduras) durante los años 2012-2015, se realizó un estudio retrospectivo y descriptivo haciendo uso de 39 expedientes clínicos de pacientes pediátricos con diagnóstico de neoplasia ósea primaria. El análisis de los datos fue realizado a través del programa Epi-info V 7.1.5.2. La edad media de los pacientes fue de 13 años (rango: 1-19), siendo 56,4% del género masculino. La manifestación clínica más frecuente fue el aumento de volumen en el área de la tumoración en un 79,5%, el hueso más afectado fue el fémur en un 38,5%, el tipo histológico más frecuente el osteocondroma en un 64,0%. El 20% de los pacientes presentaron metástasis, de los cuales el 37,5% fue a pulmón. El tratamiento inicial en el 89,7% de los casos fue quirúrgico.

Palabras Clave: Neoplasias Óseas, Niños, Epidemiología, Honduras (Fuente: DeCS-BIREME)

ABSTRACT

In order to describe the clinical and epidemiological characteristics of primary bone neoplasms in pediatric patients treated at the Hospital Escuela Universitario (Tegucigalpa city, Honduras) during the years 2012-2015, a retrospective and descriptive study was conducted using 39 clinical records of pediatric patients diagnosed with primary bone neoplasm. The data analysis was performed through the program Epi-info V 7.1.5.2. The mean age of patients was 13 years (range 1-19), 56,4% were male. The most common clinical manifestation was the increase in volume in the area of the tumor in 79,5%, the most affected bone was the femur 38,3%, the most common histologic type osteochondroma in 64,0%; 20% of patients had metastasis, of which 37,5% went to the lung. Initial treatment in 89,7% of the cases was surgical.

Key Words: Bone Neoplasms, Child, Epidemiology, Honduras (source: MeSH NLM)

1. Facultad de Ciencias Médicas. Universidad Nacional Autónoma de Honduras. Tegucigalpa, Honduras
 2. Clínicas Médicas Emanuel. Comayagua, Honduras
 3. Asociación Científica de Estudiantes de Medicina de la Facultad de Ciencias Médicas de la Universidad Nacional Autónoma de Honduras, ASOCEM UNAH. Tegucigalpa, Honduras.
 4. Facultad de Ciencias de la Salud, Universidad Tecnológica Centroamericana (UNITEC). Tegucigalpa, Honduras.
- a. Médico b. Estudiante de Medicina Recibido: 05-08-2016 Aprobado: 20-09-2016

Citar como: Izaguirre-González AI, López-Pagoaga RA, Torres-Gutiérrez JA, Rivera-Paz EE, Silva-Cárcamo H, Oviedo-Coello G. Epidemiología de las neoplasias óseas primarias en pacientes pediátricos del Hospital Escuela Universitario. Tegucigalpa, Honduras, 2012-2015. Rev Hisp Cienc Salud. 2016;2(3): 257-262

INTRODUCCIÓN

Las neoplasias en pediatría siguen siendo la segunda causa de muerte luego de los accidentes en este grupo poblacional, los tumores pediátricos tienen incidencia de 150 casos/1,000,000 niños/año¹, constituyendo el 1-3% de todas las neoplasias malignas^{2,3}. Los tumores óseos primarios pueden ser benignos o malignos, estos últimos con menor incidencia, mismas que representan el 6% de todas las neoplasias en la infancia⁴. Dentro de los tumores óseos benignos, el más frecuente es el osteocondroma^{5,6} y de las neoplasias malignas más frecuentes se encuentran el osteosarcoma y el sarcoma de Ewing⁴. Este tipo de neoplasias tienen edades de presentación, localización e imágenes radiológicas características⁷, la mayoría se presentan en los huesos de mayor longitud como el fémur, tibia y húmero, usualmente en sus áreas de crecimiento más rápido (metáfisis), siendo más frecuentes entre los 14 y 20 años de edad^{8,9}. Varían según las características macroscópicas y morfológicas, y su comportamiento biológico oscila entre inocuo y

METODOLOGÍA

Se realizó un estudio retrospectivo y descriptivo sobre los pacientes pediátricos diagnosticados con algún tipo de neoplasia ósea, atendidos entre los años 2012-2015 en el Hospital Escuela Universitario, ubicado en la ciudad de Tegucigalpa, Honduras. En la base de datos del departamento de estadística, en el bloque infantil se encontró un total de 161 registros, se incluyó a todos los pacientes pediátricos con diagnóstico de neoplasia ósea de origen primario, excluyéndose diagnóstico histopatológico de tumor de tejidos blandos con invasión secundaria a hueso y expedientes con información incompleta, obteniendo

RESULTADOS

La edad media de los pacientes fue de 13 años (rango: 1-19), el 64,1% (25/39) eran adolescentes. El género predominante fue el masculino en un 56,4% (22/39), el 74,4% (29/39) procedían de área urbana y el 66,7% (26/39) eran de raza mestiza-caucásica. Ver tabla 1.

Con relación a las características clínicas, la manifestación más frecuente fue el aumento de volumen del área afectada en un 79,5% (31/39). Las estructuras óseas más afectadas fueron los huesos largos en un 66,6% (26/39), principalmente en sus diáfisis 38,5% (10/26), siendo más frecuente en el fémur en un 38,3% (15/39). El tiempo de evolución de las lesiones fue mayor de 6 meses en un 43,6% (17/39). El 53,8% de

rápidamente mortal. Esta diversidad hace que sea crítico diagnosticar y clasificar los tumores de forma rápida y precisa, para un tratamiento adecuado con el objetivo de conservar la vida y/o aumentar la sobrevivencia de los pacientes, además de velar por que las partes afectadas conserven su funcionalidad⁷.

La mayoría de los tumores óseos pediátricos tienen una buena respuesta al tratamiento cuando son diagnosticados oportunamente, de allí la importancia de un diagnóstico temprano para ofrecer una mejor alternativa terapéutica^{1,10}, y reducir al máximo el impacto en la calidad de vida de los niños y sus familias¹¹. Este estudio tiene por objetivo conocer las características clínicas y epidemiológicas de los pacientes pediátricos con diagnóstico de algún tipo de neoplasia ósea atendidos en la sección infantil del Hospital Escuela Universitario, ubicado en la ciudad de Tegucigalpa, Honduras, durante los años 2012 al 2015.

una muestra de 39 pacientes que fueron analizados en el presente estudio.

Se realizó un instrumento que registró información sobre características sociodemográficas, manifestaciones clínicas, diagnóstico clínico e histopatológico, estudios de imagen y tratamiento. La información fue recolectada previa autorización por las autoridades del centro asistencial. La información fue analizada a través del programa Epi Info™ versión 7.1.5 (CDC, Atlanta), presentando los resultados como frecuencias, porcentajes, rangos y promedios.

las tumoraciones tenía una medida < 5cm (21/39) y el 46,2% > 5 cm (18/39). Ver Tabla 2.

El resultado del estudio histopatológico de los tumores se encontró consignado en 25 de los casos, siendo más frecuente el diagnóstico de osteocondroma 64,0% (16/25), seguido del osteosarcoma 12,0% (3/25). En los pacientes estudiados se realizaron 43 estudios de imagen, haciéndose uso con mayor frecuencia la radiografía convencional en un 72,1% (31/43), seguida de la tomografía computarizada 25,6% (11/43) y solo en un 2,7% (1/43) de los casos se realizó resonancia magnética. Ver imagen 1.

El 20,6% (8/39) de los casos presentó metástasis, siendo la localización más frecuente pulmón en un 37,5% (3/8). El tratamiento inicial fue quirúrgico en el 89,7% (35/39), y de este; la resección de la lesión más biopsia fue el más utilizado en un

68,6% (24/35) de los casos, requiriendo amputación el 11,4% (4/35). Solo en un 7,7% (3/39) no recibió tratamiento quirúrgico, siendo manejados con quimioterapia o radioterapia.

Tabla 1. Características sociodemográficas de la población pediátrica con neoplasia ósea primaria. Hospital Escuela Universitario, Tegucigalpa, Honduras, 2012-

Características	N (%)
Grupo etáreo	
Adolescente	25 (64,1)
Escolar	11 (28,2)
Lactante mayor	2 (5,1)
Preescolar	1 (2,6)
Género	
Masculino	22 (56,4)
Femenino	17 (43,6)
Procedencia	
Urbana	29 (74,4)
Rural	10 (25,6)
Escolaridad	
Escolaridad básica incompleta	13 (33,3)
Escolaridad media incompleta	12 (30,8)
Escolaridad básica completa	9 (23,1)
Escolaridad media completa	2 (2,1)
No consignado	3 (5,1)
Raza	
Mestiza-Caucásica	26 (66,7)
Mestiza-Indígena	12 (30,8)
Mestiza-Negra	1 (2,6)

Imagen 1. Diagnóstico histopatológico de los pacientes pediátricos con neoplasias óseas primarias. Hospital Escuela Universitario, Tegucigalpa, Honduras, 2012-2015.

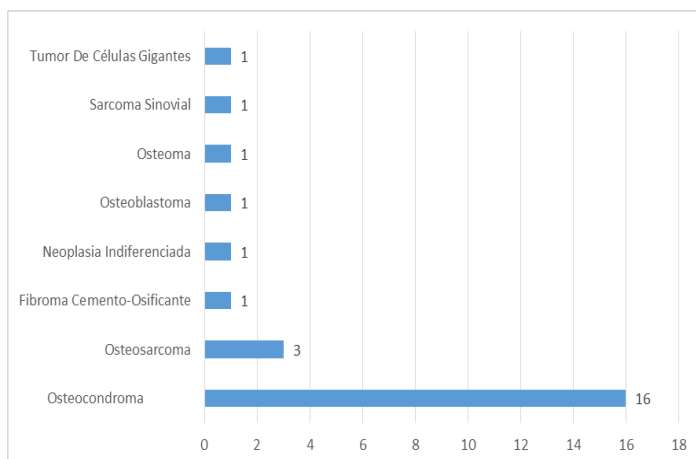


Tabla 2. Características clínicas de los pacientes pediátricos con neoplasias óseas primarias.

Hospital Escuela Universitario, Tegucigalpa, Honduras, 2012-2015.

Características	N (%)
Manifestación clínica	
Aumento de volumen	31 (79,5)
Dolor	19 (48,7)
Limitación funcional	9 (23,8)
Malestar generalizado	1 (2,6)
Localización anatómica	
Fémur	15 (38,5)
Tibia	8 (20,5)
Huesos del pie*	3 (7,7)
Metacarpo	2 (5,1)
Mastoides	2 (5,1)
Escápula	1 (2,6)
Húmero	1 (2,6)
Mandíbula	1 (2,6)
Maxilar	1 (2,6)
Parietal	1 (2,6)
Rotula	1 (2,6)
Temporal	1 (2,6)
Vértebra lumbar	1 (2,6)
No especificado	1 (2,6)
Tipo de Hueso	
Hueso largo	26 (66,6)
Hueso corto	8 (20,5)
Hueso plano	4 (10,3)
No especificado	1 (2,6)
Localización topográfica (huesos largos)	
Diáfisis	10 (38,5)
Metáfisis	10 (38,5)
Epífisis	6 (23,1)
Tiempo de evolución	
Mayor de 6 meses	17 (43,6)
3 a 6 meses	12 (30,8)
Menor de 3 meses	7 (18,0)
No especificado	3 (7,6)
Tamaño del tumor	
< 5 cm	(53,8)
> 5 cm	(46,2)

DISCUSIÓN

Los tumores óseos pediátricos se observan con mayor frecuencia en la segunda década de la vida, coincidiendo con la etapa de rápido crecimiento en la pubertad^{9,12}. Lo cual contrasta con lo encontrado en este estudio en donde las neoplasias óseas se presentaron con mayor frecuencia en el grupo etario de los adolescentes (10-19 años) en un 64,1%, y lo reportado por Rodríguez-Rodríguez E. et al., en un estudio realizado en un Hospital Pediátrico Universitario en Cuba, donde se evidenció que el 74% de las neoplasias óseas se presentaron en adolescentes⁸.

En cuanto al género, se evidenció un ligero predominio en pacientes masculinos (56,4%), similar a un estudio realizado en México donde la prevalencia en varones fue de 52,6%¹³ y opuesto a lo reportado en estudios realizados en Colombia, Venezuela y España, que evidenciaron un predominio en el género femenino^{2,14,15}. Esto sugiere de forma general que no existe un claro predominio de género para desarrollar una neoplasia ósea en la infancia y que las variaciones observadas podrían deberse más a factores específicos de las poblaciones estudiadas.

Los tumores óseos tienen predilección por los huesos largos (especialmente fémur), y de estos la región topográfica más afectada son las epífisis y metáfisis^{16,17}, lo cual coincide con lo encontrado en este estudio, siendo el tipo de huesos más afectado los largos (66,6%, n=26), principalmente el fémur (38,3%) con predominio en epífisis y metáfisis (61,6%).

Las manifestaciones clínicas de las neoplasias óseas pueden presentar alteraciones sistémicas como fiebre, pérdida de peso, malestar generalizado, hiporexia y/o anorexia^{18,19}. Sin embargo, usualmente suelen presentarse con dolor óseo localizado, especialmente en huesos largos como el fémur o en las articulaciones (sobre todo en la rodilla), siendo un motivo de consulta habitual en pediatría en estos casos^{9,18}. En este estudio los pacientes tuvieron un tiempo de evolución de los síntomas al momento de la atención médica intrahospitalaria mayor a 6 meses en un 43,6% de los casos, siendo la queja principal al momento de la atención en un 79,5% de los pacientes un síntoma tardío; como el aumento de volumen del área afectada.

La radiografía convencional se considera la piedra angular del diagnóstico presuntivo de las lesiones tumorales y pseudotumorales del esqueleto, esto por su bajo costo y por encontrarse disponible en la mayoría de hospitales y servicios de salud^{20,21}. En estas puede apreciarse la localización de la lesión, el tipo de

reacción periosteal, los márgenes y los cambios en el tejido blando, lo que ayudan a identificar el tipo de tumor y a predecir su agresividad. Además del uso de radiografías usualmente se incluye también la tomografía computarizada o las imágenes de resonancia magnética para evaluar la extensión del tumor y para localizar la masa de tejido blando comprometido intra o extracompartamental^{7,22}. En este estudio en el 72,1% de los casos, el diagnóstico se apoyó principalmente en criterios de imagen apreciados en la radiografía convencional, y solo en un 28,3% de los casos se utilizaron métodos de imagen más avanzados como la tomografía computarizada e imagen de resonancia magnética.

Dentro de los tumores óseos que se presentan en la edad pediátrica, el más frecuente es el osteocondroma⁶, seguido del osteosarcoma^{20,23,24}, siendo la principal localización de metástasis el pulmón^{1,10,25}, datos que coinciden con los encontrados en este estudio. El tratamiento deber ser individualizado para cada paciente, pero se sabe que los pilares van encaminados a resección quirúrgica, radioterapia y quimioterapia, disminuyendo el uso de la amputación como principal manejo quirúrgico, gracias a los adelantos en esta materia en los últimos tiempos²². En este estudio el 89,7% de los pacientes fueron intervenidos quirúrgicamente como principal tratamiento, de los cuales solo el 10,3% requirió amputación.

A pesar que los osteocondromas y osteosarcomas fueron los tipos histológicos más frecuentes en este estudio, los cuales de forma general son neoplasias con relativo buen pronóstico; siendo la primera una neoplasia benigna⁶ y la segunda una neoplasia con una sobrevida del 60% a los 10 años manejado con los protocolos actuales que combinan la quimioterapia y la cirugía⁴, es de suma importancia la sospecha y detección temprana para disminuir al máximo no solo la mortalidad, la cual aumenta en estadios con metástasis, sino también para preservar la funcionalidad de la estructura y/o parte del cuerpo afectada a través de una intervención oportuna. Esto debe ser analizado en detalle dado que la mayor parte de los pacientes fueron atendidos por síntomas tardíos como el aumento del volumen de la región afectada y con un mínimo de 6 meses de evolución de las manifestaciones iniciales. Esto podría deberse a factores culturales, sociales, educativos y económicos de los familiares que no fueron explorados en este estudio y que podría ser analizados en estudios prospectivos a futuro.

FINANCIAMIENTO:

Autofinanciado

CONFLICTOS DE INTERESES:

Los autores niegan tener conflictos de intereses.

REFERENCIAS BIBLIOGRÁFICAS

1. Rey G. Sarcomas en pediatría. *Rev Hosp Niños Baires*. 2011; 53 (241): 56-69.
2. Arias M, Godoy J, Maya LC, Vásquez P, Suárez A. Caracterización de los pacientes de una Unidad de Cuidado Intensivo Pediátrico exclusivamente oncológica. *Rev Colomb Cancerol*. 2015; 19(2): 90-94.
3. Zapata-Tarrés M, Ibarra-Ríos D, Cruz-Rodríguez IV, Enrique Juárez-Villegas L, Humberto Y, Castillo P-D. Neoplasias malignas en el neonato. *Bol Med Hosp Infant Mex*. 2014; 71(5): 261-70.
4. Plaza D, Sastre A, García-Miguel P. Tumores Óseos. *An Pediatr Contin*. 2008; 6 (5):266-275
5. Cañete M, Fontoira E, Gutiérrez Begoña SJ, Mancheva S. Osteocondroma: diagnóstico radiológico, complicaciones y variantes. *Rev Chil*. 2013;19(2):73-81.
6. Cabot AD, Majó J. Tumores óseos en atención primaria. *Med Integr*. 2003;41(3):145-50.
7. Sánchez-Torres LJ, Santos-Hernández M. El arte de diagnosticar tumores óseos. *Acta ortopédica Mex*. 2012; 26(1): 57-65.
8. Rodríguez EI, Reyes RA, Fernández G, Taura L, López N. Incidencia de tumores y lesiones pseudotumorales óseas en niños. *Rev Arch Med Camagüey*. 2014; 18 (5):498-506.
9. Huerta Aragonés J. Oncología para el pediatra de Atención Primaria (II): formas de presentación de las diferentes neoplasias infantiles. *Act Pediatr Aten Prim* 2014; 7 (2): 67-74.
10. Fernández-Delgado R. La oncología pediátrica: pasado, presente y futuro. *An Pediatr*. 2016; 85(2): 59-60
11. Ward E, Desantis C, Robbins A, Kohler B, Jemal A. Childhood and Adolescent Cancer Statistics, 2014. *Ca Cancer J Clin*. 2014; 64(2): 83-103.
12. Izaguirre-González A, Kattan-Mejía I, Cerrato-Castro A, Silva-Cárcamo H, Toledo-Mazlova L, Berlioz-Cruz C. Sarcoma de Ewing con Metástasis Pulmonar en Paciente Pediátrico: Reporte de Caso. *Arch Med* 2016; 12 (5):1-4.
13. Hernández AQ, Sumano ABR, Solís RMÁ, Vallejo MV. Neoplasias malignas en los niños del Hospital General de Oaxaca, entre 1999 y 2011. *Rev Mex Pediatr*. 2013; 80(4): 136-41.
14. Samaris M, Estrada S. Incidencia y distribución de tumores sólidos malignos. *Rev Venez Salud Pública*. 2014; 2 (2): 29-34.
15. González García H, Blanco Quiros A, Valbuena Crespo C, Gutiérrez Meléndez P, Tamames Gómez S, Castro-deza Sanz J. Incidencia del cáncer infantil en la Comunidad de Castilla y León (2003-2007). *An Pediatr*; 73(4): 169-79.
16. Linares-González L, Domínguez-Hernández V, Delgado-Cedillo E, León-Hernández S. Tratamiento y reconstrucción en tumores óseos del húmero con prótesis no convencional tipo RIMAG. *Acta ortopédica Mex*. 2014; 28 (1): 3-11.
17. Valladares-Vijil, L. D., Silva-Cárcamo, H., Armando-Domínguez R. Tumor de Células gigantes de Hueso: Diagnostico incidental en una Paciente con Artralgia de larga Evolución. *Arch Med*. 2015; 11(4:1): 1-5.
18. Wang LL, Gebhardt MC, Rainmusso N. Osteosarcoma: Epidemiology, pathogenesis, clinical presentation, diagnosis, and histology. UpToDate. Com [en línea]. 2016 [fecha de acceso septiembre 2016]; Disponible en: https://www.uptodate.com/contents/osteosarcoma-epidemiology-pathogenesis-clinical-presentation-diagnosis-and-histology?source=search_result&search=Osteosarcoma:%20Epidemiology,%20pathogenesis,%20clinical%20presentation,%20diagnosis,%20and%20histology.&selectedTitle=1~101
19. Uribe-Rosales DD, Carranza-Arellano C, Ramos-Moreno R. Aspectos biológicos y clínicos para comprender mejor al osteosarcoma. *Investig en Discapac*. 2014; 3(1):33-40.

20. Tis JE. Benign bone tumors in children and adolescents: An overview. UpToDate. Com [en línea]. 2016 [fecha de acceso septiembre 2016]; Disponible en: https://www.uptodate.com/contents/benign-bone-tumors-in-children-and-adolescents-an-overview?source=search_result&search=Benign%20bone%20tumors%20in%20children%20and%20adolescents:%20An%20overview&selectedTitle=1~150
21. Sánchez-torres LJ, Rascón O, Ruiz A, Alberto E, Domínguez R, Santos M. Caracterización epidemiológica y radiológica del osteosarcoma. Gac Mex Oncol. 2015;14(4): 196–203.
22. Cortés-Rodríguez R, Castañeda-Pichardo G, Tercero-Quintanilla G. Guía de Diagnóstico y Tratamiento para Pacientes Pediátricos con Osteosarcoma. Inv Mat Inf. 2010; 2(2): 60–66.
23. García AR, Fia RS, Calvete LG, Donsión MV, Sánchez JMC, Fernández M. Osteosarcoma y síndrome ATR-16, ¿asociación o coincidencia? An Pediatr. 2015; 82(1): 189–191.
24. Schwab JH, Lozano-Calderon SA, Mankin HJ, Raskin K, Hornicek FJ. What's New in Primary Bone Tumors. J Bone Joint Surg Am. 2014; 96(24): 2099-2104
25. Hornicek FJ, Bredella M. Bone tumors: Diagnosis and biopsy techniques. UpToDate. Com [en línea]. 2016 [fecha de acceso septiembre 2016]; Disponible en: https://www.uptodate.com/contents/bone-tumors-diagnosis-and-biopsy-techniques?source=search_result&search=Bone%20tumors:%20Diagnosis%20and%20biopsy%20techniques.&selectedTitle=1~150

CORRESPONDENCIA

Allan Iván Izaguirre González

Email: a1_izaguirre@hotmail.com

Las Ediciones anteriores de la Revista Hispanoamericana de Ciencias de la Salud están disponibles en:

www.redib.org



© Los autores. Este artículo es publicado por la Revista Hispanoamericana de Ciencias de la Salud. Este es un artículo de acceso abierto, distribuido bajo los términos de la Licencia Creative Commons Atribución-Compartir Igual 4.0 Internacional. (<http://creativecommons.org/licenses/by-sa/4.0/>), que permite el uso no comercial, distribución y reproducción en cualquier medio, siempre que la obra original sea debidamente citada.