

DISTOCIA EN UNA SERPIENTE RATONERA AMARILLA (*Coelognathus flavolineatus*, SCHLEGEL 1837) - REPORTE DE CASO

D. M. Estrada^{1*}, *K. Mathes*², *P. P. Martínez*³

Artículo recibido: 15 de septiembre de 2014. Aprobado: 11 de junio de 2015

RESUMEN

La distocia en reptiles es una patología caracterizada por la dificultad de llevar a cabo el proceso de parto u ovoposición, la literatura es escasa en lo que concierne a distocias en serpientes, por tanto, existen vacíos frente a este tema. Se describe el caso de una serpiente *Coelognathus flavolineatus* de 10 años de edad que presentaba dificultad en la ovoposición. Fueron evaluados parámetros sanguíneos, radiográficos y ecográficos, así como cultivo bacteriano y antibiograma, con el fin de identificar las posibles causas y complicaciones que desencadenaron el proceso de distocia en la serpiente. En cuanto al tratamiento de la distocia, se realizó una punción aspirativa del huevo a través de la cloaca extrayéndose su contenido, posteriormente se procedió a extraer los restos y se tomaron hisopados de la mucosa del tracto reproductivo. Las muestras seleccionadas fueron sometidas a cultivo, luego de lo cual, se aislaron cepas de *Salmonella* del grupo F-67 y *Escherichia coli*, y en menor proporción cepas de *Morganella morganii*, *Pseudomona aeruginosa*, *Flavobacterium* y *Proteus*, las cuales se atribuyen como agentes infecciosos involucrados en la distocia en la serpiente.

Palabras Clave: *Distocia, ovoposición, serpiente.*

DYSTOCIA IN A YELLOW-STRIPED RATSNAKE (*Coelognathus flavolineatus*, SCHLEGEL 1837) – CASE REPORT

SUMMARY

Dystocia in reptiles is a disease characterized by the difficulty of carrying out the process of calving or oviposition, literature is scarce in regard to dystocia in snakes, therefore, there are unsolved questions with this issue. A case of a snake *Coelognathus flavolineatus* of 10 years of age that had difficulty in the oviposition is described. The blood, radiographic and ultrasound parameters were evaluated as well as bacterial culture and antibiogram, in order

¹ Médico Veterinario de la Universidad de La Salle. Médico Veterinario en la Clínica Protectora de Animales. Bogotá. Colombia.

* Autor para correspondencia: dimaes_g@yahoo.com

² Médico Veterinario y director del departamento de reptiles de la Clínica para Mamíferos Pequeños, Reptiles y Aves Ornamentales y Silvestres (Klinik für Heimtiere, Reptilien, Zier- und Wildvögel), Tierärztliche Hochschule Hannover, Alemania.

³ MS, PhD; Médico veterinario Clínica Protectora de Animales. Coordinador de investigación programa de Medicina Veterinaria, Fundación Universitaria Agraria de Colombia (UNIAGRAIA). Bogotá. Colombia.

to identify the possible causes and complications that the dystocia process causes in the snake. In regard to the treatment of dystocia, an aspiration of the egg through the cloaca was carried out. Its content was pulled out, then we proceeded to remove the remains and swabs were taken of the mucosa of the reproductive tract. The selected samples were tested by cultivation, where *Salmonella* was isolated from the F-67 group and *Escherichia coli*, and to a smaller proportion of strains *Morganella morganii*, *Pseudomonas aeruginosa*, *Flavobacterium* and *Proteus*, attributed as infectious agents involved in the dystocia in the snake.

Key words: *Dystocia, oviposition, snake.*

INTRODUCCION

La serpiente *Coelognathus flavolineatus* pertenece a la familia *Colubridae*, se encuentra en las islas Andaman a través del sur de Myanmar al centro de Vietnam y a lo largo del sur de Sundaland (Grismer y Chan-Ard 2012). Se puede encontrar en los claros y bordes de los bosques, sabanas, matorrales, en cultivos de arroz, cerca de poblaciones humanas, y áreas suburbanas hasta los 900 metros de altitud (Grismer y Chan-Ard 2012). Esta especie no es venenosa, ovípara y pueden llegar a tener hasta una longitud de 180 cm aproximadamente (Kim 2014).

La literatura es escasa en cuanto a distocias en ofidios, más aun en esta especie; entre tanto, las distocias en reptiles se presentan por situaciones en las que se impiden o dificultan los procesos de parto u ovoposición (DeNardo 2006; Lock 2000; Rivera 2008). Son consideradas una patología frecuente en reptiles en cautiverio, y es importante reconocer si se trata de una distocia obstructiva o no obstructiva, lo que determina el tipo de tratamiento por efectuar (DeNardo 2006). Sus causas generalmente se presentan por malas condiciones de mantenimiento, que repercuten en la homeostasis de estos animales, afectando de forma negativa su equilibrio metabólico, generando deficiencias nutricionales, inmunosupresión, infecciones, muchas veces atribuidas a

mala higiene o comida contaminada, letargia y anorexia; factores que pueden llevar a los pacientes a la muerte (DeNardo 2006; Lock 2000; Mitchell 2009; Stahl 2002). Los huevos infértiles, muertos o en descomposición también pueden ser una causa de retención (Millichamp *et al.* 1983).

Dentro de las complicaciones de las distocias en reptiles, la literatura describe el prolapso oviductal, con o sin daño del tejido, en el primer caso es necesaria la amputación del oviducto con celiotomía y la extracción del ovario ipsilateral, evitando una siguiente ovulación ectópica y celomitis (Lock 2000; Stahl 2002; Sykes 2010). Así mismo, son relatadas complicaciones de ruptura del huevo o trauma del oviducto, con desarrollo consecuente de celomitis por la presencia del huevo en el celoma; entre tanto, los huevos retenidos por muchos días que se degeneran y en ocasiones se rompen, pueden llevar a una salpingitis, con presencia de inflamación y adherencia (Stahl 2002). Es importante identificar las causas y tipo de distocia en reptiles, con fines de dar tratamiento adecuado a esta patología.

HISTORIA

En este relato de caso, se describen los aspectos fisiopatológicos de una serpiente ratonera amarilla (*Coelognathus flavo-*

lineatus) (Figura 1), que fue atendida en agosto de 2012 en la Clínica para Mamíferos Pequeños, Reptiles y Aves Ornamentales y Silvestres de la Escuela Superior de Medicina Veterinaria de Hannover, Alemania (Tierärztliche Hochschule Hannover, TiHo). La serpiente tenía una edad de 10 años y se encontraba en posesión desde el 2002. En la anamnesis fue descrita una primera dis-

tocia 3 años antes a la del presente caso. Asimismo, fue reportado que la serpiente logró colocar un huevo, luego de lo cual el propietario realizó masajes fuertes en la serpiente para ayudar a salir los otros huevos, sin embargo, con el tercer huevo observó un intento de prolapso cloacal por lo que desistió y acudió al veterinario. La Tabla 1 muestra las características de mantenimiento del paciente.

TABLA 1. Características de mantenimiento de la serpiente.

Características de Mantenimiento	
Tenencia	Es alojada con un macho como pareja permanente
Terrario	De madera contrachapada o multilaminada con puertas de vidrio, de dimensiones 1,20 m de largo*0,55 m de ancho* 1 m de alto, con varillas de calefacción
Sustrato del piso	Turba 10 cm de alto
Recipiente con agua	Si
Posibilidades de escondite en el terrario	Caja de poliestireno
Lámparas	Una lámpara tipo Spot, tubo de neón y una lámpara ahorradora de energía
Temperatura en el terrario de día	25 – 26°C
Temperatura en el terrario de noche	20 – 23°C
Humedad	No es medida, pero se rocía agua en el terrario y la turba se mantiene húmeda
Alimento	Ratones refrigerados
Aditivos alimenticios	No
Hibernación	No se realiza



FIGURA 1. La serpiente ratonera amarilla *Coelognathus flavolineatus* de este caso.

Durante el examen clínico el animal se mostró letárgico y débil, presentaba una condición corporal adecuada y a la palpación de la cavidad celómica se evidenció un huevo posicionado cranealmente a la cloaca e inicios de prolapso cloacal. Posteriormente, se procedió a tomar una muestra de sangre de la vena

caudal ventral. El porcentaje de hematocrito fue de 21%, y se analizaron parámetros bioquímicos sanguíneos (Tabla 2). Los resultados bioquímicos arrojaron valores normales, con excepción de la glucosa que, con un valor de 119 mg/dl, se encontraba ligeramente por encima de lo normal.

TABLA 2. Resultados de la bioquímica sanguínea de la serpiente.

Parámetro	Valor obtenido (<i>Coelognathus flavolineatus</i>)	Valor de Referencia* (<i>Elaphe obsoleta quadrivittata</i>)
Enzimas		
ALT	25 U/l	7 – 29 U/l
GLDH	2,6 U/l	-
ALP	19 U/l	55 – 130 U/l
AST	3 U/l	15 – 103 U/l

Parámetro	Valor obtenido (<i>Coelognathus flavolineatus</i>)	Valor de Referencia* (<i>Elaphe obsoleta quadrivittata</i>)
CHE	205 U/l	-
CK	47 U/l	200 – 1.231 U/l
Substratos		
Bilirrubina total	0,1 mg/dl	0,3 ± 0,2 mg/dl
Urea	3 mg/dl	4 ± 5 mg/dl
Ácido úrico	7,4 mg/dl	6,6 ± 5,3 mg/dl
Colesterol	342 mg/dl	371 ± 169 mg/dl
Glucosa	119 mg/dl	62 ± 23 mg/dl
Fructosamina	139 µmol/l	-
Proteína total	5,95 g/dl	6,6 ± 1,6 g/dl
Albumina	1,76 g/dl	2,4 ± 0,6 g/dl
Electrolitos		
Calcio total	5,33 mmol/l	4,4 mmol/l ± 2,5
Fosforo	0,91 mmol/l	1,1 mmol/l ± 0,67

ALT: AlaninaAminotransferasa, GLDH: Glutamato Deshidrogenasa, ALP: Fosfatasa Alcalina, AST: AspartatoAminotransferasa, CHE: Colinesterasa, CK: Creatina Quinasa.

*Valores de referencia tomados de Carpenter (2013) y Ramsay y Dotson (1995).

A continuación, se realizaron proyecciones radiográficas en posición dorso-ventral y latero-lateral a lo largo de todo el cuerpo de la serpiente, donde se observaron alteraciones en la zona caudal, craneal a la cloaca. Las alteraciones observadas fueron compatibles con inflamación del tejido blando, adicionalmente, se evidenciaron alteraciones en el polo caudal de la cascara del huevo, caracterizado por leve interrupción de la línea de la cascara siendo este un pequeño fragmento radiolucido (Figura 2). Al terminar la evaluación radiográfica, la serpiente fue sometida a examen ultrasonográfico de

todo el cuerpo, dando especial atención al tracto reproductivo, donde fueron observados los ovarios 15 cm craneal al huevo retenido con múltiples estructuras redondas con contenido anecogénico. La longitud del huevo fue de aproximadamente 5 cm con una envoltura hiperecogénica, y áreas con contenido hipoeecogénicas y heterogéneas; lo que sugirió un leve compromiso de la integridad de la cascara en ambos polos del huevo, y alteraciones ecogénicas en su contenido (Figura 3). Las paredes del oviducto craneal y caudal, en ambos polos del huevo se encontraban engrosadas.




FIGURA 2. Estudio radiográfico de la parte caudal de la serpiente con inflamación del tejido blando y retención del huevo.

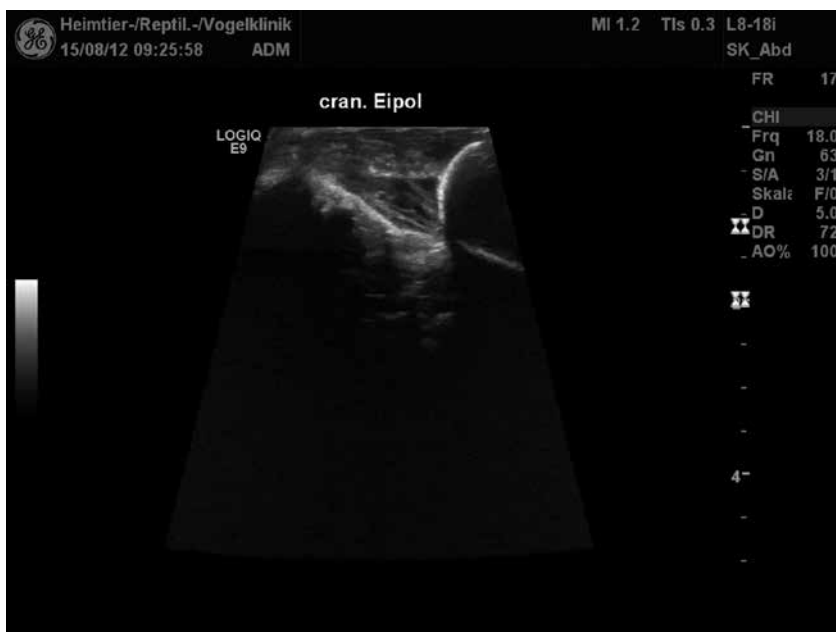

FIGURA 3. Vista ecográfica de polo craneal del huevo retenido.

TRATAMIENTO

Después del análisis diagnóstico, el paciente fue hospitalizado, dando inicio a una hidratación subcutánea a base de solución isotónica electrolítica, estimulante metabólico, calcio 10%, vitamina B y vitamina C (Tabla 3). Seguidamente se administró Carprofeno y Enrofloxacina por vía SC en las dosis especificadas en la Tabla 3. Posteriormente, para corregir la distocia, se procedió a anestésiar a la paciente aplicando Propofol por vía IV luego de lo cual se trasladó a una caja plástica que contenía gases impregnadas de Isoflurano durante 6 minutos, transcurridos los cuales, la paciente fue retirada de la caja para efectuar la entubación endotraqueal y el mantenimiento de la anestesia con Isoflurano (Tabla 4). Con el animal bajo anestesia general, se intentó masajear el huevo en dirección cráneo-caudal (Figura 4). Durante el masaje se denotaron indi-

cios de prolapso de la cloaca, razón por la cual se desistió de este procedimiento y en su lugar se realizó una aspiración del contenido del huevo a través de la cloaca. El huevo fue localizado a través de la cloaca con un espéculo, se evidenció la mucosa del tracto reproductivo muy inflamada y el huevo parecía estar adherido a la mucosa. Una vez se logró exponer el huevo a través de la cloaca se puncionó el polo caudal, extrayéndose aproximadamente 6 ml de contenido (Figura 5); el resto de material se retiró por medio de un lavado a base de solución iodada diluida en suero fisiológico. Se localizó nuevamente el huevo y se sujetó con pinzas anatómicas para realizar su extracción (Figura 6). El huevo extraído presentaba olor fétido, al retirarlo se procedió a lavar nuevamente con la solución preparada. Posteriormente a la extracción del huevo, fue evidenciado un leve prolapso del tejido de la cloaca.

TABLA 3. Terapia de medicamentos y dosis.

Medicamento	Nombre comercial	Laboratorio	Dosis	Vía
Solución isotónica electrolítica	Sterofundin®ISO	B. Braun	10 ml/kg	Subcutánea
Estimulante metabólico	Catosal® 10%	Bayer Vital GmbH	Máximo 1 ml	Subcutánea
Gluconato de Calcio 10%	Calcium Sandoz 10% Injektionslösung®	Sandoz	200 mg/kg	Subcutánea
Complejo B	Vitamin-B-Komplex®	Serumwerk Bernburg AG	10 mg/kg	Subcutánea
Vitamina C	Vitamin C®	Rotexmedica GmbH	200 mg/kg	Subcutánea
Carprofeno	Rimadyl®50mg/ml	Pfizer	4 mg/kg	Subcutánea
Enrofloxacina	Baytril® 2,5%	Bayer	10 mg/kg diluido con NaCl	Subcutánea



FIGURA 4. Masaje del huevo en dirección cráneo-caudal.

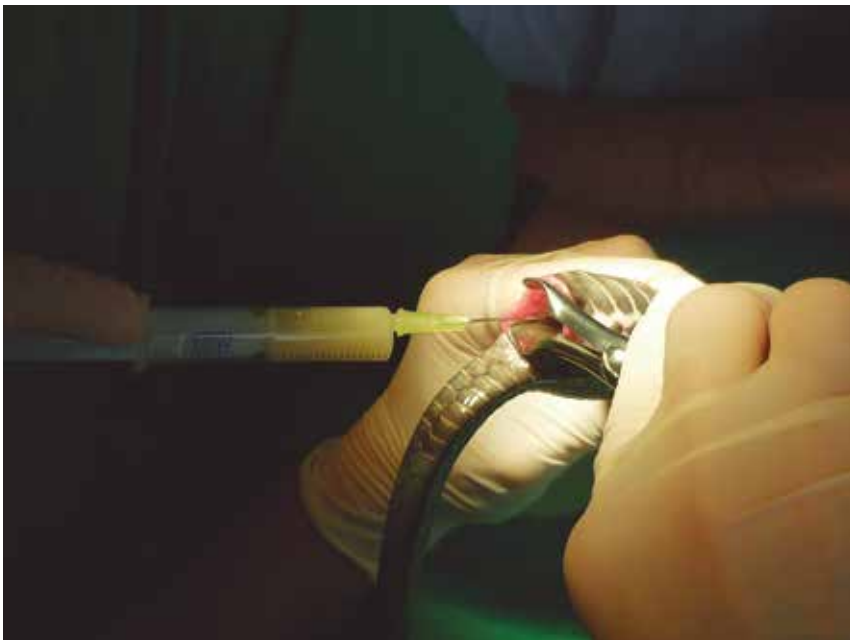

FIGURA 5. Punción del polo caudal del huevo para extraer su contenido.

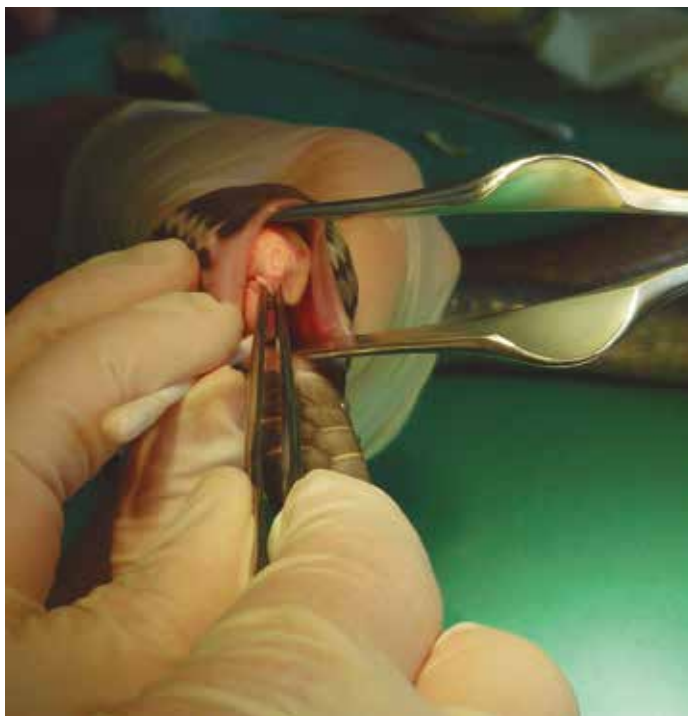

FIGURA 6. Huevo capturado con pinzas anatómicas para su extracción.

Durante el procedimiento fue realizado un hisopado de la mucosa de tracto reproductivo de la serpiente para cultivo y análisis microbiológico (Tabla 5). La prueba microbiológica efectuada en este caso para el aislamiento de *Salmonella*

fue el cultivo microbiológico, realizando identificación serológica por aglutinación. Los resultados obtenidos fueron la presencia de *Salmonella* del grupo F-67, lo que hace referencia a los grupos de *Salmonella* desde el O11 (F) al O67 (SIFIN 2008).

TABLA 4. Protocolo anestésico, medicamentos y dosis.

Medicamento	Nombre comercial	Laboratorio	Dosis	Vía	Nota
Propofol	Narkofol® 10mg/ml	cp-Pharma	5 mg/kg	Intravenosa	Como premedicación
Cámara de Isoflurano por 6 minutos (Gasas impregnadas de Isoflurano dentro de una caja plástica)					Después, entubación endotraqueal
Isoflurano	Isofluran CP®	cp-Pharma	Inicial: 5% por 10 min + ventilación asistida Mantenimiento: 2% hasta 5 min antes de finalizar el procedimiento*		

*El paciente se extuba 2 horas después, cuando empiece a respirar por sí sola, mientras esto se asiste la ventilación.

TABLA 5. Resultados de microbiología y antibiograma.

Microbiología		
En el cultivo bacteriano se encontró un contenido moderado de <i>Salmonella</i> del grupo F-67 y <i>Escherichia coli</i> , así como un contenido leve de <i>Morganella morganii</i> , <i>Pseudomonas aeruginosa</i> , <i>Flavobacterium</i> y <i>Proteus</i> .		
Antibiograma		
Patógeno	<i>Pseudomonasaeruginosa</i>	<i>Salmonella del grupo F-67</i>
Sustancia activa		
Amoxicilina	R > = 64/32	S < = 4/2
Ampicilina	R > = 64	R 1
Cefovecin	R > = 16	S < = 0,25
Ceftiofur	R > = 16	S < = 1
Cefalotina	R > = 64	S < = 4
Cloranfenicol	R 32	S 4
Clindamicina	R > = 8	R > = 8
Doxiciclina	R 16	S 1
Enrofloxacin	I 0,5	S < = 0,125
Eritromicina	R > = 16	> = 16
Florfenicol	> = 16	S 4
Gentamicina	S < = 1	S < = 1
Imipenem	S < = 4	S < = 4
Marbofloxacin	S 0,5	S < = 0,125
Oxacilina	> = 8	> = 8
Penicilina G	R > = 32	R 8
Trimetoprim/ Sulfonamida	R 2/38	S < = 0,25/4,8

R: Resistente, I: Intermedio, S: Sensible.

Los valores numéricos corresponden a la concentración mínima de inhibición de la sustancia activa en g/ml. Resultados obtenidos del análisis de un hisopado de la mucosa de tracto reproductivo de la serpiente en estudio, por parte del Instituto de Microbiología de la Fundación Universitaria de Medicina Veterinaria de Hannover (Stiftung Tierärztliche Hochschule Hannover).

Posteriormente, se realizó una proyección radiográfica post-cirugía de la parte caudal del animal en la que no se evidenciaron restos de la cascara. Al terminar el procedimiento, se continuó con la hospitalización y el tratamiento a base de hidrataciones, Carprofeno, Enrofloxacin por vía subcutánea, proteína de suero de caballo 3ml y agua 2 ml, ambas suministradas vía oral. A través de una sonda le fue administrada una dieta especial de recuperación a base de huevo entero seco, harina de aves, aceite de pescado, vitaminas C, E, B12, A, D3 y minerales (CarnivoreCare®, Oxbow Animal Health, USA) 20 ml PO.

Por voluntad del propietario la paciente fue retirada del hospital veterinario al completar tres días. Se emitió un pronóstico negativo debido a la salpingitis encontrada y a los daños que se ocasionaron en el tracto reproductor por la manipulación previa del propietario sobre el huevo, además de que el retirarla en menos de una semana de hospitalización aumentaría el riesgo de septicemia. Las recomendaciones médicas fueron antibiótico Enrofloxacin durante 21 días SID, alimentación normal con ratones o si la serpiente no decidía comer por sí sola con CarnivoreCare®, cada 5 a 7 días con aproximadamente 20 ml PO.

Quince días después se realizó un control, donde se apreció que la serpiente había bajado 80 gr de peso; durante este tiempo el propietario solamente alimentó a el animal con CarnivoreCare®. La zona de la cloaca se encontró aún inflamada, por lo que se tomó una radiografía de la misma, y se observó gas y retención de desechos en el intestino. Por lo anterior, se realizó una manipulación de la cloaca con un hisopo para estimular la defecación. Por último, se recomendaron dos semanas

más de antibiótico y alimentación con ratones y CarnivoreCare®.

El último control realizado fue quince días después, durante dicho periodo el propietario ofreció ninguna presa entera, sin embargo la serpiente subió de peso. La zona de la cloaca se encontraba menos inflamada. Se realizó un enema con lactato de etacridina (Acrdin Pulver®). Se suspendió el antibiótico, sin embargo, se siguió manejando el mismo pronóstico.

Lamentablemente el propietario no asistió a los siguientes controles, por lo que se desconoce información de la paciente en las semanas posteriores. Finalmente la serpiente fue encontrada muerta nueve meses después. Se desconoce si los problemas que presentó durante este tiempo estaban relacionados con la distocia.

DISCUSIÓN

La mayoría de casos de distocias reportados en reptiles ocurren en serpientes, entretanto, existen muchos vacíos frente a este tema (DeNardo 2006). Entre los signos clínicos de distocias en reptiles, estos pueden estar ausentes o manifestarse de forma inesperada e inespecífica, sin embargo, reptiles con distocias suelen presentar letargia, depresión, anorexia y prolapso cloacal (Sykes 2010), así como prolapso oviductal, descarga cloacal, disnea y desplazamiento anormal (Rivera 2008).

Las causas de distocia pueden ser obstructivas o no obstructivas, siendo las distocias obstructivas caracterizadas por defectos o malformaciones del tracto reproductivo de la madre, o del feto, o por otras causas como cálculos císticos, tumores, abscesos, bolos fecales y riñones aumentados de tamaño (DeNardo 2006; Lock 2000). En las distocias no obstructivas, no hay ninguna anomalía anatómica

en la madre o malformación en el huevo o feto que impida el paso normal de estos últimos por el tracto reproductivo de la hembra; se presentan generalmente por condiciones inadecuadas de mantenimiento del animal, (DeNardo 2006, Lock 2000). Estos argumentos nos llevaron a determinar que la paciente presentó una distocia no obstructiva.

Ha sido descrito que el mantenimiento de reptiles en cautiverio exige destrezas que permitan cubrir los requerimientos fisiológicos de estos animales y mantenerlos saludables, ya que de lo contrario enferman con facilidad. Características como una buena alimentación, gradientes de temperatura y humedad óptimos, tamaño y acondicionamiento del terrario lo suficientemente grande y con fuentes de luz visible y ultravioleta, tipo de sustrato adecuado, tipo y frecuencia de manipulación del animal, frecuencia de recambio de las lámparas, periodos de luz y oscuridad adecuados, son fundamentales durante todas las etapas fisiológicas de los reptiles para su correcta homeostasis; de esta forma, se evitarán problemas de estrés en el animal que pueden generar inmunosupresión, enfermedades, y la manifestación de signos clínicos como anorexia, letargia, depresión, entre otros. (Mitchell 2009). Tales argumentos son fuertes indicativos de que al no cumplirse las indicaciones descritas para el buen mantenimiento de estos animales en cautiverio, se promueve la aparición de inmunosupresión e infecciones como las identificadas en este caso a causa de los patógenos que fueron aislados en el cultivo bacteriano.

La alimentación de esta serpiente se da a base de presa entera, pero carece de suplemento alimenticio, el cual juega un papel importante en animales que están restringidos a un espacio, y alejados de los

nutrientes naturales que podrían encontrar en vida libre. Ha sido descrito que una buena alimentación en la temporada no reproductiva es muy importante, tanto en la hembra como el macho, con el fin de asegurar una buena condición corporal del animal en dicha temporada y aún más en la gestación, puesto que en el periodo reproductivo las serpientes no consumen alimento (Stahl 2002).

Según Mitchell (2004), la temperatura del terrario está dentro de los parámetros exigentes para las serpientes de climas tropicales, ya que pueden tolerar una temperatura diurna de entre 25,3 a 29,7°C. Temperaturas inferiores pueden generar hipotermia lo que conlleva al desarrollo de una tasa metabólica más baja, que afecta su respuesta inmune, predisponiendo la aparición de infecciones (Mitchell 2004).

Dentro de las características óptimas de mantenimiento, se ha reportado además, una humedad de 80 – 90% para serpientes tropicales (Mitchell 2004), es importante destacar que este parámetro no fue medido en este caso por lo que es difícil establecer si era óptima o no. Monitorear la humedad en los terrarios permite realizar correctivos en ellos para garantizar el porcentaje de humedad adecuado para cada especie.

El tamaño del terrario era apropiado en este paciente para la especie. Según Rossi (2006), el tamaño del terrario para serpientes del género *Elaphe* debe ser un acuario de 76,2 cm de largo x 30,48 cm de ancho y 30,48 cm de alto, lo que equivale a un acuario de 20 galones.

En cuanto al sustrato, la turba se considera ideal pues provee un ambiente más realista y provee posibilidades de escondate a la serpiente, en cambio las virutas disminuyen la humedad del ambiente y absorben la orina y desechos predisponiendo a contaminación por bacterias, por su

parte, la arena como substrato puede causar problemas de impactación gastrointestinal en estos animales (Mitchell 2004).

El material del terrario de este caso fue madera contrachapada, la cual puede dificultar su correcta desinfección, por lo tanto, se recomiendan materiales como vidrio, plástico y plexiglás (Rossi 2006). Este tipo de materiales no son abrasivos, ni absorbentes y permiten una fácil limpieza y desinfección (Rossi 2006). Adicionalmente, es necesario que el terrario cuente con una fuente de luz visible, una fuente de luz ultravioleta y una fuente de calor, que cumpla con los requisitos de la especie de reptil, así como con los ciclos de luz y de oscuridad. Todo lo anterior con el fin de favorecer los procesos fisiológicos y de comportamiento normales del animal, estimular y proteger la función del sistema inmune, mantener una función gastrointestinal normal, disminuir el estrés en el animal, y evitar la aparición de desórdenes relacionados con la enfermedad metabólica ósea (Brames 2007; Mitchell 2004; O'Malley 2005; Rossi 2006). Una fuente de luz ultravioleta B de 290 a 310 nm ha demostrado ser necesaria en los reptiles para estimular el paso de provitamina D₃ a previtamina D₃, la cual se isomerizará posteriormente en vitamina D₃, siendo ésta última esencial para la absorción de calcio en el intestino (Gehrmann 2006; Mitchell 2004). El terrario de este individuo contaba con bombillas para radiación ultravioleta B, calor y luz, sin embargo, se desconoce si el recambio de estas bombillas es frecuente o retardado.

En cuanto al procedimiento diagnóstico realizado en este caso, ha sido completo y acorde con lo descrito por Rivera (2008), Schildger y Häfeli (2013) y Stahl (2002).

Por su parte, la evaluación de los parámetros sanguíneos en serpientes cuenta

con limitaciones puesto que existe poca o nula disponibilidad de valores sanguíneos disponibles sobre la especie del presente reporte. Para el análisis sanguíneo de este caso, se utilizaron los valores de referencia del área de reptiles que la TiHo maneja para la especie *Elaphe obsoleta quadrivittata*, teniendo en cuenta que esta especie y *Coelognathus flavolineatus*, pertenecen a la misma familia (*Colubridae*) y anteriormente también al mismo género (*Elaphe*) (ITIS 2015; ADW 2015).

Así pues, en los resultados de bioquímica sanguínea los valores estuvieron dentro de los parámetros normales, excepto porque se encontró una hiperglicemia de 119 mg/dl. Según Stahl (2006a), el aumento de glucosa en sangre en reptiles, se debe más a cambios metabólicos, fisiológicos e influencias del ambiente o de la adaptación. Tales factores, pueden desencadenar stress, y por consiguiente hiperglicemia en reptiles, por la liberación de glucocorticoides y epinefrina.

En este sentido, también ha sido reportado que algunos reptiles pueden aumentar sus niveles de glucosa en la sangre durante la temporada reproductiva (Stahl 2006a). De forma similar, los reptiles podrían mantener una hiperglicemia durante muchos días después de la comida (Stahl 2006a). La diabetes mellitus no es común, y se podría pensar en ella solo con valores de glucosa persistentemente elevados en la sangre mayores a 300 mg/dl (Stahl 2006a).

El tratamiento de las distocias depende de la especie de reptil, del tipo de distocia que se presente (obstructiva o no obstructiva), y de su tiempo de duración. En las hembras que presenten ovoposición o parto incompleto, el tratamiento médico debe empezar en las 48 horas siguientes a la detección de tales anomalías. La hormona estimulante más utilizada y solo

recomendada en el caso de distocias no obstructivas es la oxitocina, y durante el tratamiento con esta hormona se debe mantener al reptil dentro de su zona de temperatura óptima. Los quelonios responden efectivamente al tratamiento con oxitocina (más del 90%), seguidos por los lagartos y en último lugar por los ofidios (solo el 50%) (DeNardo 2006; Gibbons *et al.* 2013; Millichamp *et al.* 1983; Stahl 2006b). Se han reportado en serpientes dosis de oxitocina de 2 - 10 UI/Kg IM, empezando con la más baja y aumentándola cada 4 a 6 horas con un total de 2 a 3 aplicaciones. Se deben evitar múltiples inyecciones en serpientes, ya que dependiendo del problema distócico se podría causar ruptura del oviducto (Barten 1985; Gibbons *et al.* 2013; Millichamp *et al.* 1983; Stahl 2006b).

En este caso, el uso de oxitocina no era recomendado, puesto que existía adherencia del huevo a la mucosa (DeNardo 2006; Stahl 2002; Stahl 2006b).

Un procedimiento terapéutico similar al efectuado en este caso, ha sido descrito por Stahl (2002). La punción cuidadosa del huevo a través de la cloaca podría tener menos riesgo de causar celomitis que la aspiración percutánea, aunque la elección entre uno y otro procedimiento dependerá también de la ubicación del huevo o de la cercanía a la cloaca (DeNardo 2006). En otros casos a diferencia de este, podrá ser indicada la extracción quirúrgica del huevo, como en los casos en que los huevos llevan retenidos más de una semana dentro de la hembra (Stahl 2002).

Conforme a lo descrito anteriormente, esta serpiente presentó una distocia no obstructiva, ya que hay particularidades del mantenimiento del animal que comprometen su bienestar, pudiendo destacar el material del terrario el cual es hecho

en madera, la ausencia de la medición de la humedad y la ausencia de suplemento alimenticio. Además, los resultados encontrados en el estudio microbiológico manifestaron presencia de *Salmonella* del grupo F-67 y *Escherichia coli*, así como un contenido leve de *Morganella morganii*, *Pseudomonas aeruginosa*, *Flavobacterium* y *Proteus*. Estos microorganismos pueden haber ocasionado la adherencia de la mucosa al huevo; su presencia es de tipo oportunista, provenientes del medio ambiente del animal o de su tracto gastrointestinal, pudieron exacerbarse con una inadecuada manipulación (masaje) por parte del dueño o por malas condiciones de higiene y de mantenimiento del terrario y del animal, llevándolo a estrés e inmunosupresión.

De acuerdo con Mitchell y Shane (2001) la *Salmonella* ha podido aislarse de reptiles en cautiverio y silvestres que aparentemente se encontraban sanos. .

Por su parte, Geue y Löschner (2002) encontraron 42 serovares de la especie *entérica*, en su mayoría a la subespecie I y IIIb, en 86 muestras de heces de reptiles de un total de 159; así mismo, no encontraron diferencias significativas en el estado de salud de los reptiles del grupo positivo a *Salmonella* y del grupo negativo a *Salmonella*. Factores estresantes como el transporte de los animales y la sobrepoblación, pueden llevar a aumentar la eliminación de *Salmonella* por parte de estos animales (Schumacher 2006). Entre tanto, condiciones óptimas de limpieza y mantenimiento favorecen la inmunidad y evitan la predisposición a infecciones por patógenos oportunistas.

Dentro de las causas de infección por *Salmonella* en reptiles, han sido reportadas infecciones por dietas contaminadas y condiciones de higiene deficientes (Mitchell y Shane 2001). La infección por

Salmonella en reptiles también se puede dar por contacto directo entre individuos sanos e infectados, asimismo, se ha demostrado que los huevos de reptiles pueden contaminarse con *Salmonella* en su paso por la cloaca (Ebani *et al.* 2005). En estudio realizado por Feeley y Treger (1969), fue descrito que en tortugas la *Salmonella* puede atravesar el huevo y contaminar su contenido. En este caso, no fue examinado el contenido del huevo de la serpiente aunque presentaba olor fétido.

Las subespecies de *Salmonella* más relacionadas con reptiles han sido la III (*arizonae*) y la IIIb (*diarizonae*) (Mitchell 2006), pudiendo estas, junto con otras subespecies, también afectar ocasionalmente a los humanos (Bemis *et al.* 2007; Hilbert *et al.* 2012), para este caso fue identificado el grupo pero no la subespecie.

En un estudio en reptiles realizado por Bemis *et al.* (2007), se describió que dentro de las especies de *Salmonella* identificadas, fue aislada *S. enterica* subespecie *arizonae* en infecciones extraintestinales. Aparentemente, esta podría ser de mayor patogenicidad en estos animales.

En serpientes, *Salmonella arizonae* ha estado involucrada en lesiones del tracto gastrointestinal, bazo, hígado, uréter, oviducto y raramente en lesiones del tracto respiratorio. Al parecer, forma parte de la flora normal del intestino de los reptiles, y cuando hay inmunosupresión esta bacteria puede causar infecciones en el organismo (Orós *et al.* 1996).

La *Escherichia coli* también aislada en este caso, hace parte de la flora bacteriana normal del tracto gastrointestinal en los reptiles (Rosenthal y Mader 2006). Ésta bacteria en localizaciones no entéricas se ha reportado como invasora oportunista, que puede afectar el tracto urinario y uterino en el caso de los mamíferos;

sus endotoxinas podrían producir daño endotelial y shock endotóxico (Quinn y Markey 2003).

Del mismo modo, *Pseudomonas aeruginosa*, *Proteus* spp. y *Morganella* spp., también aisladas en este caso, han sido asociados a patologías en reptiles (Hoppmann y Barron 2007; Rosenthal y Mader 2006). *Pseudomonas* spp., pueden hacer parte de la flora normal de la cavidad bucal y tracto gastrointestinal de los reptiles, por lo que son considerados agentes oportunistas (Rosenthal y Mader 2006). Asimismo, están reportadas infecciones de huevos, fetos o tracto uterino en serpientes asociadas a distocias, dentro de las cuales se incluyen *Salmonella arizonae*, *Monocercomonas* sp., *Aeromonas* sp., y *Pseudomonas* sp. (Lock 2000).

El tratamiento antibiótico para el presente caso fue efectuado a base de Enrofloxacin. El tratamiento con antibióticos contra *Salmonella* está indicado solo en los casos de infección sistémica en animales o en el caso de pacientes inmunosuprimidos (Van Duijkeren y Houwers 2000). Se recomienda tener en cuenta la gran capacidad de generar resistencia por parte de estos microorganismos, por lo tanto, es importante basar el tratamiento mediante evaluación de sensibilidad antimicrobiana, y otorgar el antibiótico a una dosis y tiempo de duración adecuado (Lahiri 2010; Mitchell y Shane 2001). La Enrofloxacin, la Nitrofurantoina, el Trimetoprim y el Cloranfenicol muestran altos porcentajes de sensibilidad antimicrobiana por aislamientos realizados de *Salmonella enterica* (Ebani *et al.* 2005). Las fluoroquinolonas, especialmente la Ciprofloxacina y la Enrofloxacin, son utilizados en reptiles con frecuencia debido a su amplio espectro y a su efectividad con bajas dosis (Rojas-Santos 2012).

El presente reporte atribuye que el tipo de distocia desarrollado en la serpiente *Coelognathus flavolineatus* fue de tipo no obstructivo. Posiblemente fueron varios los factores desencadenantes de la distocia, destacándose el inadecuado material del terrario, entre otros para los que no se suministró la información más a fondo o no fue registrada como en el caso de la humedad, la frecuencia de recambio de las fuentes de calor y de luz, la frecuencia de limpieza del terrario, la frecuencia de manipulación del animal y el origen de los alimentos. Las deficiencias en estos aspectos, alteran la fisiología normal de la especie en cautiverio lo que puede desencadenar en cuadros de inmunosupresión, baja tasas metabólicas, debilitamiento y predisposición a infecciones por patógenos oportunistas como *Salmonella* spp., *Escherichia coli*, *Pseudomonas* spp. y *Proteus*, entre otras patologías como las distocias. El tratamiento diagnóstico y terapéutico mostro ser efectivo para la corrección de la distocia, y puede ser utilizado en el caso de serpientes con patología similar. Por otro lado, teniendo en cuenta el potencial zoonótico en especial el de la *Salmonella* spp., se debe informar a las personas el riesgo y brindar medidas preventivas. En este sentido, es preciso que los veterinarios que trabajan con este tipo de animales deben fomentar su buena tenencia en cautiverio.

AGRADECIMIENTOS

Los autores agradecen al equipo médico del área de reptiles de la Clínica para Mamíferos Pequeños, Reptiles y Aves Ornamentales y Silvestres de la TiHo por compartir su experiencia, por su dedicación y paciencia, y muy especialmente al director de la clínica el Doctor Michael

Fehr, por su colaboración, interés y permiso para la publicación de este reporte de caso y las fotografías.

BIBLIOGRAFÍA

- [ADW] Animal Diversity Web [Internet]. 2015. Michigan: Museum of Zoology - University of Michigan; [Citado 6 jun. 2015]. <http://animaldiversity.ummz.umich.edu/>.
- Baker N, Lim KKP. 2012. Wild Animals of Singapore. A Photographic Guide to Mammals, Reptiles, Amphibians and Freshwater Fishes. Updated edition. Draco Publishing and Distribution Pte. Ltd. / Nature Society (Singapore).
- Barten SL. 1985. Oviductal Rupture in a Burmese Python (*Python-Molurus-Bivittatus*) Treated with Oxytocin for Egg Retention. *J. Zoo. Anim. Med.* 16(4): 141-143. Doi: 10.2307/20094771.
- Bemis DA, Grupka LM, Liamthong S, Folland DW, Sykes JM, Ramsay EC. 2007. Clonal relatedness of *Salmonella* isolates associated with invasive infections in captive and wild-caught rattlesnakes. *Vet. Microbiol.* 120(3-4): 300-307. Doi: 10.1016/j.vetmic.2006.10.028.
- Brames H. 2007. Aspects of light and reptilian immunity. Iguana: Conservation, Natural History, and Husbandry of Reptiles (International Reptile Conservation Foundation). 14(1): 19-23.
- Carpenter JW, editor. 2013. Exotic Animal Formulary. 4th ed. St. Louis (MI): Saunders Elsevier.
- DeNardo D. 2006. Dystocias. En: Mader DR, editor. Reptile Medicine and Surgery. 2nd ed. USA: Saunders Elsevier. p. 787-792.
- Ebani VV, Cerri D, Fratini F, Meille N, Valentini P, Andreani E. 2005. *Salmonella enterica* isolates from faeces of domestic reptiles and a study of their antimicrobial in vitro sensitivity. *Res. Vet. Sci.* 78: 117- 121. Doi: 10.1016/j.rvsc.2004.08.002.
- Feeley JC, Treger MD. 1969. Penetration of turtle eggs by *Salmonella braenderup*. *Public Health Rep.* 84(2): 156-158. Doi: 10.2307/4593527.
- Gehrmann WH. 2006. Artificial lighting. En: Mader DR. Reptile Medicine and Surgery. 2nd ed. USA: Elsevier Saunders. p. 1081-1084.

- Geue L, Löschner U. 2002. *Salmonella enterica* in reptiles of German and Austrian origin. Vet. Microbiol. 84(1-2): 79–91. Doi: 10.1016/S0378-1135(01)00437-0.
- Gibbons PM, Klaphake E, Carpenter JW. 2013. Reptiles. En: Carpenter JW, editore. Exotic Animal Formulary. 4th ed. St. Louis (MI): Saunders Elsevier. p. 84-182.
- Hilbert F, Smulders FJM, Chopra-Dewasthaly R, Paulsen P. 2012. *Salmonella* in the wildlife-human interface. Food Res. Int. 45(2): 603–608. Doi: 10.1016/j.foodres.2011.08.015.
- Hoppmann E, Barron HW. 2007. Dermatology in reptiles. Journal of Exotic Pet Medicine. 16(4): 210–224. Doi: 10.1053/j.jepm.2007.10.001.
- [ITIS] Integrated Taxonomic Information System [Internet]. 2015. Reston (VA): Integrated Taxonomic Information System on-line database; [citado 6 jun. 2015]. Disponible en: <http://www.itis.gov/>.
- Grismer L, Chan-Ard T. 2012. *Coelognathus flavolineatus*. The IUCN Red List of Threatened Species 2012 [Internet]. [Citado 7 jun. 2015]. Disponible en: <http://www.iucnredlist.org/details/192199/0>.
- Lahiri A, Lahiri A, Iyer N, Das P, Chakravorty D. 2010. Visiting the cell biology of *Salmonella* infection. Microbes Infect. 12(11): 809–818. Doi: 10.1016/j.micinf.2010.05.010.
- Lock BA. 2000. Reproductive surgery in reptiles. Vet. Clin. Exot. Anim. 3(3): 733–752.
- Mitchell MA. 2004. Snake care and husbandry. Vet. Clin. Exot. Anim. 7(2): 421–446.
- Mitchell MA. 2006. Salmonella: Diagnostic methods for reptiles. En: Mader DR, editor. Reptile Medicine and Surgery. 2nd ed. USA: Elsevier Saunders. p. 900-905.
- Mitchell MA, Shane SM. 2001. *Salmonella* in Reptiles. J. Exot. Pet Med. 10(1): 25–35. Doi: <http://dx.doi.org/10.1053/saep.2001.19798>.
- Mitchell MA. 2009. Snakes. En: Mitchell MA, Tully TN, editores. 2009. Manual of Exotic Pet Practice. St. Louis (MI): Elsevier Saunders. p. 136-163.
- Millichamp NJ, Lawrence K, Jacobson ER, Jackson OF, Bell DA. 1983. Egg retention in snakes. Journal of the American Veterinary Medical Association. 183(11): 1213–1218.
- O'Malley B. 2005. General anatomy and physiology of reptiles. En: O'Malley B, editor. Clinical Anatomy and Physiology of Exotic Species: Structure and Function of Mammals, Birds, Reptiles and Amphibians. 1^o ed. London (UK): Elsevier Saunders. p. 17-39.
- Orós J, Rodríguez JL, Herráez P, Santana P, Fernández A. 1996. Respiratory and digestive lesions caused by *Salmonella arizonae* in two snakes. J. Comp. Pathol. 115(2): 185–189. Doi: 10.1016/S0021-9975(96)80040-5.
- Quinn PJ, Markey BK. 2003. Concise Review of Veterinary Microbiology. 1st ed. Singapore: Blackwell Publishing.
- Ramsay EC, Dotson TK. 1995. Tissue and serum enzyme activities in the yellow rat snake (*Elaphe obsoleta quadrivittata*). Am. J. Vet. Res. 56: 423–428.
- Rivera S. 2008. Health assesmet of the reptilian reproductive tract. J. Exot. Pet Med. 17(4): 259–266. Doi: 10.1053/j.jepm.2008.07.003.
- Rojas-Santos L. 2012. Apuntes sobre el abordamiento terapéutico antimicrobiano en reptiles. Mem. Conf. Interna Med. Aprovech. Fauna Silv. Exót. Conv. 8(2): 5–9.
- Rosenthal K, Mader D. 2006. Microbiology: Fungal and bacterial diseases of reptiles. Bacterial diseases. En: Mader DR, editor. Reptile Medicine and Surgery. 2nd ed. USA: Elsevier Saunders. p. 227-238.
- Rossi JV. 2006. General husbandry and management. Section II biology and husbandry. En: Mader DR, editor. Reptile Medicine and Surgery. 2nd ed. USA: Elsevier Saunders. p. 25 - 41.
- Schildger BJ, Häfeli W. 2013. Chirurgische Therapie der Dystokie bei Reptilien. Tierärztliche Praxis. 31: 41–48.
- Schumacher J. 2006. Selected infectious diseases of wild reptiles and amphibians. J. Exot. Pet Med. 15(1): 18–24. Doi: 10.1053/j.jepm.2005.11.004.
- SIFIN. 2008. Product list 2009 [Internet]. Berlín: Institut für Immunpräparate und Nährmedien GmbH Berlin; [citado 6 jun. 2015]. Disponible en: <http://www.acefesa.es/micro/sifin.pdf>.
- Stahl SJ. 2002. Veterinary management of snake reproduction. Vet. Clin. Exot. Anim. 5(3): 615–636. Doi: 10.1016/S1094-9194(02)00017-8.

- Stahl SJ. 2006a. Hyperglycemia in reptiles. En: Mader DR, editor. Reptile Medicine and Surgery. 2nd ed. USA: Elsevier Saunders. p. 822-830.
- Stahl S. 2006b. Reptile obstetrics. En: The North American Veterinary Conference. Vol. 20; 2006 jan 7 – 11; Orlando (FL): NAVC. p. 1680–1683.
- Sykes JM. 2010. Updates and practical approaches to reproductive disorders in reptiles. Vet. Clin. Exot. Anim. 13(3): 349–373. Doi: 10.1016/j.cvex.2010.05.013.
- Van Duijkeren E, Houwers DJ. 2000. A critical assessment of antimicrobial treatment in uncomplicated *Salmonella* enteritis. Vet Microbiol. 73(1): 61–73. Doi: 10.1016/S0378-1135(00)00156-5.

Article citation:

Estrada DM, Mathes K, Martínez PP. 2015. Distocia en una serpiente ratonera amarilla (*Coelognathus flavolineatus*, Schlegel 1837) - Reporte de caso [Dystocia in a yellow-striped ratsnake (*Coelognathus flavolineatus*, Schlegel 1837) – Case report]. 62(3): 75-92. Doi: <http://dx.doi.org/10.15446/rfmvz.v62n3.54943>.