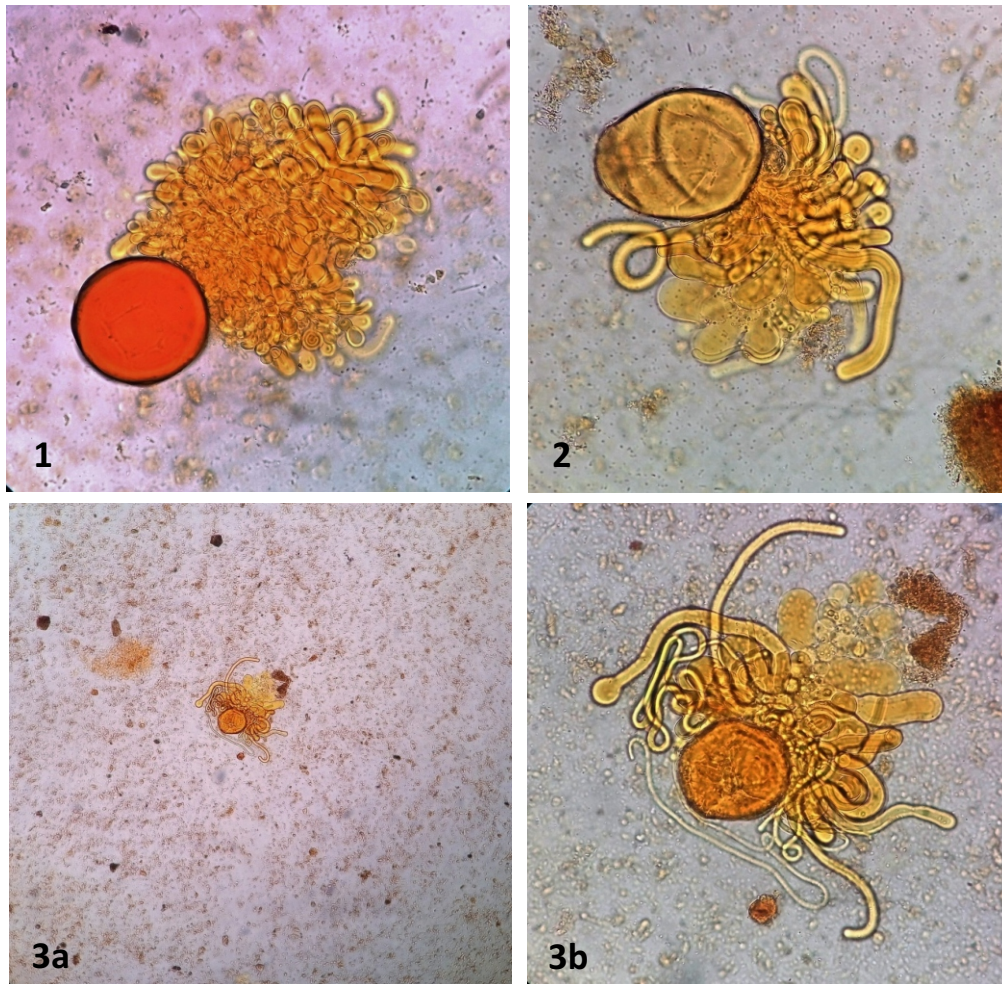


Urbanorum spp. en Hospital Regional Lambayeque

Arriaga-Deza Emma Vanesa^{1,2,a}, Iglesias-Osores Sebastian A.^{3,b}

Urbanorum spp. es un parásito intestinal con una estructura hialina redondeada de color amarillo; posee una doble membrana y poros por donde emergen los pseudópodos. Su tamaño oscila entre las 30 – 80 micras por lo cual es protozooario relativamente grande⁽¹⁾. La literatura muestra su presencia en Colombia y Perú⁽²⁾. Se requiere mayor investigación, en referencia a su morfología, fisiología, ciclo biológico y epidemiología para ratificar su ubicación taxonómica.



¹ Universidad San Martín de Porres, Filial- Norte. Chiclayo-Perú.

² Laboratorio de investigación Hospital Regional Lambayeque. Chiclayo-Perú.

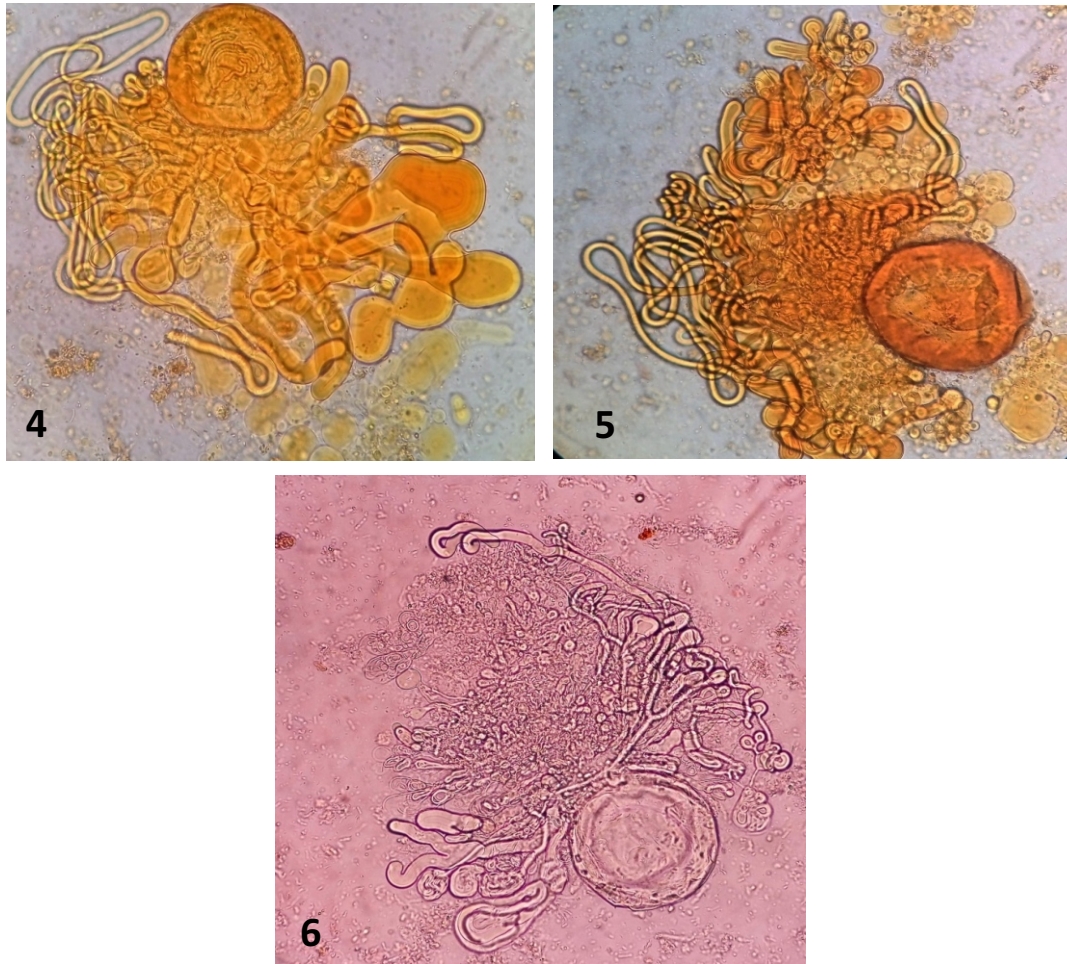
³ Universidad Nacional Pedro Ruiz Gallo. Lambayeque-Perú.

^a Licenciada en Biología Microbiología y Parasitología.

^b Bachiller en Biología.

Correspondencia: Sebastian A. Iglesias Osores

Correo: siglesias@unprg.edu.pe



Urbanorum spp. en muestras de materia fecal de pacientes admitidos en el Hospital Regional Lambayeque: **1,2,3b,4,5**) *Urbanorum spp.* en lugol 40x de forma redondeada con pseudópodos; **3a**) *Urbanorum spp.* en lugol 10x; **6**) *Urbanorum spp.* en SSF 40x con pseudópodos.

REFERENCIAS BIBLIOGRÁFICAS:

1. Abarca C, Córdova D, Jaramillo J, Oyagata J TJ. *Urbanorum spp* de Parásito intestinal. Santander: Cátedra Libre UIS. <https://prezi.com/wfrtxkhkdrwn/urbanorum-spp/>. Published 2015. Accessed November 7, 2016.
2. Mirano Villafuerte RI, Zapata Collado LA, Náquira Velarde C. *Urbanorum spp.* en el Perú. *Rev Peru Med Exp Salud Pública*. 2016;33(3):593-5. doi:10.17843/rpmesp.2016.333.2351. Accessed November 7, 2016.