

PACIENTE CON HIPERTENSIÓN Y CONVULSIONES

Dra. Tania Díaz Díaz¹ / Dr. Franz Marcelo Fernández Rodríguez² / Dr. Jorge Ruiz Criado²

1 Residente Medicina Familiar y Comunitaria. Hospital Obispo Polanco. Teruel

2 Servicio de Nefrología. Hospital Obispo Polanco. Teruel.

RESUMEN

Los feocromocitomas son tumores neuroendocrinos raros con una presentación clínica muy variable, pero más comúnmente presentan episodios de cefaleas, sudoración, palpitaciones e hipertensión. Las complicaciones cardiovasculares graves y potencialmente letales de estos tumores se deben a los potentes efectos de las catecolaminas secretadas. Las pruebas bioquímicas para el feocromocitoma están indicadas no sólo en pacientes sintomáticos, sino también en pacientes con incidentalomas adrenales o predisposiciones genéticas identificadas. El TC o la gammagrafía se utilizan para localizar tumores bioquímicamente probados y el tratamiento de elección es la cirugía laparoscópica. Si la extirpación del feocromocitoma es correcta, el pronóstico es excelente.

PALABRAS CLAVE

Feocromocitoma, convulsiones, hipertensión arterial

ABSTRACT

Phaeochromocytomas are rare neuroendocrine tumours with a highly variable clinical presentation but most commonly presenting with episodes of headaches, sweating, palpitations, and hypertension. The serious and potentially lethal cardiovascular complications of these tumours are due to the potent effects of secreted catecholamines. Biochemical testing for phaeochromocytoma is indicated not only in symptomatic patients, but also in patients with adrenal incidentalomas or identified genetic predispositions. TC or gammagraphy are used to localise biochemically proven tumours and the treatment of choice is laparoscopic surgery. If removal of phaeochromocytoma is timely, prognosis is excellent.

KEY WORDS

Pheochromocytoma, convulsions, arterial hypertension

CASO CLÍNICO

Varón de 44 años, fumador, con antecedentes de dislipemia y esteatosis hepática. Acude al servicio de urgencias por cuadro de rigidez generalizada, disminución del nivel de consciencia y periodo postictal, asociado a temblores de varios minutos. No presenta mordedura de lengua ni relajación de esfínteres. Antecedente de episodios similares al actual. A su llegada presenta las siguientes constantes vitales: tensión arterial 148/106 mmHg, frecuencia cardíaca 86 lpm, temperatura 37,2 °C, saturación de O₂ 99% (gafas nasales), glucemia 126 mg/dL. A la exploración se encontraba consciente, orientado, eupneico, normohidratado y normocoloreado. La auscultación cardíaca era rítmica y sin soplos y

con normoventilación. El abdomen y la exploración neurológica era anodina. En cuanto a las pruebas complementarias se realiza analítica completa sin hallazgos patológicos, electrocardiograma con ritmo sinusal a 76 lpm y patrón rsr' y sin signos isquémicos agudos, radiografía de tórax con normalidad de la misma y un TC cerebral sin contraste sin observarse hallazgos topográficos de patología intracranial aguda. Ante la sospecha de crisis epiléptica se ingresa en el servicio de neurología. Durante el ingreso mantiene cifras de tensión arterial entorno 120-140/70-80 mmHg y se realiza resonancia magnética cerebral y de peñascos sin hallazgos significativos, estudio del metabolismo del cobre y ceruloplasmina normal y de trombofilias con una

hiperhomocistinemia leve y anticoagulante lúpico positivo. También se realiza electroencefalograma con actividad de fondo bien organizada, sin signos de valor patológico. Se diagnostica de crisis comicial generalizada, tónica vs secundariamente generalizada y se inicia tratamiento con levetiracetam y flunarizina.

Cuatro meses después sufre nuevo episodio similar al anterior, asociado a tensión arterial 170/116 por lo que se aumenta fármacos antiépilépticos, se pauta nicardipino y remiten a nefrología. Reinterrogando al paciente comenta que de forma ocasional presenta cefalea y en otras ocasiones diaforesis, asociadas a cifras de tensión arterial elevadas. Niega consumo fármacos hipertensiógenos. Durante el estudio se realiza AMPA con tensiones de 135-150/85-110 y un MAPA (sin fármacos) donde se obtiene una TASx: 158 (134-183), TADx: 111 (89-137), FC: 96 (64-135). Patrón Non Dipper, por lo que se confirma hipertensión arterial grado 2-3 de reciente inicio. Y, ante la sospecha de hipertensión arterial secundaria se pauta doxazosina y diltiazem y se realiza el estudio de secundarismos. Se realiza nueva analítica donde la función renal, tiroidea, iones y gasometría venosa son normales. No hay proteinuria y el sedimento es anodino. El ecocardiograma es normal. En la ecografía abdominal no se observa asimetría renal y en los huecos suprarrenales no se detecta hallazgos patológicos. En el fondo de ojo se aprecia una retinopatía hipertensiva grado II. En cuanto al estudio hormonal, la aldosterona plasmática y actividad renina plasmática basal son normales. En la orina de 24 horas el ácido homovalínico, dopamina, epinefrina, norepinefrina y ácido 5-OH-indol-acético son normales mientras que las metanefrinas, normetanefrinas y ácido vanilmandélico son positivas. Nos encontramos por tanto, ante un feocromocitoma clínico y bioquímico. Para su localización se realiza TC abomino-pélvico donde se observa una masa suprarrenal izquierda, bien delimitada, compatible con feocromocitoma (Fig. 1) y en la gammagrafía suprarrenal medular $^{123}\text{-MIBG}$, una lesión captadora en suprarrenal izquierda (Fig. 2). Ante los hallazgos se realiza suprarrenalectomía izquierda confirmándose el diagnóstico en la anatomía patológica. Desde entonces, el paciente se mantiene asintomático sin medicación antihipertensiva, con cifras de tensión arterial dentro de la normalidad y suspensión de antiépilépticos.

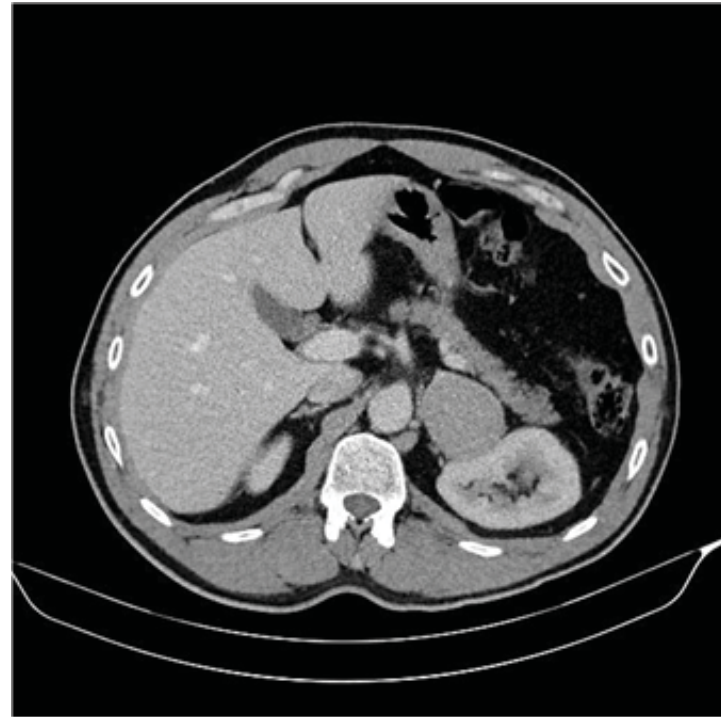


Fig. 1.

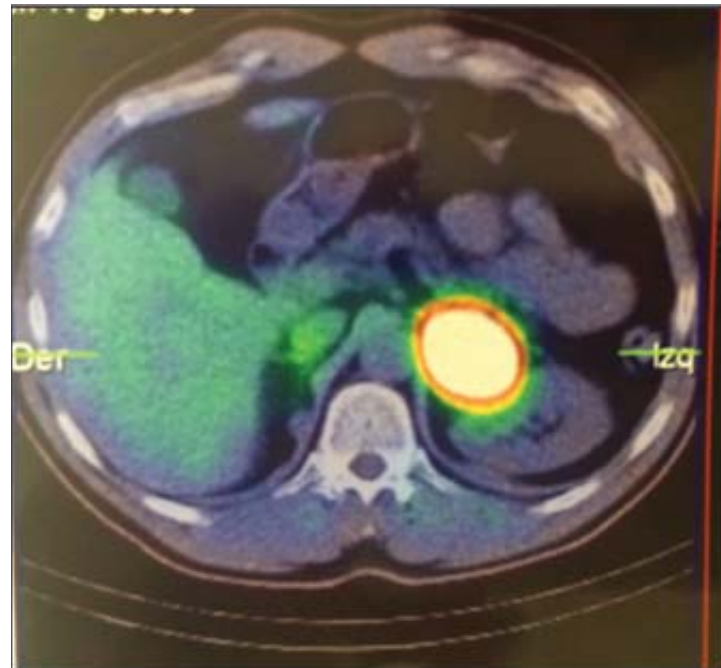


Fig. 2.

COMENTARIO

El feocromocitoma es un tumor secretor de catecolaminas, cuyo origen está en las células cromafines de la médula suprarrenal o ganglios simpáticos (denominados también paragangliomas). Hay que tener en cuenta que se asocian a otros tumores, pueden malignizarse, y requieren pruebas genéticas, que ayudan a conocer su evo-

lución y pronóstico. La prevalencia de este tipo de tumores es baja, pues afecta a un 0,2–0,4% de la población hipertensa¹.

Tradicionalmente, los feocromocitomas se consideraban el tumor de la regla del 10% (10% bilateral, 10% extraadrenal, el 10% familiar, 10% maligno). Pero con los avances en el diagnóstico y la genética, han sido numerosos los estudios que han demostrado lo erróneo de esta norma. La prevalencia de los tumores suprarrenales bilaterales es superior al 10% en algunos síndromes familiares, tales como MEN-II y síndrome de von Hippel-Lindau. La prevalencia de los tumores suprarrenales extraadrenales puede llegar al 20%² y hasta un cuarto o más son hereditarios. Y, por último, aunque las metástasis podrían ser raras para feocromocitomas suprarrenales (hasta 5%), la prevalencia de la enfermedad maligna es de aproximadamente 33% para feocromocitomas extraadrenales e incluso mayor en los pacientes con mutaciones específicas tales como los que causan algunas formas de paragangliomas familiares^{2,3}.

La mayor incidencia de feocromocitomas se da sobre los 30-50 años, con una incidencia de extraadrenales del 23%, siendo estas formas más frecuentes en los pacientes más jóvenes⁴. Así mismo, otros estudios han demostrado que la incidencia de las forma familiares tampoco siguen la regla del 10% siendo en el MEN-II la incidencia de feocromocitoma del 10-30%, en el VHL alrededor del 10-20% y más raro en la neurofibromatosis de von Recklinghausen, del <5%.

Al Feocromocitoma se conoce a menudo como el gran imitador. Los signos y síntomas que dominan el cuadro son: hipertensión, taquicardia, cefalea, palpitaciones, sudoración, palidez, crisis de ansiedad. Otros menos comunes: náuseas, fiebre y enrojecimiento^{5,6}. La hipertensión es a menudo paroxística, en algunos pacientes se producen en el fondo de una hipertensión sostenida, mientras que otros pueden tener presión arterial normal entre los paroxismos. Los episodios de hipertensión pueden ser graves y provocar emergencias hipertensivas. La presión arterial también puede ser consistentemente normal, especialmente en pacientes con incidentalomas suprarrenales, en los evaluados por un síndrome familiar identificados, o en aquellos con tumores muy pequeños.

A todos los pacientes con sospecha clínica de feocromocitoma es necesario la realización de pruebas bioquímicas en donde se observen un aumento de catecolaminas o sus metabolitos (metanefrina, normetanefrina y ácido vanilmandélico) en orina o metanefrinas fraccionadas en plasma. Ésta es la prueba de elección para el diagnóstico de feocromocitoma por su alta sensibilidad (98%) y especificidad (98%) considerándose positiva cuando los niveles están elevados dos veces sobre los valores normales¹. Una determinación negativa no excluye la presencia de un feocromocitoma, sobre todo si la forma de presentación es en crisis, requiriéndose en este caso la repetición de la toma de muestras coincidiendo con ellas¹. En raras ocasiones es necesario recurrir a pruebas de estimulación o supresión de las catecolaminas o la toma de muestras a distintos niveles de toda la vena cava para determinación de catecolaminas.

Tras las determinaciones bioquímicas en las que se detectan valores elevados de catecolaminas y/o metanefrinas, debe localizarse la masa tumoral. La mayoría de los tumores (95%) se localizan dentro del abdomen. Las ubicaciones extraadrenales más comunes son las zonas superior e inferior paraortica (75% de los tumores extraadrenales), la vejiga (10%), el tórax (10%), y la cabeza, el cuello y pelvis (5%)³. Para ello tenemos la ecografía abdominal, prueba muy útil para el despistaje inicial, ya que puede localizar fácil y rápidamente tumores de localización suprarrenal o cercana a ellas (95% de los tumores). Para confirmar más precisamente el hallazgo, o en localizaciones extraadrenales debemos recurrir a otras pruebas de imagen. La TC o RM de tórax, abdomen y pelvis es la exploración más ampliamente aceptada y utilizada para la localización del feocromocitoma. La TC permite detectar tumores de 1 cm en glándulas suprarrenales, y de 2 cm o más en otras localizaciones. La RM permite diferenciar feocromocitomas de otras masas y su uso es imprescindible en tumores de tamaño más pequeño, en pacientes con antecedentes de alergia al yodo, o en embarazo. Otras pruebas diagnósticas son: gammagrafía con ¹³¹I-MIBG; que debe indicarse ante la ausencia de localización de masa tumoral con la TAC o la RM y la tomografía por emisión de positrones fundamentalmente en la detección de feocromocitomas múltiples malignos¹.

En cuanto al tratamiento de elección es la resección quirúrgica de la masa tumoral. Previamente, el paciente debe recibir tratamiento farmacológico no solo para controlar la hipertensión arterial, incluida la prevención de las crisis intraoperatorias, sino también para repleccionar volemia. El tratamiento médico, indicado en todo preoperatorio, al menos desde una semana antes de la resección quirúrgica, y si hay contraindicación para la cirugía se realiza con fenoxibenzamina, de elección para el control del paciente antes de la exéresis del tumor. Posteriormente, betabloqueantes, siempre después de haberse conseguido el bloqueo α , de lo contrario podría producirse una mayor elevación de las cifras de presión arterial. Los antagonistas del calcio son fármacos de segunda línea para el tratamiento de la hipertensión arterial en aquellos pacientes no controlados con los fármacos anteriores.

El pronóstico a largo plazo de los pacientes después de la resección de un feocromocitoma esporádico solitario es excelente, aunque la hipertensión podría persistir después de la cirugía en casi el 50% de los pacientes⁷. Las recurrencias

suelen ser más frecuentes en los pacientes con enfermedad extraadrenal (33%) que en aquellos con enfermedad suprarrenal (14%), y con mayor frecuencia en la población familiar (33%) que en la población no familiar (13%)⁸. Cuando se confirma la enfermedad maligna, el curso clínico natural es muy variable, siendo las tasas de supervivencia a 5 años del 50%⁹.

CONCLUSIONES

La mayoría de los tumores secretores de catecolaminas son esporádicos. Sin embargo, aproximadamente el 30% de los pacientes tienen la enfermedad como parte de un trastorno familiar. En estos pacientes, los tumores secretores de catecolaminas suelen ser feocromocitomas suprarrenales bilaterales o paragangliomas. Los síntomas están presentes en aproximadamente el 50% de los pacientes, y cuando están presentes, por lo general son paroxísticos. Para detectar posibles feocromocitomas esporádicos es necesario el estudio de muchos paciente, mientras que pocos serán diagnosticados.

BIBLIOGRAFÍA

1. Fecha actualización: 13/02/16 doi: 10.3265/Nefrologia.2010.pub1.ed80.chapter2801
2. Whalen RK, Althausen AF, Daniels GH. Extra-adrenal pheochromocytoma. *J Urol* 1992; 147: 1–10.
3. O'Riordain DS, Young WF Jr, Grant CS, Carney JA, van Heerden JA. Clinical spectrum and outcome of functional extraadrenal paraganglioma. *World J Surg* 1996; 20: 916–21.
4. *Endocrine Reviews*, August 2003, 24(4):539–553
5. Manger WM, Gifford RW. *Clinical and experimental pheochromocytoma*. seconded. Cambridge: Blackwell Sciences, 1996.
6. Werbel SS, Ober KP. Pheochromocytoma. Update on diagnosis, localization, and management. *Med Clin North Am* 1995; 79: 131–53.
7. Plouin PF, Chatellier G, Fofol I, Corvol P. Tumor recurrence and hypertension persistence after successful pheochromocytoma operation. *Hypertension* 1997; 29: 1133–39.
8. Brunt LM, Lairmore TC, Doherty GM, Quasebarth MA, DeBenedetti M, Moley JF. Adrenalectomy for familial pheochromocytoma in the laparoscopic era. *Ann Surg* 2002; 235: 713–20.
9. Eisenhofer G, Bornstein SR, Brouwers FM, et al. Malignant pheochromocytoma: current status and initiatives for future progress. *Endocr Relat Cancer* 2004; 11: 423–36.