



**Rehabilitación estética y funcional con una prótesis parcial fija en la dentición primaria: reporte de caso**

**Aesthetic and functional rehabilitation with a fixed prosthetic denture in the primary dentition: A case report**

**Reabilitação estética e funcional com uma prótese parcial fixa na dentição primária: Relato de caso**

Miryam Jacqueline Portilla Kirby <sup>1</sup>, María Del Carmen Pariona Minaya <sup>2</sup>

**RECIBIDO:** 04/feb/2017 **CORREGIDO:** 05/mar/2017 **APROBADO:** 13/jul/2017

- 1 Alumna de Quinto Año de la Facultad de Odontología de la Universidad Católica de Cuenca Cuenca-Ecuador.
- 2 Especialista en Odontopediatria, Docente de la Facultad de Odontologia de la Universidad Católica de Cuenca. Cuenca-Ecuador.

## RESUMEN

La caries de infancia temprana (CIT) es una enfermedad de etiología multifactorial que afecta al ser humano en fase preescolar, en un nivel más agresivo se presenta como caries severa en la infancia (CSI) y tiene inicio en los incisivos primarios superiores. Paciente, 4 años de edad de sexo femenino, al examen clínico presenta múltiples lesiones de caries, con diagnóstico de necrosis pulpar y fistulas en los incisivos centrales superiores primarios que fueron extraídos, lesiones de caries en los incisivos laterales superiores sin compromiso pulpar que fueron utilizados como pilares para la prótesis, el tratamiento indicado fue la construcción y cementación de una prótesis fija de sistema tubo-barra, llamada prótesis Denari, creada por el Dr. Walter Denari (UNISANTA- Brasil), la cual presenta como características principales: permite el crecimiento transversal del maxilar superior, es fijo con el objetivo de evitar pérdidas por parte del niño, recupera la función y la sonrisa perdida. Se realiza un desgaste mínimo de los pilares dentales y es una alternativa de tratamiento que evita alteraciones en el habla, degluciones atípicas y restablece la armonía de la sonrisa de forma simple y eficiente en el paciente.

**Palabras clave:** Dentadura Parcial Fija; Preescolar; Estética Dental; Diente primario.

## ABSTRACT

Early Childhood Caries (ECC) is a disease of multifactorial etiology that affects the human being in the preschool stage, in a more aggressive level presents as severe caries in childhood (S-ECC) and has onset in the upper primary incisors. Patient, 4 years old female, on clinical examination presented multiple caries lesions, with diagnosis of pulp necrosis and fistulas in the primary upper incisors that were extracted, caries lesions on the upper lateral incisors without pulp involvement that were used as the pillars for the prosthesis, the treatment indicated was the construction and cementation of a fixed prosthesis of a tube-bar system, called Denari prosthesis, created by Dr. Walter Denari (UNISANTA- Brasil), which presents as main characteristics: Transversal growth of the upper jaw, it is fixed with the aim of avoiding losses on the part of the child, regain function and smile lost. It's a minimal wear of dental pillars and is an alternative treatment that avoids alterations in speech, atypical swallows and restores the harmony of simple and efficient smile way in the patient.

**Keywords:** Denture, Partial, Fixed; Preschool; Dental Aesthetics; Tooth Deciduous.

## RESUMO

Cárie precoce na infância (CPI) é uma doença de etiologia multifatorial que afeta os seres humanos em fase pré-escolar, um nível mais agressivo é apresentado como Cárie Severa na infância (CSI) e tem início nos incisivos primários superiores. Paciente, do sexo feminino de 4 anos de idade, ao exame clínico apresenta múltiplas lesões de cárie, com diagnóstico de necrose pulpar e fistulas nos incisivos centrais superiores primários que foram extraídos, lesões de cárie nos incisivos laterais superiores sem envolvimento pulpar que foram utilizados como pilares protéticos, o tratamento indicado foi a construção e cimentação de uma prótese fixa de sistema tubo-barra, chamada próteses Denari, criado pelo Dr. Walter Denari (UNISANTA- Brasil), o qual apresenta as seguintes características principais: permite crescimento transversal da maxila, é fixo com o objetivo de evitar perdas pela criança, recupera a função e o sorriso perdido. Realiza-se um desgaste mínimo dos pilares dentários e é um tratamento alternativo que evita alterações na fala, deglutição atípica e restabelece a harmonia do sorriso de forma simples e eficiente no paciente.

**Palavras-chave:** Prótese Parcial Fixa; Pré-Escolar; Estética Dentária; Dente Decíduo.

## INTRODUCCIÓN

La pérdida prematura de los dientes primarios por Caries de Infancia Temprana (CIT) es un problema de salud pública, producido por muchos factores etiológicos desde el desconocimiento de los padres con respecto al cepillado dental y control de hábitos alimentarios, hasta problemas sistémicos que sufre el paciente pediátrico, afectando a un sector de la población vulnerable<sup>1</sup>.

Esta ausencia de piezas dentales trae consigo alteraciones de orden psicológico, fisiológico, nutricional. El niño con ausencia de piezas dentales por caries clínicamente es un niño tímido, aparentemente triste que no sonríe resultando en un posible trauma psicológico<sup>2</sup>. La caries dental produce un impacto negativo en la calidad de vida de los niños produciendo: dolor, dificultad para masticar, disminución del apetito, pérdida de peso, dificultad para dormir, alteración en el comportamiento (irritabilidad y baja autoestima) y disminución en el rendimiento escolar<sup>3,4</sup>. En casos más severos, esta enfermedad puede no sólo influir negativamente en el paciente afectado, sino también interferir en sus actividades diarias y de las personas a su alrededor. Sin embargo, estudios recientes muestran que el tratamiento dental en niños sanos y con discapacidad mejora considerablemente su calidad de vida<sup>5</sup>.

El perder los dientes deciduos anteriores no conlleva a una reducción del espacio dejado, al menos no se pierde significativamente, pero a pesar del mínimo espacio perdido, existen otras alteraciones que se presentarán por falta de estas piezas, como la instauración de hábitos perniciosos y posibles mal posiciones de las piezas sucesoras<sup>6</sup>.

La ausencia de los dientes deciduos anteriores obstaculizará el normal desarrollo de la fonación de ciertas palabras con una inapropiada pronunciación de ciertas vocales como la “s”, “z” y la “t”, pero ciertos autores refieren que la ausencia de estas piezas no modifican el vocabulario del paciente<sup>7,8</sup>. Algunos autores refieren que los problemas de pronunciación son poco comunes en los niños de 4 años y si ocurren son reversibles<sup>9</sup>.

## INTRODUCTION

The premature loss of primary teeth due to Early Childhood Caries (CIT) is a public health problem caused by many etiological factors from parents' ignorance regarding tooth brushing and control of eating habits to systemic problems that the pediatric patient suffers, affecting a vulnerable<sup>1</sup> sector of the population.

This absence of dental pieces entails alterations of psychological, physiological and nutritional order. The child with absence of dental pieces due to caries is clinically a shy child, apparently sad who does not smile resulting in a possible psychological<sup>2</sup> trauma. Dental caries has a negative impact on the quality of life of children producing: pain, difficulty for chewing, decreased appetite, weight loss, difficulty sleeping, behavioral alterations (irritability and low self-esteem) and decreased performance in school.<sup>3,4</sup> In more severe cases, this disease can not only negatively influence the affected patient, but also interfere with their daily activities and the people around them. However, recent studies show that dental treatment in healthy and disabled children significantly improves their quality of life.<sup>5</sup>

The loss of anterior deciduous teeth does not lead to a reduction of the space lost, at least not significantly lost, but despite the minimum space lost, there are other alterations that will be presented for lack of these pieces, such as the introduction of pernicious habits and possible bad positions of the successors pieces.<sup>6</sup>

The absence of anterior deciduous teeth will hinder the normal development of the phonation of certain words with an inappropriate pronunciation of certain vowels such as “s”, “z” and “t”, but certain authors refer that the absence of these pieces modifies the patient's vocabulary.<sup>7,8</sup> Some authors report that pronunciation problems are uncommon in 4-years-old children and if they occur, they are reversible.<sup>9</sup>

La restauración de la estética y funcionalidad es un desafío tanto para el paciente pediátrico como para el operador, es necesario que el odontólogo aplique técnicas de manejo del conducta por ser casos de niños donde el nivel de comprensión es menor, la amplitud bucal es mínima, el tiempo de trabajo es limitado y la variedad de materiales para la restauración son escasos, también es necesario conocer el nivel cultural y económico de los familiares para poder adaptar un buen plan de tratamiento<sup>10</sup>.

Hasta la fecha se han adaptado diferentes estructuras y modelos, algunos fijos otros removibles, algunos autores refieren que los aparatos removibles a pesar de ser los más construidos tienen limitaciones con respecto a la tolerancia por pacientes de edades tempranas y porque algunos no acompañan el crecimiento transversal del maxilar superior<sup>11</sup>. En esos casos el uso de un aparato protético fijo es la mejor opción por ser menos incómodos para el paciente y menos pernicioso para los tejidos orales y adecuados por largos periodos de tiempo<sup>12</sup>.

### REPORTE DEL CASO

Paciente de 4 años de edad, sexo femenino, con aparente buen estado de salud, procedente de la Ciudad De Cuenca- Ecuador. Acude a la Clínica Odontológica de la Universidad Católica De Cuenca, acompañada por la madre cuya preocupación es la estética de la sonrisa de su hija y el posible problema emocional que la niña pueda presentar al no tener los dientes superiores anteriores.

Después de firmar el consentimiento informado, la madre de la paciente respondió a la ficha de anamnesis, se realizó el examen clínico, notamos una paciente tímida que no sonreía y poco colaboradora según la escala de Franckl<sup>13</sup> tipo 2, intraoralmente observamos lesiones de caries activas e inactivas, tanto en dientes anteriores como posteriores, con compromiso pulpar y presencia de fistula en los incisivos centrales superiores, inflamación gingival localizada en el sector anterior y posterior de la arcada superior, acompañada de acumulación de placa blanda en la super-

The restoration of aesthetics and functionality is a challenge for both the pediatric patient and the operator. It is necessary for the odontologist to apply behavior management techniques due to being children cases in which the comprehension level is lower, the buccal range is minimal, the working time is limited and the variety of materials for the restoration are scarce. It is also necessary to know the cultural and economic level of the family in order to be able to adapt a good treatment plan.<sup>10</sup>

So far, different structures and models have been adapted, some are set and others are removable. Some authors report that removable devices, despite being the most constructed ones, have limitations with regards to tolerance for patients of early ages and because some do not accompany the transversal growth of the upper maxilla.<sup>11</sup> In such cases, the use of a fixed prosthetic device is the best option as it is less uncomfortable for the patient and less harmful to oral tissues and suitable for long periods of time.<sup>12</sup>

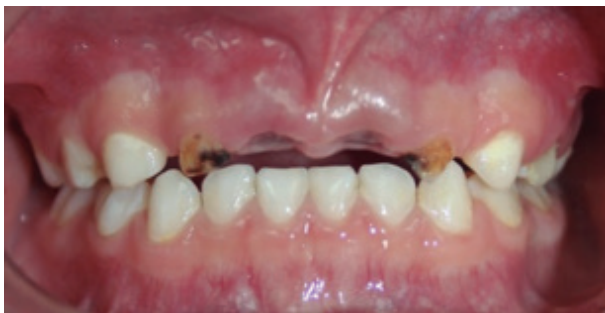### CASE REPORT

Patient 4 years old, female, with apparently good health, from the City of Cuenca - Ecuador, attends the Odontological Clinic of the Catholic University of Cuenca (Universidad Católica de Cuenca) accompanied by the mother whose concern is the aesthetics of the smile of her daughter and the possible emotional problem that the girl may present when she does not have the anterior upper teeth.

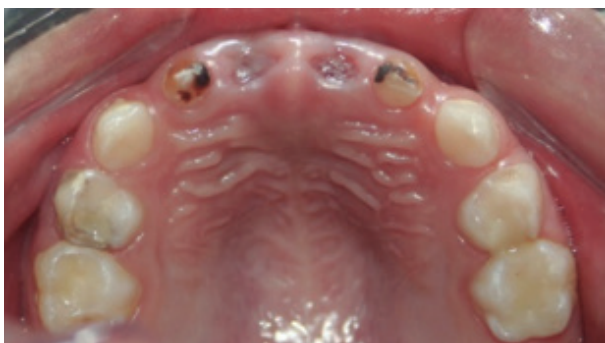After signing the informed consent form, the patient's mother filled the patient's history sheet. The clinical examination was performed; we observed a shy patient that did not smile and was uncooperative according to the Type 2 Franckl scale.<sup>13</sup> Intraorally, we observed lesions of active and inactive caries in both anterior and posterior teeth with pulp involvement and presence of fistula in the upper central incisors, gingival inflammation located in the anterior and posterior areas of the upper arch, accompanied by soft plaque accumulation in the den-

ficie dental, se procedió a tomar una radiografía periapical modificada para visualizar el estado de las raíces de los incisivos superiores.

En la siguiente consulta se realizó el tratamiento de adecuación del medio bucal, iniciamos con la motivación tanto a la niña como a la madre para mejorar la técnica de higiene bucal; se indicó cepillado 3 veces al día con una pasta que contenga 1100ppm de flúor. Realizamos cuatro controles de biofilm 1 vez por semana con el objetivo de observar la evolución. Se pidió el diario alimentario por 3 días, se observó en promedio 6 golpes de azúcar por día en cortos periodos de tiempo, alimentos en su mayoría carbohidratos y azúcares industrializados, se recomendó incluir alimentos como frutas, verduras y tener periodos de alimentación con mayor tiempo de consumo. En la tercera cita se procedió a realizar la profilaxis dental, se restauraron todos los dientes primarios posteriores superiores como inferiores que presentaban lesiones de caries activas y se aplicó barniz de flúor al 5% Clinpro White Varnish (3M-ESPE). En una cuarta cita se procedió a la extracción de incisivos centrales superiores con gran destrucción coronaria y presencia de fistulas. (Figuras 1 y 2).



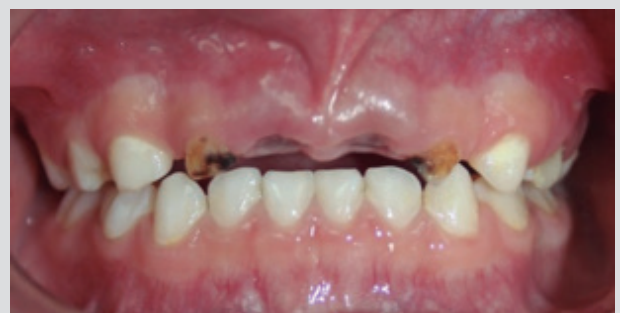**Figura 1.** Ausencia de los incisivos centrales superiores, presencia de lesiones de caries activas e inactivas de los incisivos laterales.



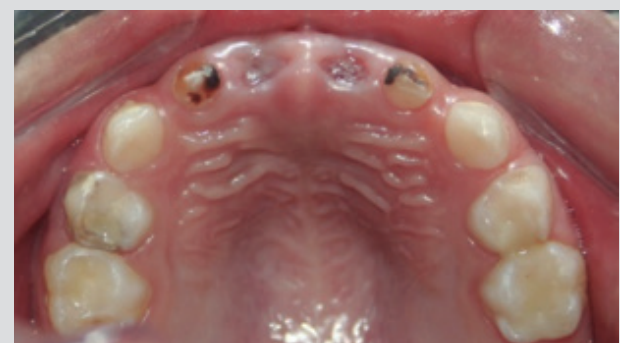**Figura 2.** Vista intraoral maxilar superior

tal surface, a modified periapical radiograph was taken to visualize the state of the roots of the upper incisors.

In the next consultation the adequacy treatment of the oral environment was performed. We started with the motivation of both the girl and the mother to improve the oral hygiene technique; brushing her teeth 3 times per day was indicated with toothpaste that contains 1100ppm of fluorine. We performed four biofilm controls once a week in order to observe the evolution. The daily food was requested for 3 days; an average of 6 strokes of sugar per day were observed in short periods of time, foods were mostly carbohydrates and industrialized sugars. It was recommended to include foods such as fruits, vegetables and to have alimentation periods with greater time of consumption. In the third appointment, dental prophylaxis was performed; all upper and lower posterior primary teeth with active carious lesions were restored and 5% fluoride varnish Clinpro White Varnish (3M-ESPE) was applied. In a fourth appointment, we proceeded to the extraction of upper central incisors with great coronary destruction and the presence of fistulas. (Figures 1 and 2).



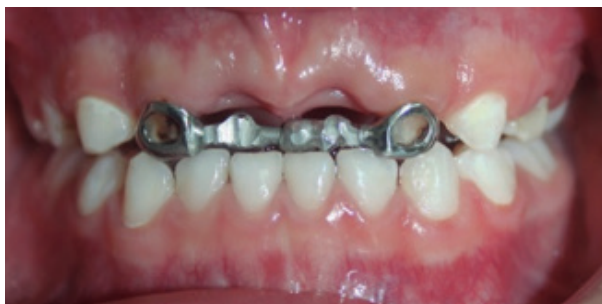**Figure 1.** Absence of upper central incisors, presence of active and inactive caries lesions of the lateral incisors.



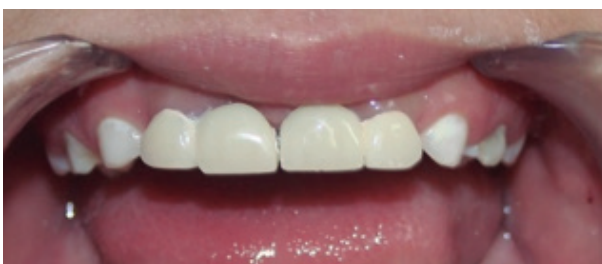**Figure 2.** Upper maxillary intraoral view



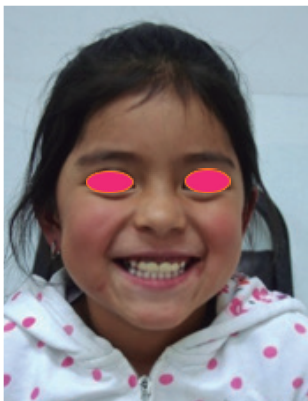Una vez mejorado el ambiente oral se rehabilitó el sector anterior eliminando las lesiones de caries de las piezas pilares y aplicando una fina capa de ionómero de fotocurado Fuji LINNING LC (GC) por la parte vestibular y dejando dentina libre al margen de la restauración. Luego se tomaron las impresiones del sector anterior superior e inferior con alginato y un registro de mordida. El modelo de yeso adquirido fue llevado al técnico y junto con él se modelaron las coronas tomando como pilares los incisivos laterales. En la cita final se cementó la prótesis fija con cemento dual RelyX U200 (3M-ESPE) (Figura 3). En el primer control la paciente reportó molestia al hablar, pero contenta al tener nuevos dientes (Figura 4). En los siguientes controles observamos una paciente más extrovertida, habladora y feliz con la prótesis (Figura 5).



**Figura 3.** Prueba de metal de la Prótesis Denari.

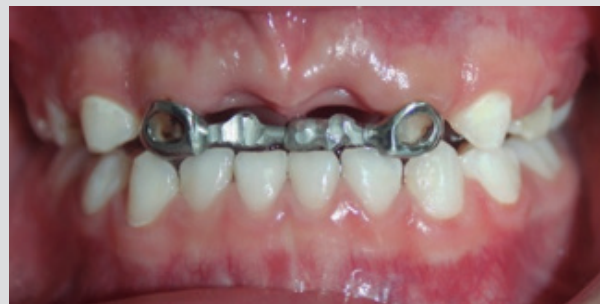

**Figura 4.** Prótesis Denari cementada.

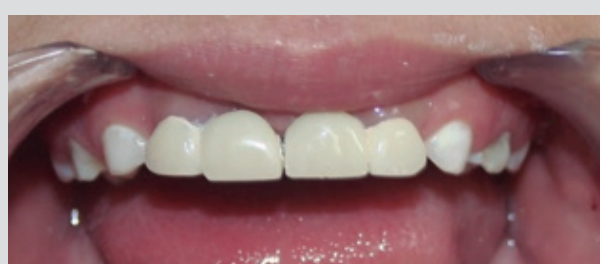


**Figura 5.** Paciente sonriendo.

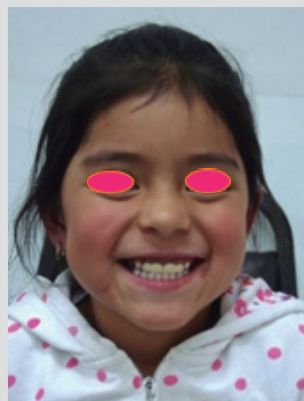Once the oral environment was improved, the anterior sector was rehabilitated by removing caries lesions from the abutments and applying a thin layer of Fuji LINNING LC (GC) photocuring ionomer by the vestibular part and leaving free dentin in the margin of the restoration. Then the impressions of the upper and lower anterior sector were taken with alginate and a bite registration. The model of plaster acquired was taken to the technician and along with the plaster the dental crowns were modeled taking the lateral incisors as pillars. In the final appointment, the fixed prosthesis was cemented with RelyX U200 (3M-ESPE) dual cement (Figure 3). In the first control, the patient reported discomfort when speaking, but happy to have new teeth (Figure 4). In the following controls, we observed a more extroverted, talkative and happy patient with the prosthesis (Figure 5).



**Figure 3.** Metal testing of the Denari Prosthesis.



**Figure 4.** Denari prosthesis cemented.



**Figure 5.** Patient smiling.

## DISCUSIÓN

La caries dental es el principal problema de salud bucal, puede causar deterioro funcional, físico y estético, a menudo con repercusiones en la salud general y calidad de vida de los niños desde edades tempranas<sup>5</sup>. La prevalencia de caries dental en preescolares varía de 18.5%<sup>14</sup> a 76%<sup>15</sup>.

Antes de colocar algún aparato fijo en boca del paciente pediátrico debemos considerar la edad, la capacidad de cooperación o conducta, la etapa de desarrollo del lenguaje, la función masticatoria y la presencia de malos hábitos<sup>16</sup>. La instalación de la prótesis fija frente a una prótesis removible es distinta; Zaror et al., 2015<sup>12</sup> refieren que los aparatos fijos son menos incómodos y mejor aceptados por el paciente pediátrico de temprana edad, mientras que los aparatos removibles no son los más idóneos para pacientes pediátricos poco o nada colaboradores, el aparato protésico debe ser diseñado individualmente según el tipo de paciente.

Otro factor que se debe tomar en cuenta es el crecimiento transversal del maxilar superior, los cambios dimensionales se observan a partir de los 6 a 7 años de edad del paciente, cuando inicia el recambio fisiológico dental<sup>17</sup>, existen dispositivos que podrían modificar significativamente el crecimiento transversal del maxilar superior antes de este periodo<sup>18</sup>, pero en el caso de la prótesis Denari o prótesis parcial fija de sistema tubo-barra no altera este crecimiento<sup>11, 19</sup>. La confección de esta prótesis fija no requiere de un tallado dental minucioso, el desgaste de las piezas dentales pilares es mínimo a diferencia de otros aparatos fijos<sup>21</sup>.

La prótesis tipo Denari sería una excelente alternativa estética en pacientes de corta edad en donde la prótesis permanece en boca por un período de tiempo, sin interferir en el crecimiento, desarrollo y función del sistema estomatognático hasta que inicie el periodo de erupción de los dientes permanentes<sup>18</sup>.

Por lo expuesto, podemos considerar este tipo de tratamiento como una alternativa estética y funcional en preescolares, permitiendo restablecer la

## DISCUSSION

Dental caries is the main problem of oral health, as it can cause functional, physical and aesthetic deterioration often with repercussions on the general health and quality of life of children from an early age.<sup>5</sup> Prevalence of dental caries in preschoolers ranges from 18.5%<sup>14</sup> to 76%.<sup>15</sup>

Before placing any fixed device in the mouth of the pediatric patient we must consider age, capacity for cooperation or behavior, stage of language development, masticatory function and the presence of bad habits.<sup>16</sup> The installation of the fixed prosthesis in front of a removable prosthesis is different; Zaror et al., 2015<sup>12</sup> refer that fixed devices are less comfortable and better accepted by the pediatric patient of an early age, while the removable devices are not the most ideal for pediatric patients who are little to non-cooperative; the prosthetic device must be designed individually according to the type of patient.

Another factor to be taken into account is the transversal growth of the upper maxilla; the dimensional changes are observed starting from ages 6 to 7 on the patient when the dental physiological replacement begins.<sup>17</sup> There are devices that could significantly modify the transverse upper maxillary growth before this period;<sup>18</sup> but in the case of the Denari prosthesis or the fixed partial prosthesis of tube-bar system does not alter this growth.<sup>11,19</sup> The making of this fixed prosthesis does not require a detailed dental carving; the wear of dental abutments is minimal compared to other fixed devices.<sup>21</sup>

The Denari type prosthesis would be an excellent aesthetic alternative in young patients where the prosthesis remains in the mouth for a period of time, without interfering in the growth, development and function of the stomatognathic system until the period of eruption of the permanent teeth begins.<sup>18</sup>

For these reasons, we can consider this type of treatment as an aesthetic and functional alternative in preschool, allowing restoring the

sonrisa perdida y mejorar la calidad de vida de los niños.

### CONCLUSIÓN

La prótesis fija DENARI o de tubo barra es una buena opción terapéutica para recuperar la función y estética pérdida como producto de lesiones de caries severas en los pacientes pediátricos.

### AGRADECIMIENTOS

Agradecemos a Dentales Zumba de Rolando Zumba, por el apoyo en la elaboración de la Prótesis fija con cursor y permitir ver sonreír a la paciente.

### BIBLIOGRAFÍA / BIBLIOGRAPHY

1. Hernández-Martínez CT, Medina-Solis CE, Guadarrama-Quiroz LJ, Robles-Bermeo NL., Jimenez-Gayoso SI. Tratamiento de la Caries de la Infancia Temprana Severa: Reporte de un Caso. En: Medina-Solis CE, Casanova-Rosado JF, Jara Carrillo E, editores. Campeche: Universidad Autónoma de Campeche; 2015.p.8-12. ISBN:978-607-8444-10-6
2. Goenka P, Sarawgi A, Marwah N, Gumber P, Dutta S. Simple Fixed Functional Space Maintainer. *Int J Clin Pediatr Dent* 2014;7(3):225-28.
3. Abanto J, Bönecker M, Raggio DP. Impacto de los problemas bucales sobre la calidad de vida de niños. *Rev Estomatol Herediana*. 2010; 20(1):38-43.
4. Tello G, Abanto J, Butini LB, Murakami C, Bonini G, Bönecker M. Impacto de los principales problemas de salud buccal en la calidad de vida de preescolares. *Revista Odontología*. 2016; 19(2): 45-52.
5. Bönecker M, Abanto J, Tello G, Oliveira LB. Impact of dental caries on preschool children's quality of life: an update. *Braz Oral Res*. 2012; 26(1): 103-7.

lost smile and improving the quality of life of children.

### CONCLUSION

The DENARI fixed prosthesis or tube-bar system is a good therapeutic option for recovering the function and aesthetic loss as a result of severe caries lesions in pediatric patients.

### ACKNOWLEDGMENTS

We thank Dentales Zumba by Rolando Zumba for the support on the elaboration of the fixed prosthesis with cursor and allowing us to see the patient smile.

6. Khare V, Anand N, Khandelwal V, Anand U. Fixed functional space maintainer: novel aesthetic approach for missing maxillary primary and anterior teeth. *BMJ Case Rep*. 2013; 3; 2013. doi: 10.1136/bcr-2013-009585.
7. Gable TO, Kummer AW, Lee L, Creaghead NA, Moore LJ. Premature loss of the maxillary primary incisors: Effects on speech production. *ASDC J Dent Child*. 1995; 62(3):173-9.
8. Koroluk LD, Riekman GA. Parental perceptions of the effects of maxillary incisor extractions in children with nursing caries. *ASDC J Dent Child*. 1991; 58(3):233-6.
9. Waggoner WF, Kupietzky A. Anterior esthetic fixed appliances for the preschooler: considerations and a technique for placement. *Pediatr Dent*. 2001; 23(2): 147-50.
10. Marwaha M, Bhat M, Singh Nada KD. Building-up a Smile in a 5-year-old Child: A case Report. *Int J Clin Pediatr Dent*. 2012;5(2):151-4.



11. Sousa JM, Jordão MC, Provenzano MGA, Fracasso MLC, Honório HM, Rios D. Utilização de prótese parcial fixa modificada na primeira infância: relato de caso. *Odontol. Clín.-Cient. (Online)*. 2012; 11(3): 253-7.
12. Zaror C, Hope BL, Diaz JM, Jans AM. Prótesis fija con sistema tubo-barra en odontopediatría: reporte de un caso clínico de 12 meses de seguimiento. *Rev Clin Periodoncia Implantol Rehabil Oral*. 2015; 8(3): 239-43.
13. Fonseca LG, Sanchis CF. Análisis comparativo entre las distintas escalas de valoración del comportamiento, ansiedad y miedo dental en odontopediatría. *Terapeia: estudios y propuestas en ciencias de la salud*. 2013; 5: 81-96.
14. Martens L, Vanobbergen J, Willems S, Aps J, De Maeseneer J. Determinants of early childhood caries in a group of inner-city children. *Quintessence Int*. 2006; 37(7): 527-36.
15. Azizi Z. The prevalence of dental caries in primary dentition in 4- to 5- year-old preschool children in northern Palestine. *Int J Dent*. 2014: 839419. doi:10.1155/2014/839419. Epub 2014. Sep 23.
16. Silva Reggiardo E. ¿Cuándo y por qué el empleo en niños de la prótesis fija y semi fija en el maxilar superior?. *Odontol Pediatr*. 2008; 7(2): 22-6.
17. Goncalves LM, Gomes AMM, Oliveira CS, Pimentel MJ, Sabino-Bezerra JR. Uso de prótese fija adhesiva como mantenedor de espaço em dentes anteriores decíduos: um relato de caso. *Arch Oral Res*. 2013; 9(1): 85-90.
18. Shih WY, Wu FY. The impact of kiddy dentures on maxillary arch growth. *J Chin Med Assoc*. 2016; 79(9): 507-11.
19. Denari W, Corrêa D. Prótese parcial anterior pelo sistema tubo-barra. *Rev Assoc Paul Cir Dent*. 1995; 49(6): 477-8.
20. Scures CC. Report of the increase in bicanine diameter in 2 to 4-year-old children. *J Dent Child*. 1967; 34(5): 332-5.
21. Sangwan S, Chawla HS, Goyal A, Gauba K, Mohanty U. Progressive changes in arch width from primary to early mixed dentition period: a longitudinal study. *J Indian Soc Pedod Prev Dent*. 2011; 29 (1): 14-9.