

Pythiosis cutaneous in horses treated with triamcinolone acetonide. Part 2. Histological and histochemical description

Pythiosis cutánea en equinos tratados con acetónida de triamcinolona. Parte 2. Descripción histológica e histoquímica

José Cardona-Álvarez^{1*} Ph.D, Marlene Vargas-Vilória² Ph.D,
Joaquín Patarroyo-Salcedo² Ph.D.

¹Universidad de Córdoba, Departamento de Ciencias Pecuarias, Grupo de Estudios e Investigaciones en Medicina de Grandes Animales (MEGA), Montería, Colombia. ²Universidad Federal de Viçosa, Departamento de Medicina Veterinaria, Viçosa, Brasil. *Correspondence: cardonalvarez@hotmail.com

Received: February 2016; Accepted: August 2016.

ABSTRACT

Objective. The study aimed to evaluate the histomorphometry tissue recovery process of the skin granuloma of skin pythiosis in horses treated with triamcinolone acetonide. **Materials and methods.** We conducted a descriptive study, not probabilistic in convenience animals with cutaneous pythiosis. 24 horses were used with cutaneous pythiosis, a group of 12 animals was administered 50 mg of intramuscular injection of triamcinolone acetonide (TG) and the other group was not applied any treatment (CG). Are tissue biopsies performed for histological and histochemical evaluation and stained with hematoxylin eosin (HE), Gomori trichrome (GT), picrosirius red polarization (PR/P), Grocott methenamine silver (GMS) and periodic acid-Schiff (PAS). **Results.** It is noted that in TG inflammation was gradually decreasing, as evidenced in decreased fibrin layer leukocyte, PMN and phenomena *Splendore Hoeppli*, also in increased angiogenesis, epiteliogénesis, and increasing the overall amount of fibroblasts and collagen fibers, anyway in the progressive replacement of collagen type III to type I collagen at the end of the process, and that the presence of intralesional pseudo-hyphae of *Pythium insidiosum* reduces it to the second week. Neither of the animals in the CG showed improvement in histological and histochemical characteristics of pythiosis and maintained equal to the first day throughout the study. **Conclusions.** The use of triamcinolone acetonide is a good therapeutic alternative for the treatment of granulomatous pythiosis wounds in horses with 100% clinical recovery and demonstrated with histological and histochemical findings.

Keywords: Glucocorticoid, histopathology, oomycosis, *Pythium insidiosum*, treatment (Source: MeSh).

RESUMEN

Objetivo. El objetivo del estudio fue realizar una descripción histológica e histoquímica del proceso de cicatrización de la pythiosis cutánea en equinos tratados con acetónida de triamcinolona. **Materiales y métodos.** Se realizó un estudio de tipo descriptivo, no probabilístico en animales de conveniencia con pythiosis cutánea. Fueron utilizados 24 equinos con pythiosis, siendo aplicado 50 mg de acetónida de triamcinolona vía intramuscular a un grupo de 12 animales (GT) y en otro grupo no fue aplicado tratamiento (GC). Se realizaron biopsias de tejidos para evaluación histológica e histoquímica, en las coloraciones de hematoxilina eosina (H&E), tricrómico de Gómori (TG), picrosirius red/polarization (PR/P) y plata metanamina de Grocott (GMS). **Resultados.** Se observó que en el GT el proceso inflamatorio

fue disminuyendo progresivamente, evidenciado en la disminución de la capa fibrino leucocitaria, PMN y de los fenómenos de *Splendore Hoeppli*, así como mayor angiogénesis, epiteliogénesis y aumento de la cantidad de fibroblastos y fibras colágenas generales, así mismo en el cambio progresivo de colágeno tipo III a colágeno tipo I al final del proceso, además de que la presencia de hifas intralesionales de *Pythium insidiosum* disminuyó a la segunda semana. Ninguno de los animales del GC presentó mejoría en las características histológicas e histoquímicas de la pythiosis y se mantuvieron iguales al primer día durante todo el estudio. **Conclusiones.** La acetónida de triamcinolona es una buena alternativa terapéutica en el tratamiento de las heridas granulomatosas por pythiosis en equinos con 100% de recuperación clínica y demostrada con las constataciones histológicas e histoquímicas.

Palabras clave: Glucocorticoide, histopatología, oomicosis, *Pythium insidiosum*, tratamiento (Fuente: MeSh).

INTRODUCTION

Pythiosis or oomycosis is known in Colombia as "spurious or ficomycosis" (1); In Brazil, as "ferida brava, mal dos pântanos y ferida de moda" (2); In other parts of the world, such as "granular dermatitis, Florida leeches, Gulf Coast fungus, bursatee and hyphomycosis" (3). It is a granulomatous disease of the cutaneous and subcutaneous tissue caused by *Pythium insidiosum* (4).

Cardona et al (5) affirm that Pythiosis particularly affects wounds in the limbs, mouth and chest; Being attributed to the fact that these areas are more exposed to the oomycete, causing a marked and rapid inflammatory response in the skin of the region of the limbs. The lesion is characterized by the formation of severe granulomatous and granulocytic ulcerations and elevations with irregular crater-like borders. The size of the lesions depends on the location and the time of evolution of the infection and can be measured between 12 and 50 cm in diameter, with the presence of the fistulous plugs or cavities formed by the oomycete in its invasive process in the granular tissue. After injury, the dead cells behave like a foreign body, triggering the inflammatory response of the body in order to promote its phagocytosis and to allow the subsequent repair of the affected tissue.

The presence of necrotic masses and calcifications that easily detach, with white-yellowish coloration, whose dimensions vary from 2 to 10 millimeters in diameter, containing hyphae and the infiltrate of eosinophils called "kunkers", with plates and fistules and fibrinous-bloody Discharge, are unmistakable signs of Pythiosis (6).

Histopathologically, there is an intense proliferation of irregularly arranged connective tissue, many fibroblasts and a marked

INTRODUCCIÓN

La pythiosis u oomicosis es conocida en Colombia como "espúndia o ficomicosis" (1); en Brasil, como "ferida brava, mal dos pântanos y ferida de moda" (2); en otras partes del mundo, como "dermatite granular, sanguijuelas de la Florida, hongo de la Costa del Golfo, bursatee e hifomicosis" (3). Es una enfermedad granulomatosa del tejido cutáneo y subcutáneo causada por el *Pythium insidiosum* (4).

Cardona et al (5) afirman que la pythiosis afecta particularmente las heridas en los miembros, boca y pecho; siendo atribuido al hecho de que estas áreas sean de mayor exposición al Oomiceto, provocando una respuesta inflamatoria marcada y rápida en la piel de la región de los miembros. La lesión se caracteriza por la formación de graves ulceraciones granulomatosas y granulocíticas sobresalientes y elevadas con bordes irregulares y en forma de cráter. El tamaño de las lesiones depende del local y tiempo de evolución de la infección y pueden medir entre 12 y 50 cm de diámetro, con presencia de trayectos fistulosos o cavitaciones formadas por el oomiceto en su proceso invasivo en el tejido granular. Después de una lesión, las células muertas se comportan como cuerpo extraño, desencadenando respuesta inflamatoria del organismo con la finalidad de promover su fagocitosis y de permitir el posterior reparo del tejido afectado.

La presencia de masas necróticas y calcificaciones que se desprenden fácilmente, con coloración blanco-amarillentas, cuyas dimensiones varían de 2 a 10 mm de diámetro, que contienen hifas e infiltrado de eosinófilos llamados "kunkers", juntamente con la presencia de trayectos fistulosos y descarga fibrinosanguinolenta, son señales inequívocas de pythiosis (6).

Histopatológicamente, hay intensa proliferación de tejido conjuntivo dispuesto de forma irregular, numerosos fibroblastos y una marcada inflamación piogranulomatosa, con intensa infiltración de

piogranulomatous inflammation, with intense infiltration of eosinophils, followed by neutrophils, the presence of a multifocal mass and the Splendore Hoeppli phenomenon. Hyphae are visible in silver staining of Grocott's methanamine, where branched, occasionally septate, dark brown, smooth and parallel walls with a size of 2.6 - 6.4 μm are observed, sometimes forming 90 ° angles (7).

There are reports in the literature of various therapies aimed at eliminating the etiological agent of the disease (*P. insidiosum*), to improve tissue quality and promote tissue repair. Despite the use of antimycotics as a treatment option, there are few studies with favorable results, with unconvincing evidence of treatment efficacy in cutaneous granuloma due to pythiosis (8).

Triamcinolone acetonide has not been used in skin disease therapy and even less in equine cutaneous pythiosis cases, this is why this study aimed to evaluate the therapeutic therapy of this drug by means of studies Histological and histochemical.

MATERIALS AND METHODS

Ethical aspects. For this study naturally infected horses clinically and histopathologically diagnosed with cutaneous pythiosis were used. The study was approved by the Ethics Commission on Animal Use (CEUA) of the Federal University of Viçosa (UFV), process N ° 74/2012. Animals have not been subjected to processes that develop unnecessary pain and/or stress. The animals were immobilized considering the technical handling and animal subjection regulations, framed under the fulfillment of the Universal Declaration of Animal Rights, referring to the international ethical principles for biomedical investigation with animals of CIOMS International Organizations of Medical Sciences) established by UNESCO (United Nations Educational, Scientific and Cultural Organization) and WHO (World Health Organization) of 1949 and Law 84 of October 27 of 1989 (Colombian Animal Protection Statute) (9).

Location. The experiment was carried out on the Caribbean coast of Colombia, in the department of Córdoba, located between coordinates 7 ° 23 'and 9 ° 26' latitude north and 74 ° 52 'and 76 ° 32' longitude west of the Greenwich meridian, At a height of 30 meters above sea level, average annual temperature of 28 ° C, relative humidity of 82%, average annual rainfall of 1,400 mm and tropical forest climate, with two well-defined seasons (10).

eosinófilos, seguido por macrófagos y neutrófilos, presencia de masa necrótica multifocal y fenómeno *Splendore Hoeppli*. Las hifas son visibles en coloración de plata metanamina de *Grocott*, donde son observadas estructuras ramificadas, ocasionalmente septadas, de color castaño oscuro, paredes lisas y paralelas, con tamaño de 2,6 - 6,4 μm que, en ocasiones, forman ángulos de 90° (7).

Existen en la literatura reportes de diversas terapias con el objetivo de eliminar el agente etiológico de la enfermedad (*P. insidiosum*), mejorar la calidad del tejido y promover reparación tisular. A pesar del uso de antimicóticos como una opción de tratamiento, hay pocos estudios relatando resultados favorables, con pruebas no convincentes de la eficacia del tratamiento en granuloma cutáneo por pythiosis (8).

La acetónida de triamcinolona no ha sido utilizada en la terapia de enfermedades de piel y menos aún en casos de pythiosis cutánea equina, razón por la cual el presente estudio tuvo como objetivo la evaluación de la respuesta terapéutica de este medicamento, mediante estudios histológicos e histoquímicos.

MATERIALES Y MÉTODOS

Aspectos éticos. Para la realización de este estudio fueron utilizados equinos infectados naturalmente con pythiosis cutánea diagnosticada clínica e histopatológicamente. El estudio fue aprobado por la Comisión de Ética en el Uso Animal (CEUA) de la Universidad Federal de Viçosa (UFV), proceso N° 74/2012. Los animales no fueron sometidos a procesos que desarrollasen dolor y/o estrés innecesarios. Los animales fueron inmovilizados teniendo en cuenta las normas técnicas de manejo y sujeción de los animales, enmarcados en el cumplimiento de la Declaración Universal de los Derechos de los Animales, referente a los principios éticos internacionales para la investigación biomédica con animales del CIOMS (Council for International Organizations of Medical Sciences) establecida por la UNESCO (United Nations Educational, Scientific and Cultural Organization) y la OMS (Organización Mundial de la Salud) de 1949 y de la Ley 84 de Octubre 27 de 1989 (Estatuto Colombiano de Protección Animal) (9).

Localización. El experimento fue desarrollado en la costa Caribe de Colombia, en el departamento de Córdoba, localizado entre las coordenadas 7° 23' y 9° 26' de latitud norte y 74° 52' e 76° 32' de longitud oeste del meridiano de *Greenwich*, a una altura de 30 m.s.n.m, con temperatura media anual de 28°C, humedad relativa del 82%, precipitación media anual de 1.400 mm y clima de bosque

Animals. 24 horses were used, of both sexes, different ages and average weight of 380 kg. Inclusion criteria based on the presence of clinical cutaneous pythiosis, diagnosed by general physical examination and confirmed by histopathology. During the study of the animals were kept in pasture, with grass and water *ad libitum*.

Two research groups of 12 animals each were used. A group of animals with Pythiosis received intramuscular treatment with 50 mg of triamcinolone acetonide for 3 applications every 15 days (treated group - GT). In the other group of animals with pythiosis no treatment (control group - GC) was applied. Tissue biopsies were collected from the periphery of the granuloma in all animals of the study every four days until the total cure of the granuloma in the GT was achieved.

Methodology. The animals were divided into two groups of 12. The first group (treated group - GT) received intramuscular treatment with 50 mg of triamcinolone acetonide every 15 days to complete three applications. No treatment was applied to the second group (control group - GC).

Tissue biopsies from the periphery of the lesion with 6-mm punch were collected in all animals of the study, with sedation (Acepromazine 1%, Zoo®, Colombia) and local anesthesia (Lidocaine 2%, Synthesis®, Colombia) ; The samples were taken every four days until the total cure of the granuloma in the GT was achieved.

The samples were placed in 10% formalin for 24 hours and processed until their inclusion in paraffin according to the routine protocols of the histopathology laboratory of the University of Córdoba. Subsequently, they were transferred to the Laboratory of Structural Biology of the Department of General Biology of the Federal University of Viçosa, Brazil, where they were processed for histopathological and histochemical evaluation. Cut to 5µm thickness in a microtome (Leica RM2125 RTS®, Japan) and stained with Hematoxylin - Eosin (H & E), Gomori Trichrome (TG), Picrosirius Red / Polarization (PR / P), Silver Grocott Methanamine Grocott's Methenamine Silver) and Schiff Periodic Acid Schiff (PAS). A polarized light microscope (Olympus BX-53®, Japan) from the Laboratory of Molecular Systematics / BEAGLE of the Department of Animal Biology of the Federal University of Viçosa, Brazil was used for the sample analysis.

tropical. Hay dos estaciones bien definidas (estación lluviosa y estación seca) (10).

Animales. Fueron utilizados 24 equinos, de ambos sexos, diferentes edades y peso medio de 380 kg. El criterio de inclusión fue basado en la presencia de pythiosis cutánea clínica, diagnosticada por el examen físico general y confirmado por histopatología. Durante el estudio los animales fueron mantenidos en potrero, con pasto y agua *ad libitum*.

Fueron utilizados dos grupos de pesquisa de 12 animales cada uno. Un grupo de animales con pythiosis recibieron tratamiento intramuscular con 50 mg de acetónida de triamcinolona por 3 aplicaciones cada 15 días (grupo tratado - GT). En otro grupo de animales con pythiosis no fue aplicado tratamiento (grupo controle - GC). Fueron colectadas biopsias de tejido de la periferia del granuloma en todos los animales del estudio a cada cuatro días hasta la cura total del granuloma en el GT.

Metodología. Los animales fueron divididos en dos grupos de 12 animales. El primer grupo (grupo tratado - GT) recibió tratamiento intramuscular con 50 mg de acetónida de triamcinolona cada 15 días hasta completar tres aplicaciones. Al segundo grupo (grupo control - GC) no se le aplicó tratamiento.

En todos los animales del estudio fueron colectadas biopsias del tejido de la periferia de la lesión con *punch* de 6 mm, previa sedación (Acepromazina 1%, Zoo®, Colombia) y aplicación de anestesia local (Lidocaína 2%, Synthesis®, Colombia); las muestras fueron tomadas cada cuatro días hasta la cura total del granuloma en el GT.

Las muestras fueron colocadas en formalina al 10% por 24 horas y procesadas hasta su inclusión en parafina conforme a los protocolos de rutina del laboratorio de histopatología de la Universidad de Córdoba. Posteriormente, fueron trasladadas al Laboratorio de Biología Estructural del Departamento de Biología General de la Universidad Federal de Viçosa, Brasil, donde fueron procesadas para evaluación histopatológica e histoquímica. Cortadas a 5µm de espesor en un micrótopo (Leica RM2125 RTS®, Japón) y coloreadas con Hematoxilina - Eosina (H&E), Tricrómico de Gómori (TG), Picrosirius Red/ Polarization (PR/P), Plata Metanamina de Grocott (GMS - Grocott's Methenamine Silver) y Ácido Periódico de Schiff (PAS - Periodic Acid Schiff). Para el análisis de las muestras, fue utilizado un microscopio de luz polarizada (Olympus BX-53®, Japón) del Laboratorio de Sistemática Molecular/ BEAGLE del Departamento de Biología Animal de la Universidad Federal de Viçosa, Brasil.

RESULTS

Histopathological and histochemical analyzes confirmed the diagnosis of cutaneous Pythiosis in the 24 horses of the study, according to what was reported as a diagnostic method (2,5,6,7,11,12).

In the H & E staining, intense proliferation of irregularly arranged connective tissue, numerous fibroblasts and collagen fibers, and marked piogranulomatous inflammatory infiltration were observed, with intense infiltration of polymorphonuclear cells (PMN), mainly eosinophils and neutrophils followed by macrophages in Lower proportion and with diffuse distribution, presence of multifocal necrotic masses and Splendore Hoespli (SH) phenomenon, which corresponds to a multifocal diffuse eosinophilic piogranulomatous dermatitis (Figure 1). Similarly, in the GMS staining, branched, occult septate, dark brown structures with smooth and parallel walls of 2.6 - 6.4 μm , sometimes forming 90° angles, were observed. These correspond to intralesional pseudohifas characteristic of oomycete *P. insidiosum* (Figure 2). PAS staining was negative for oomycetes and fungi.

Regarding wound recovery, all GT granulomas treated with triamcinolone acetonide were found to be 100% recovered, however, all wounds from CG animals remained the same or increased throughout the study.

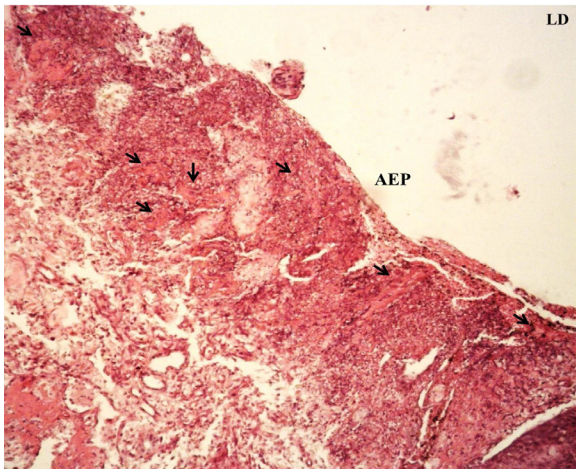


Figure 1. H & E staining. Diffuse granulomatous multifocal dermatitis with marked piogranulomatous inflammatory infiltration, intense PMN infiltration, presence of multifocal necrotic mass or Splendore Hoespli phenomenon (arrows), and absence of granuloma-side epithelium (AEP). 10X

RESULTADOS

Los análisis de los resultados histopatológicos e histoquímicos confirmaron el diagnóstico de pythiosis cutánea en los 24 caballos del estudio, de acuerdo con lo reportado como método diagnóstico (2,5,6,7,11,12).

En la coloración de H&E, se observó la presencia de intensa proliferación de tejido conjuntivo dispuesto de forma irregular, numerosos fibroblastos y fibras colágenas, además de marcada infiltración inflamatoria piogranulomatosa, con intensa infiltración de polimorfonucleares (PMN) principalmente eosinófilos y neutrófilos seguido por macrófagos en menor proporción y con distribución difusa, presencia de masas necróticas multifocales y del fenómeno *Splendore Hoespli* (SH), lo que corresponde a una dermatitis piogranulomatosa eosinofílica difusa multifocal (Figura 1). Igualmente, en la coloración de GMS, se observaron estructuras ramificadas, ocasionalmente septadas, de color marrón oscuro, con paredes lisas y paralelas, de tamaño entre 2.6 - 6.4 μm que, algunas veces forman ángulos de 90°, lo que corresponden a pseudohifas intralesionales características del oomiceto *P. insidiosum* (Figura 2). La coloración de PAS fue negativa para oomicetos y hongos.

Con respecto a la recuperación de la herida, se observó que todos los granulomas del GT con acetónida de triamcinolona se recuperaron en un 100%, no obstante, todas las heridas de los animales del GC se mantuvieron iguales o mayores a lo largo del estudio.

En la coloración de HE en todas las biopsias de tejido de los 24 equinos del estudio, se observaron inicialmente características histopatológicas similares. Sin embargo, al comparar las muestras de tejido de los dos grupos (GT y GC), se observó que en el GT a la medida que avanza la recuperación del granuloma, disminuye el proceso inflamatorio de un grado intenso (III) a moderado (IIM) y leve (IIL), evidenciado por la disminución progresiva de PMN, fibrina y fenómenos de SH, así como el aumento de vasos sanguíneos (VS) neoformados, tejido conjuntivo (TC), folículos pilosos (FP), glándulas sebáceas (GS) y en la re-epitelización parcial progresiva (REpP) con formación de criptas epiteliales (CE) hasta llegar a la re-epitelización completa (REpC) del área del granuloma (Figura 3), mientras que en el GC se mantuvo la dermatitis granulomatosa difusa multifocal con infiltrado inflamatorio intenso, edema y congestión focalizada, así como ausencia de epitelio y formación de una camada fibrino leucocitaria durante todo el estudio.

En la coloración de TG, se observó inicialmente en todas las biopsias de tejido de los equinos del

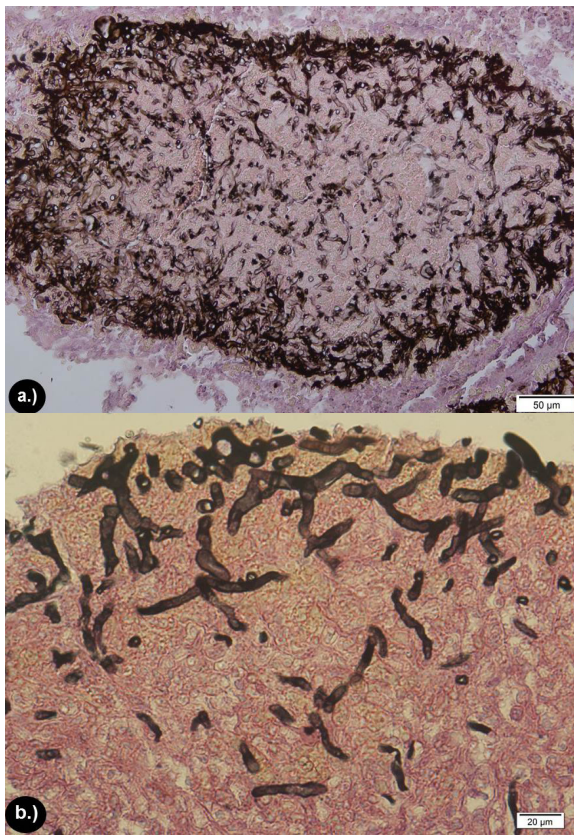


Figure 2. GMS coloration. See the occipital, right-angled, branched, dark brown structures with smooth, parallel walls corresponding to hyphae of *Pythium insidiosum*. A.) 20x. B.) 40x.

In HE staining in all tissue biopsies of the 24 equines of the study, similar histopathological features were initially observed. However, when comparing the tissue samples from the two groups (GT and GC), it was observed that in GT as the granuloma recovery progresses, the inflammatory process from an intense (III) to moderate degree (IIM) and mild (IIL), evidenced by the progressive decrease of PMN, fibrin and SH phenomena, as well as the increase of newformed blood vessels (VS), connective tissue (TC), hair follicles (PF), sebaceous glands and in partial progressive re-epithelialization (REpP) with formation of epithelial crypts (EC) until complete re-epithelialization (REpC) of the granuloma area was achieved (Figure 3), whereas the CG presented diffuse granulomatous dermatitis Multifocal with intense inflammatory infiltrate, focal edema and congestion, as well as absence of epithelium and formation of a leukocyte fibrinotic layer throughout the study.

In PR/P staining, a homogeneous mixture of colors characterized by areas of reddish and green-yellow birefringence was initially

estudio, intensa proliferación de tejido conjuntivo dispuesto en forma irregular, fibroblastos escasos, finos y desorganizados, así como pequeñas áreas sin presencia de fibroblastos y pérdida de epitelio con formación de la capa fibrinoleucocitaria en el área afectada por el granuloma. Sin embargo, al comparar los dos grupos, se evidenció que en el GT a medida que avanzó el proceso de cicatrización aumentaron progresivamente la cantidad de fibroblastos (f) y colágeno en las áreas donde estaban ausentes y se observaron más gruesos y organizados desde un grado de presencia de fibras de colágeno leves (FiCoL) a moderadas (FiCoM) e Intensa (FiCoI).

De igual forma, se evidenció re-epitelización parcial (REpP) del tejido afectado marcado por la presencia de criptas epidérmicas (CE) y disminución de la capa fibrinoleucocitaria (CFL), igualmente, se pudo observar la organización y cantidad de las fibras de colágeno, en la medida que avanzó el proceso de cicatrización, iniciando con la formación de delgadas fibras de colágeno desorganizadas y escasas (FiCoDE), con discreta presencia de fibroblastos, fibras de colágeno desorganizadas y moderadas (FiCoDM), hasta llegar a presentar fibras de colágeno organizadas y moderadas (FiCoOM) y fibras de colágeno organizadas y densas (FiCoOD) (Figura 4). Mientras que en el GC se mantuvo el proceso observado inicialmente a lo largo de todo el estudio.

En la coloración de PR/P, se observó inicialmente en la polarización de todas las biopsias de los 24 equinos con pythiosis, una mezcla homogénea de colores caracterizada por áreas de birrefringencia rojiza y verde-amarilla, indicando la presencia de colágeno maduro tipo I (color rojo brillante en la polarización) y tipo III (color verde-amarillo brillante en la polarización) en iguales proporciones, con las fibras de colágeno tipo III más delgadas y menos organizadas. Al comparar los dos grupos, se puede observar que en el GT, a medida que avanza el proceso de cicatrización, hubo un aumento de colágeno tipo III, siendo ese efecto evidenciado por el cambio de coloración del colágeno hacia verde-amarillo aproximadamente a los 15 días. Posteriormente, a los 30 días después del tratamiento, las áreas de birrefringencia del colágeno tipo III fueron gradualmente sustituidas por el colágeno tipo I, evidenciado por el cambio de coloración hacia amarillo rojizo.

Al final del proceso de cicatrización, que se dio por completo a los 60 ± 3.4 días, se observó presencia de colágeno tipo I, evidenciado por la predominancia de birrefringencia rojo brillante, lo que caracteriza un proceso de cicatrización en su totalidad. De la misma forma, las fibras de colágeno tipo I se tornan más espesas, organizadas y con

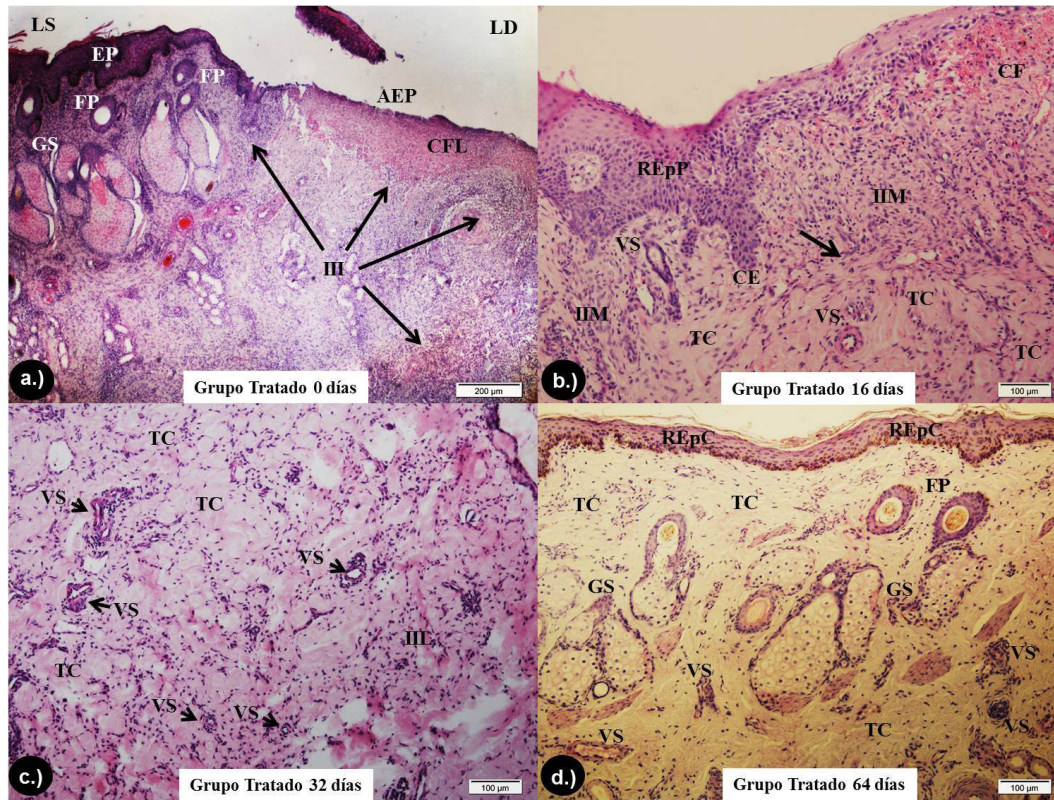


Figure 3. Coloration of H & E in GT. A.) Periphery of the granuloma on day 0 of the study, where the healthy side (LS) is differentiated from the diseased side (LD). The presence of the epithelium, sebaceous glands and follicles may be observed in the LS, whereas in the LS there is evidence of PLE with formation of CFL, III (arrows) and presence of loose and unorganized collagen fibers. 4x. B) Granuloma periphery at 16 days, note the process of REpP with EC formation, as well as presence of IIM, discrete focalized congestion, neoformation of some VS and increase of CT showing the transition between granulation and tissue remodeling (arrow) . 10x. C.) At 32 days. Note the higher CT formation with more organized collagen and a great number of fibroblasts and a greater neoformation of VS and IIL, indicating an adequate remodeling process. 10x. D.) At 64 days, observe the presence of REpC and adequate amount of FP, GS, VS, TC and organized and dense collagen fibers indicating repaired skin. 10x.

observed in the polarization of all 24 equine biopsies with Pythiosis, indicating the presence of mature type I collagen (Bright red in polarization) and type III (bright green-yellow in polarization) in equal proportions, with the thinner and less organized type III collagen fibers. When comparing the two groups, it can be observed that in GT, as the healing process progresses, there was an increase in type III collagen, this effect being evidenced by the change in coloration of the collagen towards green-yellow at approximately 15 days. Subsequently, at 30 days after treatment, the areas of birefringence of type III collagen were gradually replaced by type I collagen, evidenced by the change of coloration towards reddish yellow (Figure 4).

mayor birrefringencia, mientras que en el GC el proceso observado inicialmente se mantuvo a lo largo de todo el estudio, sin mostrar alteraciones en el proceso de cicatrización (Figura 5).

En la coloración de GMS, inicialmente se evidenció la presencia de hifas del oomiceto *P. insidiosum* en grandes cantidades en todas las muestras de tejido de los 24 equinos del estudio. Por lo que, al comparar las muestras de tejido de los dos grupos (GT y GC), se observó que no GT en la medida que avanza la recuperación del granuloma disminuye progresivamente la presencia de hifas intra lesionales hasta la segunda semana (16 días) (Figura 6), mientras que en el GC se observó la presencia evidente de hifas intra lesionales durante todo el estudio.

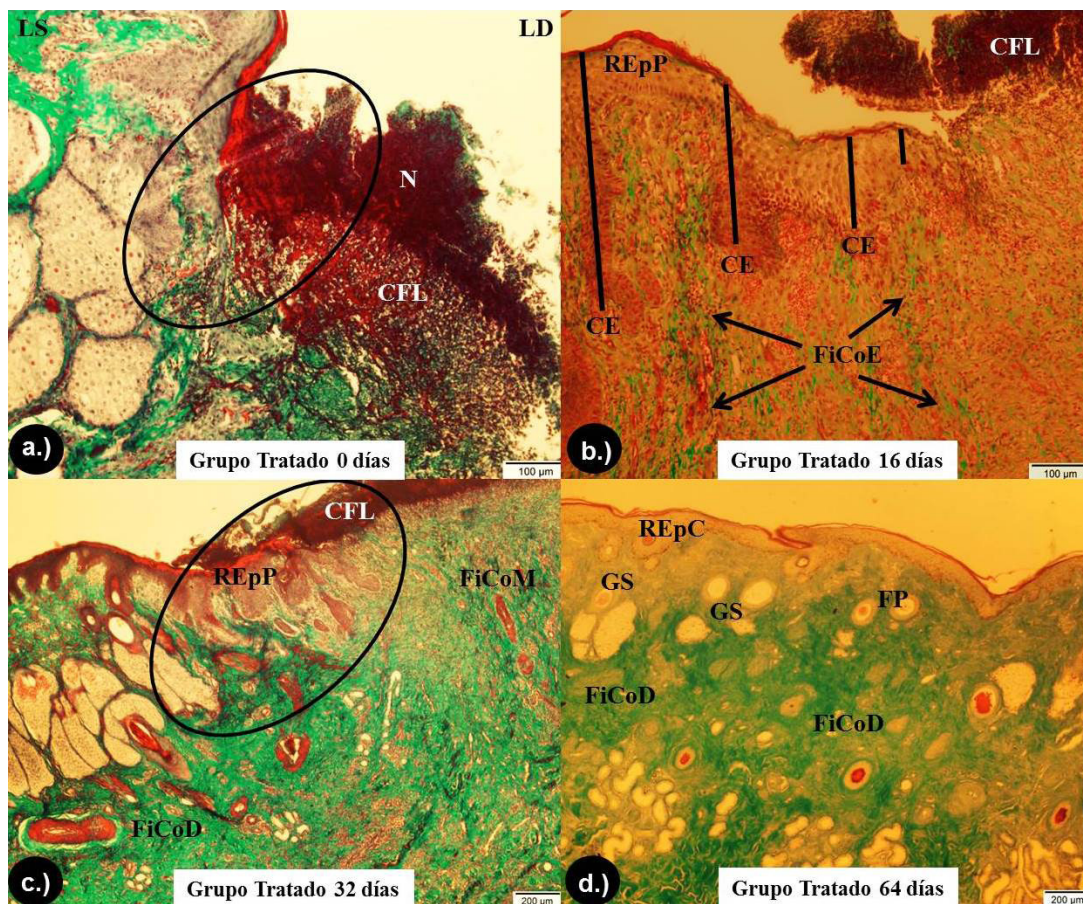


Figure 4. GT coloration in GT. A.) Periphery of the granuloma at 0 days from the beginning of the study, where the healthy side (LS) is differentiated from the diseased side (LD). In the LS, the marked formation of organized and dense collagen fibers can be observed, whereas in the LD, the absence of epithelium with formation of CFL without re-epithelialization process (circle), as well as areas of necrosis (N) and areas without presence of collagen fibers and other areas with loose and unorganized collagen. 10X. B.) Periphery of the granuloma at 16 days. Notice the process of REpP with formation of CE (bars), as well as formation of loose and disorganized FiCoE (arrows). 10X. C.) Periphery of the granuloma at 32 days. Observe the process of re-epithelialization developing and invading the CFL (circle), and the formation and organization of FiCoM 4X. D.) At 64 days, observe the presence of REpC and adequate amount of FP, GS and FiCoD indicating a repaired skin. 4X.

At the end of the healing process, which occurred completely at 60 ± 3.4 days, type I collagen was observed, evidenced by the predominance of bright red birefringence, which characterizes a healing process as a whole. In the same way, the type I collagen fibers become thicker, more organized and with greater birefringence, whereas in the GC the process initially observed, it was maintained throughout the study, without showing alterations in the healing process (Figure 5).

In the GMS staining, the presence of *oymyrum P. insidiosum* hyphae was evidenced in large quantities in all tissue samples of the 24 equines of the study. Therefore, when comparing the tissue samples of the two groups (GT and GC), no GT was observed, as the granuloma

DISCUSIÓN

No existen reportes en la literatura consultada sobre el uso de acetónida de triamcinolona en investigaciones en el tratamiento de las enfermedades de piel, y menos aún en el caso específico de pythiosis cutánea equina, así, el presente estudio se torna el primer trabajo que evalúa la respuesta terapéutica de la acetónida de triamcinolona utilizando técnicas con alta especificidad y sensibilidad como histopatología e histoquímica que aportarán informaciones importantes del proceso de cicatrización en la pythiosis cutánea equina.

Los resultados obtenidos en el presente estudio fueron satisfactorios con 100% de recuperación a los $60 \pm 3,4$ días después del tratamiento en

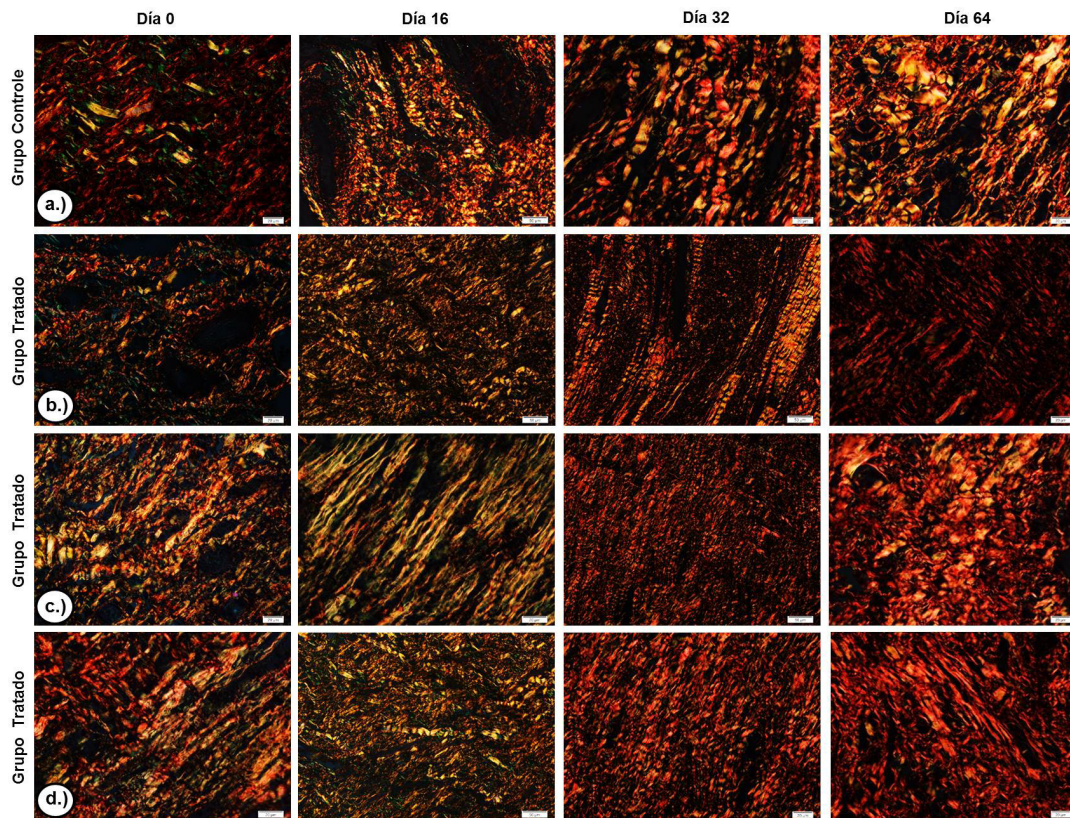


Figure 5. PR/P coloration. Photomicrographs obtained on polarization microscopy showing the distribution of collagen fibers in the scar tissue at days 0, 16, 32 and 64. A.) GC. Note the areas of reddish and green-yellow birefringence in similar proportions throughout the study. 20X. B.), C.) E d.) Group treated with triamcinolone acetone. Note the distribution of collagen fibers in the scar tissue, indicating a change of birefringence areas predominantly green-yellow at 16 days, red-yellow at 32 days and red at 64 days. 20X.

recovery progresses up to the second week, the presence of intra-lesional hyphae (16 days) progressively decreases (Figure 6), whereas in the CG the evident presence of intra-lesional hyphae was observed throughout the study.

DISCUSSION

There are no reports in literature consulted on the use of triamcinolone acetone in investigations FOR the treatment of skin diseases, and none in the specific case of equine cutaneous pythiosis, thus, this study becomes the first work evaluating the Therapeutic response of triamcinolone acetone using techniques with high specificity and sensitivity such as histopathology and histochemistry that will provide important information on the healing process in equine cutaneous pythiosis.

The results obtained in this study were satisfactory with 100% recovery at 60 ± 3.4 days after treatment in all WG animals, while Frey et al (13) reported a 50% recovery using the Pitium- Vac associated with curettage of necrotic material from lesions

todos los animales del GT, mientras que Frey et al (13) reportaron 50% de recuperación usando la vacuna *Pitium*-Vac asociada al curetaje del material necrótico de las lesiones o cirugía. Así mismo, Pereira et al (14) testaron la carposfungina (un inhibidor de la síntesis de β -glucano) *in vitro* con acción de 63%, mientras al ser testada *in vivo* en un modelo experimental en conejos, mostró reducción de las lesiones, pero cuando el tratamiento fue suspendido el crecimiento de las lesiones reinició.

Por otro lado, Argenta (15) y Cavalheiro et al (16) demostraron en estudios *in vitro* que la terbinafina fue activa cuando fue testada sola, mostrando una concentración inhibitoria mínima (MIC) y concentración fungicida mínima, en cuanto que voriconazol e itraconazol fueron inactivos contra los aislados testados. Al testar la combinación de voriconazol con terbinafina e itraconazol con terbinafina mostraron ser sinérgicas contra 17% de las muestras. De igual forma, Biava et al (17) informaron resultados pocos satisfactorios e inferiores al 25% de recuperación en estudios donde fueron evaluadas

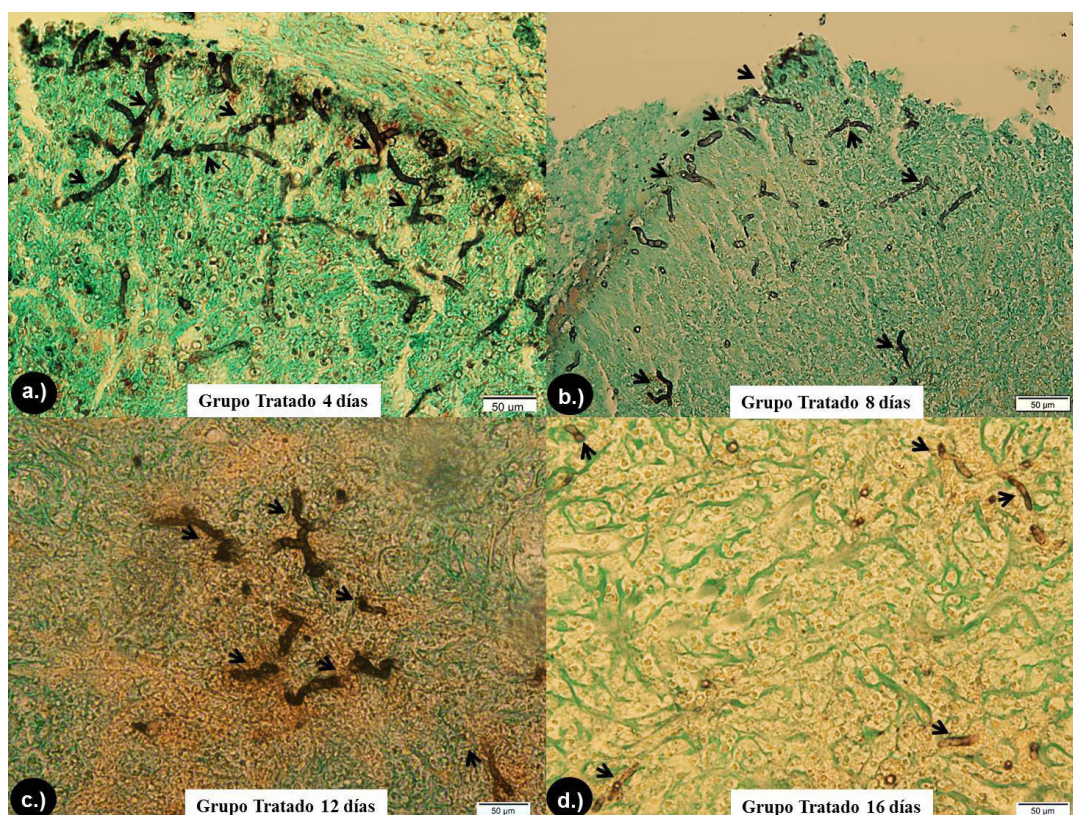


Figure 6. Coloring of GMS in GT. A.) 4 days after the beginning of the study. It is possible to observe the presence of dark brown, occasionally septate, branched structures, with smooth and parallel walls and sometimes forming right angles, corresponding to hyphae of *P. insidiosum* (arrows). 20x. B.) 8 days after the beginning of the study. Note the moderate decrease in the number and size of hyphae (arrows). 20x. C.) 12 days after the initiation of the study. Observe the scarce and localized presence of hyphae, being much more difficult to find them in the tissue (arrows). 20x. D.) 16 days after the beginning of the study. Observe the small amount of hyphae in the tissue, short and more difficult to visualize in the histological evaluation (arrows). 20x.

or surgery. Likewise, Pereira et al. (14) tested in vitro carposungin (a β -glucan synthesis inhibitor) with a 63% action, while during the in vivo testing in an experimental model in rabbits, showed reduction of lesions, but when the treatment was suspended, Lesion growth restarted.

On the other hand, Argenta (15) and Cavalheiro et al (16) demonstrated in vitro studies where terbinafine was active when tested alone, showing a minimum inhibitory concentration (MIC) and minimal fungicidal concentration, since voriconazole and itraconazole were Inactive against the tested isolates. When testing the combination of voriconazole with terbinafine and itraconazole with terbinafine, they were synergistic on 17% of the samples. Similarly, Biava et al. (17) reported unsatisfactory results and less than 25% of recovery in studies where amphotericin B, 10% sodium and potassium iodide, flucytosine, ketoconazole were evaluated, in association or not with surgery,

la anfotericina B, yoduro de sodio y de potasio al 10%, flucitosina, ketoconazol asociados o no a cirugía, así como la anfotericina B sistémica combinada con compresas de gazas embebidas en soluciones de anfotericina B y dimetilsulfóxido (DMSO).

Se pueden explicar los resultados insatisfactorios de las drogas antimicóticas tradicionales por la incapacidad de *P. insidiosum* para producir esteroides en la membrana plasmática, como el ergosterol, que es el componente blanco de acción de la mayoría de las drogas antimicóticas, que en los hongos alteran la permeabilidad de la membrana celular provocando la lisis celular del hongo (8, 18).

Loreto et al (19) evaluaron la susceptibilidad *in vitro* de *P. insidiosum* a los antibióticos Macrólidos y Tetraciclinas reportando algún grado de acción inhibitoria, reduciendo la incorporación de aminoácidos a las proteínas, inhibiendo

as well as systemic amphotericin B combined with gauze pads embedded in amphotericin B and dimethylsulfoxide (DMSO) solutions.

The unsatisfactory results of traditional antifungal drugs can be explained by the inability of *P. insidiosum* to produce steroids in the plasma membrane, such as ergosterol, which is the absorption component of most antifungal drugs, which in fungi, alter the permeability of the cell membrane causing cell lysis of the fungus (8,18).

Loreto et al (19) evaluated the in vitro susceptibility of *P. insidiosum* to Macrolide and Tetracycline antibiotics reporting some degree of inhibitory action, reducing the incorporation of amino acids into proteins, inhibiting protein synthesis and amino acid transport. There is a lack of research in sick animals naturally infected with pythiosis.

On the other hand, surgical intervention as part of the treatment for pythiosis, requires removal of the entire affected area, with a safety margin to avoid relapses, however, this is hampered by compromised anatomical structures, mainly in the limbs (20).

After contact of *P. insidiosum* with the host, a germ tube is formed which mechanically penetrates the tissues where the hyphae of the agent produce exo-antigens that are presented to the antigen-presenting cells (APCs). APCs secrete interleukin 4 (IL-4) which directs T helper naïve (Th0) lymphocytes into T helper 2 (Th2). The high number of eosinophils de-granulates around the hyphae of *P. insidiosum* are mainly responsible for the extensive and rapid tissue damage found in pythiosis and induce the development of the Splendore-Hoeppli (SH) reaction. It is suggested that the SH phenomenon and the exo-Ags secretion are evolutionary strategies developed by *P. insidiosum* to assure its proliferation in a host tissue (21, 22).

A possible pharmacological explanation for the recovery of horses with pythiosis treated with triamcinolone acetonide is found in the immunomodulating activity of glucocorticoids, since it inhibits the synthesis, release and / or action of cytokines and other mediators that promote the inflammatory or immune response. These molecules include pro-inflammatory cytokines, such as IL-1, IL-6 and tumor necrosis factor alpha (TNF- α), clonal expansion and IL-2, subset of helper T lymphocytes (Th1), IL-12 and gamma Interferon (IFN- γ) and, to a lesser extent, or subset Th2, IL-4 and IL-5, colony-stimulating factors such as granulocyte-macrophage colony-stimulating factors (GM-CSF), chemokines as RANTES and MIP-1 α , adhesion molecules such

la síntesis de proteína y el transporte de aminoácidos, aunque, faltan más investigaciones en animales enfermos y naturalmente infectados con pythiosis.

Por otra parte, la intervención quirúrgica como parte del tratamiento para pythiosis, requiere retirada de toda el área afectada, con margen de seguridad para evitar las recidivas, sin embargo, esto es dificultado por las estructuras anatómicas comprometidas, principalmente en los miembros (20).

Después del contacto del *P. insidiosum* con el hospedero, se forma un tubo germinativo que mecánicamente penetra los tejidos donde las hifas del agente producen exo-antígenos que son presentados a las células presentadoras de antígenos (APCs). Las APCs secretan interleucina 4 (IL-4) que direcciona los linfocitos T helper naïve (Th0) en T helper 2 (Th2). El número elevado de eosinófilos de-granulados alrededor de las hifas de *P. insidiosum* son los principales responsables por el daño tecidual extenso y rápido encontrado en la pythiosis e inducen el desarrollo de la reacción de *Splendore-Hoeppli* (SH). Se sugiere que el fenómeno de SH y la secreción de exo-Ags son estrategias evolutivas desarrolladas por *P. insidiosum* para asegurar su proliferación en un tejido del hospedero (21, 22).

Una posible explicación farmacológica para la recuperación de equinos con pythiosis tratados con acetona de triamcinolona se encuentra en la actividad inmuno-moduladora de los glucocorticoides, ya que inhibe la síntesis, liberación y/o acción de citocinas y otros mediadores que promueven la respuesta inflamatoria o inmune. Estas moléculas incluyen citocinas pró-inflamatorias, tales como IL-1, IL-6 y factor de necrosis tumoral alfa (TNF- α), la expansión clonal y IL-2, subconjunto de linfocitos T auxiliares (Th1), IL-12 y interferón gama (IFN- γ) y, en menor extensión, o subconjunto Th2, IL-4 e IL-5, factores estimulantes de colonias, tales como los factores estimulantes de colonias de granulocitos y macrófagos (GM-CSF), las quimiocinas como RANTES y MIP-1 α , moléculas de adhesión tales como ICAM1, ELAM-1 y E-selectina, los mediadores inflamatorios tales como bradicinina, histamina, eicosanóides y óxido nítrico, bien como moléculas comprometidas en la presentación de antígeno y complejo principal de histocompatibilidad (MHC) de clase II.

Todo el espectro de albos moleculares explica tanto la pleiotropia como la fuerza anti-inflamatoria e inmuno-moduladora. Es por eso que al bloquear la síntesis de la citocina IL-5 y el factor estimulante de colonias de granulocitos y

as ICAM1, ELAM-1 and E-selectin, inflammatory mediators such as bradykinin, histamine, eicosanoids and nitric oxide, as well as molecules involved in the presentation of antigen and major histocompatibility complex (MHC) class II.

The entire spectrum of molecular albs explains both pleiotropy and anti-inflammatory and immuno-modulatory force. That is why, by blocking the synthesis of the cytokine IL-5 and granulocyte-macrophage colony-stimulating factor (GM-CSF), the programmed death of these cells (apoptosis) is triggered, which decreases the half-life of Eosinophils. Once this cytokine is responsible for eosinophilopoiesis, the function of mature eosinophils increases, as well as degranulation, adhesion and cytotoxicity, thus prolonging the survival of that cell (23,24).

AT decreases the half-life of the eosinophil by blocking the synthesis of IL-5 and granulocyte-macrophage colony stimulating factor (GM-CSF), triggering the apoptosis of these cells, and thus *Pythium* is exposed to neutrophils and macrophages, which completely eliminate the hyphae in the tissue, stimulating the physiological repair of the wound. Additionally glucocorticoids prolong the survival of the neutrophils and decrease the apoptosis of these cells (25).

In the healing process, many cell types are involved whose interrelationships are regulated by the cytokines, the extracellular matrix (ECM) and the metalloproteinases (MMPs) of the extracellular matrix. In a chronic wound as the antigenic stimulus disappears, skin healing is activated allowing the reconstruction of the stratified epithelium (the epidermis), the epidermal dermal junction and the dermis, as well as its vascularization (26). After treatment with AT in the GT, the reconstitution of the tissue begins, with the accumulation of fibroblasts in the center of the wound, and initiates the synthesis of collagen and a provisional extracellular matrix.

Fibroblasts undergo a series of phenotypic changes, initially adopting a migratory phenotype, then a pro-fibrotic phenotype (as they produce collagen I, III and VI) and subsequently, adopting the myofibroblast phenotype, rich in actin microfilaments in the cytoplasmic side of the membrane to establish cell-cell (adherent) junctions. These cells produce the necessary new MEC for the supporting cells and blood vessels, provide nutrients and oxygen necessary for cell growth and proliferation (27). The cytokines TGF- β (transforming growth factor beta) and PDGF (platelet-derived growth factor) stimulate fibroblasts to produce collagen and other ECM components. Simultaneously, fibroblasts and endothelial cells begin to migrate

macrófagos (GM-CSF), se desencadena la muerte programada de estas células (apoptosis), lo que disminuye la vida media de los eosinófilos, una vez que esta citocina se encarga de la eosinófilopoyesis, causando el aumento de la función de los eosinófilos maduros, así como la de-granulación, adherencia y citotoxicidad, prolongando así la sobrevivencia de esa célula (23,24).

La AT disminuye la vida media del eosinófilo, bloqueando la síntesis de IL-5 y el factor estimulante de colonias de granulocitos y macrófagos (GM-CSF), lo que desencadena la apoptosis de estas células, y así el *Pythium* queda expuesto a los neutrófilos y macrófagos, que a la vez eliminan totalmente las hifas en el tejido, estimulando la reparación fisiológica de la herida, adicionalmente, los glucocorticoides prolongan la supervivencia de los neutrófilos y disminuyen la apoptosis de estas células (25).

En el proceso de cicatrización intervienen muchos tipos celulares cuyas inter-relaciones están reguladas por las citocinas, la matriz extracelular (MEC) y las metalloproteinases (MMP) de la matriz extracelular. En una herida crónica al desaparecer el estímulo antigénico, se activa la cicatrización cutánea permitiendo la reconstrucción del epitelio estratificado (la epidermis), la unión dermo epidérmica y la dermis, así como su vascularización (26). Después de aplicado el tratamiento con AT en el GT, inicia la reconstitución del tejido, con el acumulo de fibroblastos en el centro de la herida, e inicia la síntesis de colágeno y una matriz extracelular provisoria.

Los fibroblastos sufren una serie de cambios fenotípicos, inicialmente adoptan un fenotipo migratorio, luego un fenotipo pro-fibrótico (en cuanto producen colágeno I, III y VI) y posteriormente, adopta el fenotipo de miofibroblasto, rico en microfilamentos de actina en el lado citoplasmático de la membrana y establecen uniones célula-célula (adherentes), estas células producen la nueva MEC necesaria para las células de sostén y vasos sanguíneos, proporcionan nutrientes y oxígeno necesarios para el crecimiento y proliferación celular (27). Las citocinas TGF- β (Factor de crecimiento transformante beta) y PDGF (Factor de crecimiento derivado de plaquetas), estimulan a los fibroblastos a producir colágeno y otros componentes de ECM. Simultáneamente, los fibroblastos y las células endoteliales comienzan a migrar sobre la matriz provisional en el espacio de la herida con la ayuda de MMPs (Metaloproteinases de la matriz extracelular), las cuales son reguladas por los queratinocitos

on the provisional matrix in the wound space with the help of MMPs (extracellular matrix metalloproteinases), which are regulated by keratinocytes and macrophages at the wound border. The degradation of the ECM components by MMP is necessary to remove and rearrange provisional matrices and allow migration, providing formation of new blood vessels in the wound bed. An important cytokine that promotes this migration is IL-1, which stimulates the release of MMPs and synergistically induces collagenase activity in relation to IFN- γ and TNF- α . Increased levels of IL-1, therefore, may result in ECM degradation and delaying wound repair (28).

Collagen is a fundamental component in the tissue repair process, and it is synthesized from fibroblasts and present in abundance in the proliferative phase and remodeling of the wound. The most expressive types of collagen in the healing process are types I and III. Collagen III appears primarily in the wound. It is characterized as young or immature collagen and confers a disorganized appearance to the fibers. Already type I or mature collagen, replaces type III in old scars and is characterized by a greater organization of fibers (29).

Because there are many factors that affect the action of drugs in the diseased animal, such as pH, vascularization, fibrosis, idiosyncrasy, variations in the species, tolerance, sensitivity, nutritional status and body condition of the animal (30), It is necessary to carry out further studies in naturally infected animals considering AT in isolation or in combination with other therapeutic options, such as antiglycans of the latest generation inhibitors of β -glucan synthesis or antibiotics inhibitors of *P. insidiosum* protein synthesis.

In conclusion, the results obtained in this study showed that triamcinolone acetonide was effective in the repair of wounds of granuloma by pythiosis, showing up in the histopathological evaluation a tissue repair, and absence of the oomycete *P. insidiosum* in the tissue. The use of triamcinolone acetonide as a good therapeutic alternative in the treatment of equine cutaneous pythiosis may be recommended.

y macrófagos en el borde de la herida. La degradación de los componentes de ECM por MMP es necesaria para eliminar y reorganizar matrices provisionales y permitir la migración, proporcionando la formación de nuevos vasos sanguíneos en el lecho de la herida. Una importante citocina que promueve esta migración es la IL-1, que estimula la liberación de MMPs y sinérgicamente induce la actividad de la colagenasa en relación con IFN- γ y TNF- α . El aumento de los niveles de IL-1, por consiguiente, puede resultar en la degradación de ECM y retrasando la reparación de las heridas (28).

El colágeno es un componente fundamental en el proceso de reparo tecidual, sintetizado a partir de los fibroblastos y presente en abundancia en la fase proliferativa y de remodelación de la herida. Los tipos de colágenos más expresivos en el proceso de cicatrización son los tipos I y III. El colágeno III aparece primariamente en la herida, es caracterizado como colágeno joven o inmaduro y confiere aspecto desorganizado a las fibras. Ya el colágeno tipo I o maduro, substituye el tipo III en cicatrices antiguas y se caracteriza por la mayor organización de las fibras (29).

Debido a que son muchos los factores que afectan la acción de los fármacos en el animal enfermo, como es el pH, vascularización, fibrosis, idiosincrasia, variaciones de la especie, tolerancia, sensibilidad, estado nutricional y condición corporal del animal (30), es necesaria la realización de más estudios en animales naturalmente infectados considerando la AT aisladamente o en combinación con otras opciones terapéuticas como antimicóticos de última generación inhibidores de la síntesis de β -glucano o antibióticos inhibidores de la síntesis de proteína del *P. insidiosum*.

En conclusión, los resultados obtenidos en el presente estudio mostraron que la acetónida de triamcinolona fue efectiva en el proceso de reparación de heridas del granuloma por pythiosis, mostrando en la evaluación histopatológica reparación tisular, así como ausencia del oomiceto *P. insidiosum* en el tejido. Se puede recomendar el uso de la acetónida de triamcinolona como una buena alternativa terapéutica en el tratamiento de la pythiosis cutánea equina.

REFERENCES

1. Cardona J, Vargas M, Perdomo S. Frecuencia de Pythiosis cutánea en caballos de producción en explotaciones ganaderas de Córdoba, Colombia. *Rev Med Vet Zoot* 2014; 61(I):31-43.
2. Santos C, Santurio J, Marques C. Pitiose em animais de produção no Pantanal Matogrossense. *Pesq Vet Bras* 2011; 31(12):1083-89.
3. White S. Equine Bacterial and Fungal Diseases: A Diagnostic and Therapeutic Update. *Clin Tech Equine Pract* 2005; 4:302-310.
4. Fonseca A, Botton S, Nogueira C, Correa B, Silveira J, Azevedo M, Maroneze B, Santurio J, Pereira D. In Vitro Reproduction of the Life Cycle of *Pythium insidiosum* from Kunkers' Equine and Their Role in the Epidemiology of Pythiosis. *Mycopathologia* 2014; 177:123-127.
5. Cardona J, Vargas M, González M. Evaluación clínica e histopatológica de la pythiosis cutánea en terneros del departamento de Córdoba, Colombia. *Rev MVZ Córdoba* 2013a; 18(2):3551-3558.
6. Cardona J, Vargas M, Perdomo S. Pythiosis cutánea equina: una revisión. *Rev Ces Med Vet Zootec* 2013b; 8(1):58-67.
7. Márquez A, Salas Y, Canelón J, Perazzo Y, Colmenárez V. Descripción anatomopatológica de pitiosis cutánea en equinos. *Rev Fac Cs Vets UCV* 2010; 51(1):37-42.
8. Luis-León J, Pérez R. Pythiosis: Una patología emergente en Venezuela. *Salus online* 2011; 15(1):79-94.
9. Mrad A. Ética en la investigación con modelos animales experimentales. Alternativas y las 3 RS de Russel. Una responsabilidad y un compromiso ético que nos compete a todos. *Rev Col Bioética* 2006; 1(1):163-184.
10. Pabón J, Eslava J, Gómez R. Generalidades de la distribución espacial y temporal de la temperatura del aire y de la precipitación en Colombia. *Meteorol. Colomb* 2001; 4:47-59.
11. Dória R, Freitas S, Mendonça F, Arruda L, Boabaid F, Filho A, Colodel E, Valadão E. Utilização da técnica de imunohistoquímica para confirmar casos de pitiose cutânea equina diagnosticados por meio de caracterização clínica e avaliação histopatológica. *Arq Bras Med Vet Zootec* 2014; 66(1):27-33.
12. Galiza G, da Silva T, Caprioli R, Barros C, Irigoyen L, Figuera R, Lovato M, Kommers G. Ocorrência de micoses e pitiose em animais domésticos: 230 casos. *Pesq Vet Bras* 2014; 34(3):224-232.
13. Frey F, Velho J, Lins L, Nogueira C, Santurio J. Pitiose equina na região sul do Brasil. *Rev Port Cienc Vet* 2007; 102:107-111.
14. Pereira D, Santurio J, Alves S, Argenta J, Potter L, Spanemberg A, Ferreiro L. Caspofungin in vitro and in vivo activity against Brazilian *Pythium insidiosum* strains isolated from animals. *J Antimicrob Chemother* 2007; 60:1168-1171.
15. Argenta J. Atividade in vitro, individual ou em combinação, de voriconazol, itraconazol e terbinafina contra isolados brasileiros de *Pythium insidiosum*. *Acta Scientiae Veterinariae* 2008; 36(3):327-328.
16. Cavalheiro A, Maboni G, Azevedo M, Argenta J, Pereira D, Spader T, Alves S, Santurio J. In Vitro Activity of Terbinafine Combined with Caspofungin and Azoles against *Pythium insidiosum*. *Antimicrob. Agents Chemother* 2009; 53(5):2136-2138.
17. Biava J, Ollhoff D, Gonçalves R, Biondo A. Zigomicose em equinos-revisão. *Rev Acad Curitiba* 2007; 5:225-230.
18. Bandeira A, Santos J, Melo M, Andrade V, Dantas A, Araujo J. Pitiose equina no estado de sergipe, Brasil. *Ciênc Vet Tróp Recife-PE* 2009; 12(1):46-54.
19. Loreto E, Nunes-Mario D, Denardi L, Alves S, Santurio J. In Vitro Susceptibility of *Pythium insidiosum* to Macrolides and Tetracycline Antibiotics. *Antimicrob. Agents Chemother* 2011; 55(7):3588-3590.

20. Santurio J, Alves S, Pereira D, Argenta J. Pitiose: uma micose emergente. *Act Sci Vet* 2006; 34(1):1-14.
21. Mendoz L, Newton J. Immunology and immunotherapy of the infections caused by *Pythium insidiosum*. *Medical Mycology* 2005; 43:477-486.
22. Gaastra W, Lipman L, De Cock A, Exel T, Pegge R, Scheurwater J, Vilela R, Mendoza L. *Pythium insidiosum*: An Overview. *Vet Microbiol* 2010; 146:1-16.
23. Liberman A, Druker J, Perone M, Arzt E. Glucocorticoids in the regulation of transcription factors that control cytokine synthesis. *Cytokine Growth Factor Rev* 2007; 18:45-56.
24. Liberman A, Druker J, Refojo D, Arzt E. Mecanismos moleculares de acción de algunas drogas inmunosupresoras. *Medicina* 2008; 68(6):455-464.
25. Meagher L, Cousin J, Seckl J, Haslett C. Opposing effects of glucocorticoids on the rate of apoptosis in neutrophilic and eosinophilic Granulocytes. *J Immunol* 1996; 156: 4422-4428.
26. Ramírez G. Fisiología de la cicatrización: Art de Revisión. *Rev Fac Salud* 2010; 2(2):69-78.
27. Mahdavian B, van der Veer W, van Egmonda M, Niessenb F, Beelena R. Macrophages in skin injury and repair. *Immunobiology* 2011; 216:753-762.
28. Niessen F, Andriessen M, Schalkwijk J, Visser L, Timens W. Keratinocyte-derived growth factors play a role in the formation of hypertrophic scars. *J Pathol* 2001; 194:207-216.
29. Coleman R. Picrosirius red staining revisited. *Acta histochemical* 2011; 113:231-233.
30. Ruiz J. 2001. Factores fisiológicos que modifican la acción de los fármacos en medicina veterinaria. *Rev Col Cienc Pec* 14(1):36-48.