

Coagulação intravascular disseminada crónica associada a aneurisma aórtico - caso clínico

Chronic disseminated intravascular coagulation associated with aortic aneurysm - case report

Renata Violante Silva, Nuno Silva, Cármen Pais, Fernando Guimarães

Serviço de Medicina Interna do Hospital de Vila Real. Centro Hospitalar Trás-os-Montes e Alto Douro (Portugal)

Resumo

A coagulação intravascular disseminada (CID) é uma entidade clínica relativamente incomum, caracterizada por extensa ativação da coagulação que resulta na deposição intravascular de fibrina em vasos de pequeno e médio calibre. Podem resultar importantes perturbações hemodinâmicas, disfunção de múltiplos órgãos e grave diátese hemorrágica. As situações não traumáticas que mais vezes se complicam de CID são as infeções graves com sepsis e diversas doenças de foro oncológico. Os aneurismas aórticos (AA) associam-se raramente a CID. Podem ser reconhecidos pela primeira vez na investigação desta coagulopatia. Em regra só a reparação cirúrgica do AA permite a resolução da CID concomitante. Apresentamos neste artigo o caso clínico de um homem de 96 anos com CID crónica associada a AA inoperável.

Abstract

Disseminated intravascular coagulation (DIC) is an uncommon clinical entity, characterized by widespread activation of the coagulation process, which results in intravascular deposition of fibrin in small and medium-sized vessels. Important hemodynamic trouble, multiorganic dysfunction and severe hemorrhagic diathesis can follow. The most common non-traumatic situations associated with DIC are sepsis or disseminated serious infections and neoplastic diseases. Aortic aneurysms (AA) are rarely associated with DIC. Sometimes they are first recognized in the investigation of this coagulopathy. Surgical repair is usually required for the resolution of concomitant DIC. We present in this case-report a 96-years-old patient with chronic DIC with an underlying inoperable AA.

Palabras clave: Coagulación intravascular diseminada. Aneurisma aórtico. Inoperabilidad

Keywords: Disseminated intravascular coagulation. Aortic aneurysm. Inoperability

Introdução

A coagulação intravascular disseminada (CID) é uma entidade clínica grave pouco comum, caracterizada pela extensa ativação do processo de coagulação, que resulta na deposição intravascular de fibrina em vasos de pequeno e médio calibre em resposta à exposição a material contendo fator tecidual, que ocorre em diversas situações clínicas. Esta deposição de fibrina e consequente hipercoagulabilidade podem contribuir para a redução do suprimento sanguíneo a órgãos vitais, que podem entrar em falência, e resultar em importante perturbação hemodinâmica. Por seu turno, a consumpção de factores de coagulação e a depleção de plaquetas podem levar a grave diátese hemorrágica¹.

A CID não ocorre de modo espontâneo; existe sempre uma entidade subjacente². São numerosas as situações que podem associar-se a, ou complicar-se de CID, mas a maioria reparte-se por infeções graves com sepsis (de que é paradigmática a meningococemia) e doenças neoplásicas (quer tumores sólidos, quer de foro hematológico). Outras situações relativamente comuns são os traumatismos graves e complicações obstétricas; mais raras são algumas doenças vasculares, como hemangiomas gigantes e aneurismas da aorta^{1,3}.

Na CID crónica os sintomas hemorrágicos são mais ligeiros, sobretudo a nível da pele e mucosas. Ocorre em situações várias, em especial hemangiomas gigantes – mas também grandes ou extensos AA² - e carcinomas metastáticos¹, nas

quais o fator tecidual que desperta o processo está mais localizado e/ou existe em menor quantidade³. O passo fundamental no tratamento da CID é o tratamento eficaz da doença ou condição subjacente^{1,2}. Embora rara, é conhecida a associação de CID com aneurisma da aorta^{1,3}. Em regra a resolução da CID exige a reparação cirúrgica do aneurisma⁴, além do tratamento de suporte conforme necessário.

Apresentamos o caso clínico de um ancião com aneurismas aórticos sem possibilidade de resolução cirúrgica, cuja apresentação clínica foi uma forma crónica de CID, e que veio a falecer ao fim de 13 meses. A propósito deste caso fazemos uma breve revisão da literatura.

Descrição do caso

Em junho de 2013 um homem de 96 anos, residente num lar, recorreu ao Serviço de Urgência (SU) do nosso hospital por equimoses espontâneas com início dez dias antes. Referia episódios de expectoração hemoptóica no último mês, além de disfonia. Em observação por ORL, fora identificada paresia da corda vocal esquerda. Negava história de traumatismos, epistaxis, hematemese, hematúria, retorragias ou melenas. Não tinha antecedentes patológicos de relevo nem tomava qualquer medicamento.

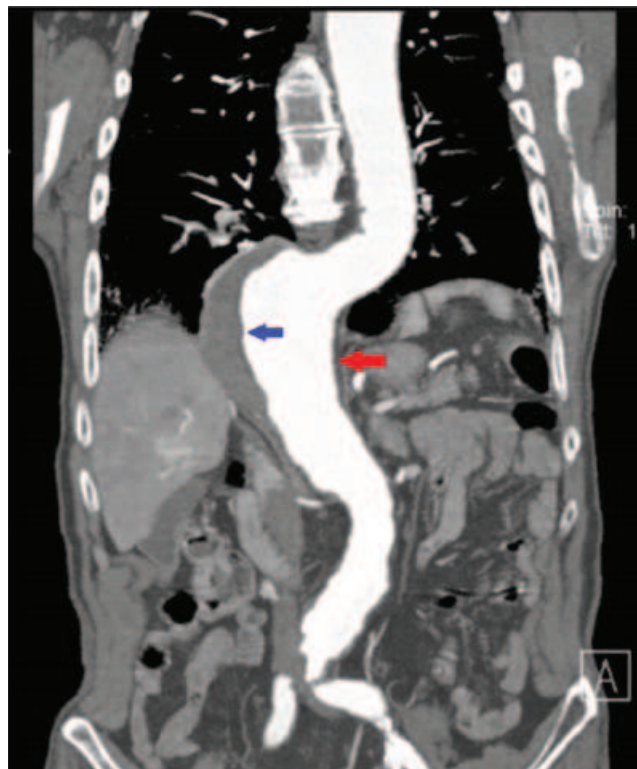
Apresentava equimose e edema na mão esquerda, equimose extensa na face interna do braço direito e equimoses na face posterior de ambas as coxas. A pele e as mucosas estavam ligeiramente descoradas; não apresentava adeno-

patias; a auscultação cardíaca e pulmonar não evidenciava alterações dignas de realce; o abdómen era normal à palpação; o resto do exame era normal.

O estudo analítico evidenciou Hemoglobina (Hb) 12,3 g/dl, Leucócitos 9500/mm³, 63% polimorfonucleares (PMN); Plaquetas 136000/mm³; Tempo de Protrombina 19.3 segundos (normal 13 s.); INR 1.43; Tempo de Tromboplastina Parcial activado (TTPa) 41.1 segundos (normal <34.5); Creatinina 1.3 mg/dl, Ureia 81 mg/dl, Na 138 meq/l, K 5.1 meq/l. A radiografia do tórax mostrou opacidade paramediastínica de contorno arredondado à esquerda, que a tomografia computadorizada (TC) com administração de contraste intravenoso mostrou corresponder a um aneurisma fusiforme da transição toracoabdominal, com extensão de 10 cm e diâmetro externo máximo de 8 cm. O aneurisma apresentava trombo circunferencial nos dois terços esquerdos da sua circunferência, com espessura máxima de cerca de 3 cm (figura 1); observaram-se ainda acentuadas manifestações de aterosclerose na aorta e um aneurisma sacular predominantemente tromboso na vertente esquerda da crossa, com diâmetro máximo de 4 cm. Não se observavam sinais de dissecação da íntima, derrame pericárdico ou pleural.

Foi considerado por Cirurgia Vasculiar que o paciente não reunia condições cirúrgicas para qualquer tipo de intervenção relativa aos referidos aneurismas. O doente foi referenciado à consulta de Medicina Interna para acompanhamento e investigação adicional. Apresentava-se sem equimoses de novo e com as anteriores praticamente resolvidas. Mantinha disfonia, que atribuímos a compressão do nervo laríngeo recorrente ou do nervo vago à esquerda pelo aneurisma torácico. Nova avaliação laboratorial (Outubro 2013) evidenciou: Tempo de Protrombina 20.2 segundos; TTPa 41.3 segundos, Tempo de Trombina 18.3 segundos (normal 14-21), Fibrinogénio 97 mg/dl (normal 200-400), D-Dímeros ">máximo" (normal: < 0.5 mcg/ml); presença de esquizócitos no esfregaço de sangue periférico (consultar Tabela I).

Figura 1. Aneurisma fusiforme da transição toracoabdominal (seta vermelha), com extensão de 10 cm e diâmetro externo máximo de 8 cm, apresentando trombo circunferencial (seta azul) nos dois terços esquerdos da sua circunferência, com espessura máxima de cerca de 3 cm.



Estes resultados, integrados no quadro clínico, confirmaram a suspeita de CID. Iniciou enoxaparina subcutânea, mas auto-suspendeu dias depois a sua administração.

Em janeiro de 2014 o paciente recorreu de novo ao SU por extenso hematoma do membro inferior direito, apresentando sinais inflamatórios compatíveis com erisipela na perna, com possível ponto de partida em rotura de flictena. Estava apiré-

Tabela I. Cronologia dos resultados analíticos de quatro momentos descritos. N: normal; TTPa: Tempo de Tromboplastina Parcial activado

	Urgência Junho 2013	Consulta Outubro 2013	Urgência Janeiro 2014	Urgência Julho 2014
Hemoglobina (N= 13-18g/dl)	12,3	12,16	7,8	7,68
Leucócitos (N= 4-11x10 ³ /mm ³)	9500	7700	10500	13800
Plaquetas (N 150-400/mm ³)	136000	126000	170000	79000
Tempo de Protrombina (normal do dia em segundos)	19,3 (13)	20,2 (13)	18,2 (14)	20,4 (14)
Tempo de Trombina (N 14-21 segundos)		18,3		
TTPa (N < 34,5 segundos)	41,1	41,3	42,3	41
D-dímeros (N < 0,5ug/ml)	>máximo	>máximo		
Fibrinogénio (N 200-400mg/dl)		97	63	
Pesquisa de Esquizócitos no sangue periféricos		Presentes		
Creatinina (0,7-1,4mg/dl)	1,3	1,6	2,6	3,2

Tabela II: Sistema de pontuação para CID aberta da ISTH*

Sistema de pontuação para CID aberta

Avaliação de risco: o paciente tem uma doença subjacente que se sabe poder associar-se a CID aberta?

Se sim: continuar

Se não: não usar este algoritmo

Pedir testes globais da coagulação

(TP, contagem de plaquetas, fibrinogénio, marcador relacionado com a fibrina)

Pontuar os resultados dos testes

- Contagem de plaquetas ($>100 \times 10^9/L = 0$, $< 100 \times 10^9/L = 1$, $< 50 \times 10^9/L = 2$)
- Marcador de fibrina elevado (ex.: D-dímeros, produtos de degradação da fibrina) (sem aumento = 0, aumento moderado = 2, aumento forte = 3)
- TP prolongado ($< 3 \text{ s} = 0$, $> 3 \text{ mas } < 6 \text{ s} = 1$, $> 6 \text{ s} = 2$)
- Nível de fibrinogénio ($> 1 \text{ g/L} = 0$, $< 1 \text{ g/L} = 1$)

Calcular a pontuação:

≥ 5 Compatível com CID aberta: repetir pontuação diariamente

< 5 Sugestivo de CID não-aberta: repetir em 1 ou 2 dias

*ISTH Diagnostic Scoring System for DIC. Adaptado de Levi M, Toh CH et al (ver ref. 3). TP: tempo de protrombina; ISTH: Sociedade Internacional de Trombose e Hemostase.

tico. Do restante exame destacavam-se palidez e equimoses / hematomas também a nível dos membros superiores e das regiões torácica e abdominal esquerdas. Analiticamente, Hb 7.8 g/dl, VGM 96 fl, HGM 31.1 pg, Leucócitos 10500/mm³, 74% PMN, Plaquetas 170000/mm³; Ureia 133 mg/dl, Creatinina 2.6 mg/dl, Ionograma normal; INR 1.31; TTPa 42.3 segundos. Foi tratado com fluidos intravenosos, ceftriaxone e flucloxacilina, com recuperação parcial da anemia e da função renal, tendo alta com enoxaparina profilática em dose ajustada à função renal e ácido fólico.

Foi reinternado em abril de 2014 por hematoma do membro inferior esquerdo, hipotensão, agravamento da anemia e da insuficiência renal, com necessidade de transfusões de glóbulos rubros. Foi excluída trombose venosa profunda.

Foi novamente readmitido através do SU entre 1 e 11 de julho desse ano por extenso hematoma no lado direito da região cervical, dorsal e lombar (figura 2). Um ecodoppler excluiu trombose dos vasos do pescoço. Foi transfundido com glóbulos rubros. Repetiu TC contrastado que voltou a evidenciar a volumosa dilatação aneurismática da aorta descendente na metade inferior e transição para a aorta abdominal, com maior diâmetro transversal de 9 cm; foram ainda observados na aorta abdominal ligeiro aneurisma fusiforme acima da bifurcação com 3.5 cm de maior diâmetro e um aneurisma no trajeto inicial da artéria ilíaca esquerda com 3 cm de diâmetro. Apesar de franca melhoria do paciente à data da alta, com regressão parcial do referido hematoma, o seu estado voltou a piorar um mês depois, com dor e aumento do mesmo hematoma, acabando por falecer na sala de observação do SU em 22 de agosto de 2014.

Discussão

Os aneurismas da aorta representam uma causa rara de CID, estimando-se que correspondem a cerca de 0.5-0.6%^{5,6} a 4%⁷; e dentro destes pacientes apenas 0.5 a 1% apre-

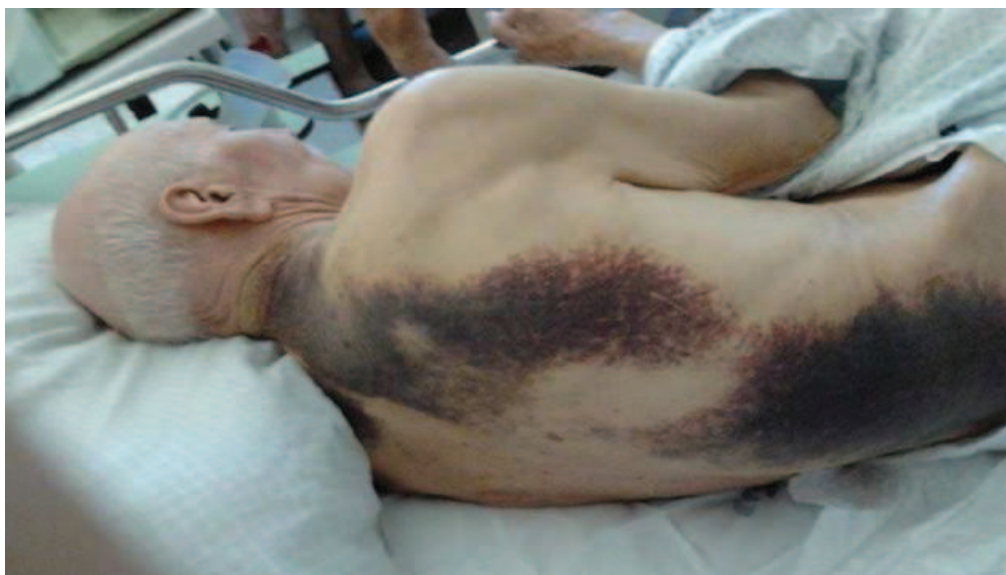sentam manifestações clínicas graves de CID⁸. Admitem-se como mecanismos da patogénese da CID associada a AA a exposição à superfície desnudada do endotélio aórtico⁹ e um trombo funcionando como fonte de fibrinólise local¹⁰.

Algumas vezes, o aneurisma da aorta pode ser reconhecido durante a investigação de uma síndrome de CID, como em parte ocorreu no caso do nosso paciente. Outras vezes, é no estudo laboratorial de preparação pre-operatória do doente com AA que se reconhecem as alterações da coagulação e da contagem de plaquetas que permitem chegar ao diagnóstico de CID^{7,10,11}. Por outro lado, a cura ou pelo menos o controlo aceitável da CID exige, em regra, a resolução cirúrgica do aneurisma, como atrás referido⁴, sendo rara a recorrência tardia da CID¹¹. Alguns autores propuseram critérios de CID crónica associada a aneurismas da aorta abdominal, como a presença de doença hemorrágica crónica, coagulopatia de consumo e reversão das anomalias laboratoriais após a reparação cirúrgica do aneurisma⁶.

O paciente que apresentamos neste artigo tinha uma forma crónica de CID, com púrpura extensa recorrente, incluindo expectoração hemoptóica e hematomas subcutâneos, com necessidade de transfusões de glóbulos rubros. O diagnóstico de CID foi estabelecido com base na pontuação obtida no Diagnostic Scoring System for DIC da International Society on Thrombosis and Haemostasis², tendo em conta o valor de D-Dímeros, o prolongamento do tempo de protrombina e o baixo nível de fibrinogénio (Tabela II). O facto de a contagem de plaquetas só em algumas ocasiões ter sido inferior ao *cut-off* valorizado de $< 100.000/\text{mm}^3$, estando a maior parte das vezes entre este valor e os $150.000/\text{mm}^3$, não invalida o diagnóstico, já que valores ligeiramente baixos ou normais são habituais na CID crónica¹².

A abordagem endovascular de AA torácicos tem vindo a ganhar terreno, com resultados semelhantes aos da cirurgia aberta convencional, com taxa de complicações rela-

Figura 2. Extenso hematoma no lado direito da região cervical, dorsal e lombar



tivamente baixa, sendo a única possível em pacientes de alto risco cirúrgico¹³. Na verdade, de alternativa neste grupo específico de pacientes, tornou-se com o tempo a abordagem preferida genericamente em muitos casos¹⁴. No nosso paciente, a localização, a extensão dos aneurismas e da trombose mural associada, a par da idade avançada, constituíram contra-indicação para o procedimento. Assim, tentamos terapêutica profilática de coagulação / trombose com heparina de baixo peso molecular (ajustada à função renal), após resolução das hemorragias, um recurso já descrito em situações de AA inoperáveis¹⁵. A recorrência e a extensão dos hematomas obrigou a suspendê-la. A causa de morte do nosso paciente foi multifatorial: morbilidade dos recorrentes hematomas relacionados com a CID, insuficiência renal e gradual deterioração do seu estado geral.

Em conclusão, o caso apresentado ilustra uma situação de CID crónica, em cuja investigação se descobriram um aneurisma fusiforme da transição da aorta torácica descendente para a abdominal e um aneurisma sacular do arco aórtico, ambos parcialmente trombosados. Na ausência de outras entidades predisponentes, consideramos estes aneurismas a causa de CID neste paciente.

Bibliografia

1. Arruda R, High KA. Coagulation disorders. In Longo, Fauci et al Eds. Harrison's Principles of Internal Medicine 18th Ed. New York, McGraw Hill 2012, Ch. 116, p. 973-82.
2. Levi M, Toh CH, Thachil J, Watson HG. Guidelines for the diagnosis and management of disseminated intravascular coagulation. British Committee for Standards in Haematology. Br J Haematol 2009; 145: 24-33.
3. Kramer J, Otten HM, Levi M, ten Cate H. The association of disseminated intravascular coagulation with specific diseases. Réanimation 2002; 11: 575-83.
4. Kazmers A, Jacobs L, Perkins A, Lindenauer SM, Bates E. Abdominal aortic aneurysm repair in Veterans Affairs medical centers. J Vasc Surg 1996; 23: 191-200.
5. Falanga A, Rickles FR. Management of thrombohemorrhagic syndromes in hematologic malignancies. Hematology Am Soc Hematol Educ Program 2007; 165-71.
6. Siebert WT, Natelson EA. Chronic consumption coagulopathy accompanying abdominal aortic aneurysm. Arch Surg 1976; 111: 539-41.
7. Fisher DF Jr, Yawn DH, Crawford ES. Preoperative disseminated intravascular coagulation associated with aortic aneurysms. A prospective study of 76 cases. Arch Surg 1983; 118:1252-55.
8. Rowlands TE, Norfolk D, Homer-Vanniasinkam S. Chronic disseminated intravascular coagulopathy cured by abdominal aortic aneurysm repair. Cardiovasc Surg 2000; 8: 292-94.
9. Jelenska MM. Coagulation parameters as predictors of DIC in patients with intact aortic aneurysm. Hamostaseologie 2004; 24(3): 162-66.
10. Yamazumi K, Ojima M, Okumura H, Aikou T. An activated state of blood coagulation and fibrinolysis in patients with abdominal aortic aneurysm. Am J Surg 1998; 175 (4): 297-301.
11. Thompson RW, Adams DH, Cohen JR, Mannick JA, Whittemore AD. Disseminated intravascular coagulation caused by abdominal aortic aneurysm. J Vasc Surg 1986; 4: 184-86.
12. Leung LLK. Clinical features, diagnosis, and treatment of disseminated intravascular coagulation in adults. UptoDate (topic last updated in Ago 23, 2016). Wolters Kluwer edition.
13. Wang GJ, Fairman RM. Endovascular repair of the thoracic aorta. UptoDate (topic last updated in Set 7, 2016). Wolters Kluwer edition.
14. Stone DH, Brewster DC, Kwolek CJ, Lamuraglia GM et al. Stent-graft versus open-surgical repair of the thoracic aorta: mid-term results. J Vasc Surg 2006; 44: 1188-97.
15. Miyahara S, Yasu T, Yamada Y, Kobayashi N, Saito M, Momomura S. Subcutaneous injection of heparin calcium controls chronic disseminated intravascular coagulation associated with inoperable dissecting aortic aneurysm in an outpatient clinic. Intern Med 2007; 46: 727-32.