

# TRATAMIENTO QUIRÚRGICO DE FRACTURA TRIMALEOLAR TRAS ACCIDENTE DEPORTIVO EN PACIENTE JOVEN

Carlos Alberto Gómez Díaz<sup>1,2</sup> Cristian Díaz Vélez<sup>3</sup>

## RESUMEN

Las fracturas de tobillo que incluyen un fragmento posterior se asocian a un mal pronóstico clínico. Es comúnmente aceptada la indicación de reducción y síntesis del maléolo posterior cuando incluye más de un 25% de la línea articular en proyección lateral. Se presenta un caso de una paciente joven con fractura trimaleolar tras accidente deportivo tratada quirúrgicamente mediante un abordaje posterolateral para realizar una reducción y fijación adecuada del maléolo posterior de la tibia, tras lo cual se realizó la síntesis con placa y tornillos de la fractura del maléolo lateral y por último se fijó la fractura del maléolo medial del tobillo con un tornillo esponjoso y arandela. El abordaje posterolateral ofrece numerosas ventajas, como el uso de una única incisión para abordar tanto la fractura del peroné como la de la tibia, la posibilidad de realizar una reducción directa y anatómica, y una mayor cobertura de partes blandas

**Palabras clave:** fracturas de tobillo. (Fuente: DeCS- BIREME).

## SURGICAL TREATMENT OF TRIMALEOLAR FRACTURE AFTER SPORTS IN A YOUNG PATIENT

### ABSTRACT

Ankle fractures including a posterior fragment associated with poor clinical prognosis. Indication of reduction is commonly accepted and synthesis of the posterior malleolus when it includes more than 25% of the line joint in lateral projection. Presented a case of a young patient with trimalleolar fracture after a sports accident surgically treated by posterolateral approach for a reduction and adequate fixation of the posterior malleolus of the tibia, after which was the synthesis with plate and screws of the lateral malleolus fracture and finally set the fracture of the medial malleolus of the ankle with a cancellous screw and washer. The posterolateral approach offers many advantages, such as the use of a single incision to address both the fracture of the fibula as of the tibia, the possibility of making a direct and anatomical, reduction and increased coverage of soft tissue.

**Keywords:** Ankle fractures (Source: MeSH-NLM).

### INTRODUCCIÓN

Las fracturas de la articulación del tobillo son las lesiones óseas que se presentan con mayor frecuencia en todas las edades con un predominio de 75% en la etapa productiva. Su importancia radica en la necesidad de obtener con el tratamiento una reducción anatómica que permita un resultado que devuelva su función total y que permita a esta estructura soportar el peso corporal<sup>(1)</sup>.

Una incongruencia articular de 1-2 milímetros puede alterar en forma muy grave la distribución de las fuerzas que ocurren sobre sus estructuras, favoreciendo la aparición de artrosis.

Su etiología es casi siempre un traumatismo indirecto de baja energía, ocasionado con frecuencia durante la práctica deportiva o en las actividades de la vida diaria. Las fracturas de tobillo que incluyen un fragmento posterior (trimaleolar) están asociadas a un peor resultado clínico y a un mayor riesgo de cambios degenerativos<sup>(2)</sup>.

Es comúnmente Aceptada la indicación de reducción y síntesis del maléolo posterior cuando incluye más de un 25% de la línea articular en proyección lateral, no fijando los fragmentos menores, puesto que teóricamente no afectan a la biomecánica de la articulación. Este fragmento posterior se reduce por ligamentotaxis al reducir el maléolo externo, gracias a la tracción ejercida por el ligamento tibio-peroneo posteroinferior<sup>(4)</sup>.

El tratamiento quirúrgico del maléolo posterior puede ser fijado con un tornillo introducido de anterior a posterior, lo cual puede dar lugar a una fijación imperfecta, o bien mediante un abordaje posterolateral<sup>(1)</sup>.

### REPORTE DE CASO

Mujer de 19 años de edad, con tiempo de enfermedad 5 días y sin antecedentes personales de interés, que acude al Servicio de Emergencia tras sufrir un traumatismo de estrés en

<sup>1</sup> Hospital Regional Lambayeque.

<sup>2</sup> Servicio de Cirugía Ortopédica y Traumatología.

<sup>3</sup> Hospital Nacional Almirante Grau Asenjo . Chiclayo, Perú.

Correspondencia: .....

Correo: .....

supinación y rotación externa de tobillo derecho mientras practicaba deporte.

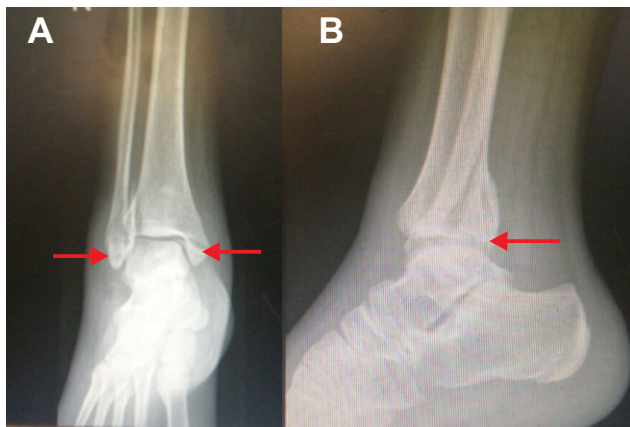
### Examen Físico

A la exploración clínica, la paciente presenta dolor, deformidad e impotencia funcional moderada de tobillo derecho. Se observa equimosis en región medial y lateral de tobillo, no solución de continuidad. A la palpación dolor óseo distal en maléolo medial y lateral, con perfusión y sensibilidad distal presente.

### Pruebas Complementarias

Radiografía anteroposterior y lateral (fig.1)

Se le solicitó tomografía pero el equipo del hospital y de otro nosocomio del Ministerio de Salud se hallaban inoperativos.



**Fig. 1.** A. fractura de maléolo medial y lateral. B. fractura de maléolo posterior > al 30 %.

### Diagnostico

Fractura trimaleolar de tobillo derecho o Fractura de Cotton (fragmento del maléolo posterior abarca 30 %) (fig.1).

### Tratamiento

La cirugía se realizó 8 días post fractura; en decúbito prono, si bien el paciente puede posicionarse en decúbito lateral si el maléolo medial no está fracturado. En pacientes de edad avanzada que no toleren la cirugía en decúbito prono, puede iniciarse la cirugía en decúbito lateral y retirar los soportes y pasar a decúbito supino para realizar la síntesis del maléolo interno. El pie se deja colgando al final de la mesa para que permita realizar dorsiflexión.

La incisión en la piel se realiza entre el borde lateral del tendón de Aquiles y el peroné. En el plano subcutáneo debe realizarse una disección cuidadosa para respetar el nervio sural, de anatomía variable.

La fascia de los peroneos se abre de forma longitudinal, exponiendo ambos tendones. Estos se separan hacia el lateral para dar acceso a la fascia del músculo flexor largo del primer dedo, que se incide también de forma longitudinal para

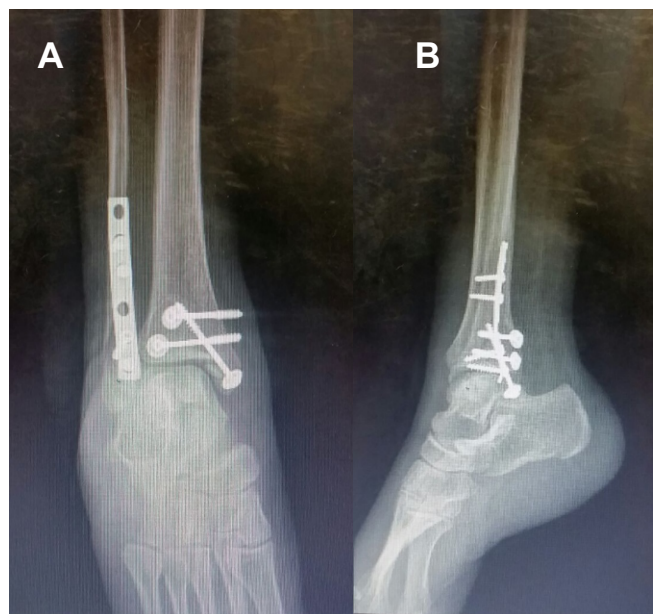
posteriormente levantar el músculo de la membrana interósea y de la tibia distal desde el lado externo, donde se debe tener especial cuidado con la arteria peronea y sus ramas laterales, en especial con la rama comunicante transversa. En este momento, se puede identificar el ligamento tibioperoneo posteroinferior, que suele estar intacto y debe ser respetado.

Se identifica el trazo de fractura. El maléolo posterior está generalmente desplazado hacia lateral y proximal. Es útil fijar antes el maléolo posterior que el peroné, puesto que permite una mayor movilización para su reducción y, de esta manera, la osteosíntesis de peroné no impide comprobar en escopia una buena reducción articular lo que ocurre en caso de que coloquemos primero la placa en peroné en posición lateral.

Tras la reducción de la fractura, esta se mantiene con agujas de Kirschner. Se comprueba la reducción con radioscopia y el fragmento se fija con 2 tornillos de esponjosa de rosca parcial con arandelas, de posterior a anterior y ligeramente de lateral a medial, perpendicular al trazo de fractura. En caso de hueso osteoporótico, puede suplementarse la osteosíntesis con una placa antideslizante.

Una vez fijado el fragmento posterior, se expone la fractura del peroné a través de la misma incisión, bien medial o bien lateral a los tendones peroneos, según el trazo de fractura. Generalmente los rechazamos hacia medial para tener una buena exposición de una fractura distal, y así después proceder a la colocación de una placa tercio de caña posterolateral.

La fijación del maléolo medial es más dificultosa en decúbito prono, pero se puede realizar con el tobillo en dorsiflexión y rotación interna (Fig.2).



**Fig.2** A. radiografía anteroposterior, B radiografía lateral. Reducidas y con osteosíntesis.

## DISCUSIÓN

Una clasificación anatómica podemos hablar de fracturas que afectan a un solo maléolo o monomaleolares, bimalleolares o trimaleolares. Desttöt (1937) bautiza como tercer maléolo al reborde posterior del pilón tibial, resaltando lo importante de su fractura dado que su función es limitar la tendencia del astrágalo a desplazarse hacia atrás en el curso de una flexión plantar extrema (fractura de Cotton; Fractura trimaleolar). Su fractura no reducida lleva a una subluxación posterior del astrágalo. Las fracturas trimaleolares o de Cotton requieren una operación abierta con más frecuencia que los demás.

Si el fragmento del maléolo posterior abarca más del 25-30% de la superficie de soporte de cargas, debe reducirse anatómicamente y mantenerse por fijación interna. Si el fragmento consiste en menos de 1/4 parte de la superficie articular por lo general no tiene importancia si la parte anterior de la superficie articular tibial es de tamaño suficiente para asegurar una superficie estable de soporte de cargas para mantener una relación correcta con el astrágalo<sup>(4)</sup>.

Laughlin obtuvo una serie de pacientes, en los cuales hubo un fallo en la reducción del fragmento posterior del Pílon Tibial. Observó que cuando el fragmento suponía menos del 10 % de la superficie articular no se asoció con subluxación posterior del astrágalo. Cuando el fragmento suponía entre el 10- 25%, el 20 % de las fracturas no reducidas tuvieron eventualmente una subluxación posterior. Cuando el fragmento suponía entre 25-100 %, prácticamente todos mostraron subluxación eventual y artritis postraumática. El concluye que la fractura que suponen más del 35 % se debe realizar una reducción abierta y fijación interna<sup>(2)</sup>.

Charles A. Rockwood, Jr. y David P. Green prefieren la reducción abierta y la fijación interna cuando el tamaño del fragmento supone más del 25% de la superficie articular. Con la reducción exacta de la fractura del peroné el fragmento tibial posterior, arrastrado por el ligamento tibioperoneo posterior y el ligamento transversal alcanza su reposición. Con el fragmento posterior reducido y materialmente abrazado a la tibia con una pinza maleolar se procede a su osteosíntesis utilizando un tornillo de escafoides o maleolar según el tamaño del fragmento.

Las fracturas del reborde posterior se asocian generalmente a fractura del maléolo medial y lateral y el abordaje del maléolo posterior puede depender de las reducciones abiertas adicionales que se necesiten. Casi siempre se hace una incisión antero-medial para fijar el maléolo medial fracturado y una posterolateral para maléolo lateral y posterior<sup>(3)</sup>. Dado que la fractura del maléolo posterior es casi siempre posterolateral, el abordaje descrito permite una excelente visualización de la fractura, lo que permite su reducción anatómica<sup>(4)</sup>.

El objetivo primario en el tratamiento de las fracturas del tobillo es conseguir la consolidación de la fractura y la recuperación de la función normal.

El caso presentado demuestra la importancia del diagnóstico y tratamiento precoz de las fracturas del tobillo dado que en el caso presentado no hubo grado de dificultad poder realizar la reducción de las fracturas de forma anatómica. Es lógico que en pacientes de mayor edad el tratamiento puede no ser este, así como también es lógico que si el tiempo transcurrido hubiese sido mayor, probablemente hubiese sido necesaria una artrodesis de tobillo.

El abordaje posterolateral ofrece numerosas ventajas, como el uso de una única incisión para abordar tanto la fractura del peroné como la de la tibia, la posibilidad de realizar una reducción directa y anatómica, y una mayor cobertura de partes blandas

## REFERENCIAS BIBLIOGRÁFICAS

1. Truffin Rodríguez Y, Gámez Arregoitia RE, Pérez Martínez O. Tratamiento quirúrgico de una fractura trimaleolar de tobillo. Diciembre 2015.
2. Fractura trimaleolar del tobillo desplazada en el adulto [Internet]. Texas: BaylorScot and White Health; 2013 [citado 23 Feb 2014]. Disponible en: [http://www.sw.org/HealthLibrary?page=Spanish/Trimalleolar Fracture, Ankle, Adult, Displaced \(ORIF\)](http://www.sw.org/HealthLibrary?page=Spanish/Trimalleolar%20Fracture,%20Ankle,%20Adult,%20Displaced%20(ORIF)).
3. The orthopaedic center. Surgical Approaches to the Ankle [Internet]. Needham: The Orthopaedic Center; 2010 [citado 24 Mar 2014]. Disponible en: [http://www.wheelsonline.com/ortho/surgical\\_approaches\\_to\\_the\\_ankle](http://www.wheelsonline.com/ortho/surgical_approaches_to_the_ankle).
4. Mingo-Robineta J, Abril-Larrainzarb JM, Valle-Cruz JA. El abordaje posterolateral en las fracturas trimaleolares de tobillo; revista española cirugía ortopédica traumatología Julio-Agosto 2012; 56 (4).

Revisión de pares: Recibido: 00/00/17 Aceptado: 00/00/17