

Imunohistoquímica en Lesiones Cutáneas Melanocíticas: Utilidad de los Marcadores Antígeno S100, HMB-45, Cromogranina A y Proteína p53

CARLOS BARRIONUEVO^{1,2}, VIOLETA SEMINARIO², ROSA MAITA², RUBEN ROSAS², DELIA JARA²,
JOHN VICTORIO² e ISABEL ESCALANTE²

¹Instituto Nacional de Enfermedades Neoplásicas. ²Instituto de Patología, Facultad de Medicina, UNMSM.

RESUMEN

OBJETIVOS: Determinar las características clinicopatológicas de pacientes con melanoma cutáneo, evaluar el papel de las células de Merckel en el crecimiento del melanoma y la utilidad diagnóstica y/o pronóstica de algunos marcadores celulares. **MATERIALES Y MÉTODOS:** Correlación clinicopatológica de 650 historias clínicas de pacientes con diagnóstico histopatológico de melanoma cutáneo atendidos en el Instituto Nacional de Enfermedades Neoplásicas. En 30 de ellos, con lesiones benignas pigmentadas asociadas de piel, se investigó los antígenos S100, HMB-45, cromogranina A y proteína p53. **RESULTADOS:** En los pacientes con melanoma predominó la exposición a la luz solar y antecedentes de nevus o nevus asociado. El antígeno S100 fue el marcador más sensible pero poco específico; el HMB-45 fue positivo en melanoma, melanocitos activos; la proteína p53 fue positiva en escasas células del melanoma. No se halló proliferación de células de Merckel. **CONCLUSIONES:** Se debería usar el antígeno S100 como apoyo diagnóstico; el HMB-45 es menos sensible, negativo en melanomas fusiformes y positivo en lesiones con melanocitos activos. La proteína p53 fue positiva en todos los melanomas, células névicas de nevus displásico y queratinocitos de dermatosis solar.

Palabras claves: Melanoma; Inmunohistoquímica; Marcadores Biológicos de Tumor; Proteína S100 del Tejido Nervioso; Cromograninas; Proteína p53.

IMMUNOHISTOCHEMICAL MARKERS IN MELANOCYTIC CUTANEOUS LESIONS: RELIABILITY OF HMB-45 AND S-100 ANTIGENS AND p53 PROTEIN SUMMARY

OBJECTIVES: To determine the clinicopathological features of patients with cutaneous melanoma, the role of Merckel cells in this tumour and diagnostic usefulness of cellular markers. **MATERIAL AND METHODS:** Clinico-pathological correlation of 650 clinical records of patients with histopathological diagnosis of cutaneous melanoma was done. The Ag S100, HMB-45, chromogranin A, and p53 protein presence were assessed in 30 of these patients who also had pigmented benign skin lesions. **RESULTS:** Patients with melanoma had history of sunlight exposure and previous nevus or associated nevus. AgS100 was the more sensitive marker but had lesser specificity; HMB-45 was positive in lesions with malignant and active melanocytes whereas p53 was seen in certain melanoma cells. Proliferating Merckel cells were not found. **CONCLUSIONS:** S100 antigen must be used as diagnostic tool; HMB-45 had a lesser sensitivity. Melanomas, dysplastic nevus cells and sunlight dermatosis keratinocytes were all p53-positive.

Key words: Melanoma; Immunohistochemistry; Tumor Markers, Biological; Nerve Tissue Protein S100; Chromogranins; Protein p53.

Correspondencia:

Dra. N. Violeta Seminario Calle
Instituto de Patología
Facultad de Medicina. UNMSM.
Jr. Zorritos N° 408 Breña. Lima 5, Perú
E-mail: bibliayza@sanfer.unmsm.edu.pe

INTRODUCCIÓN

El melanoma maligno cutáneo es la neoplasia de piel con mayor letalidad, pero su detección temprana permite realizar una remoción quirúrgica con excelentes posibilidades de curación. La incidencia de la enfermedad está incrementándose a nivel mundial. La educación pública sobre factores de riesgo y signos tempranos de evolución del tumor es de singular importancia promoviendo la responsabilidad de los pacientes para así poder diagnosticar tumores resecables reduciendo la morbilidad y mortalidad. Para esta educación pública, es necesario conocer los grupos poblacionales en riesgo de tener melanoma en el Perú.

El diagnóstico anatomopatológico debe mencionar, según parámetros histológicos, factores pronósticos, y entre otros incluir el espesor del melanoma según Breslow. La inmunohistoquímica debe detectar los anticuerpos marcadores: HMB-45, Ag S100, p53, y cromogranina A, como ayuda diagnóstica y pronóstica. La detección temprana del melanoma permite una supervivencia a los 5 años del 93 al 100% cuando el espesor de la lesión según la clasificación de Breslow es menor de 0,76 mm.

Nuestro objetivo fue conocer las características clinicopatológicas de un grupo de pacientes con melanoma atendidos en el Instituto Nacional de Enfermedades Neoplásicas (INEN), revisar la utilidad de los marcadores tumorales en esta neoplasia, e investigar si existía algún papel de las células de Merkel en el crecimiento de las células del melanoma, debido a la secreción de neuropéptidos, como sucede en otras neoplasias malignas como el carcinoma de mama.

MATERIALES Y MÉTODOS

Se realizó un estudio retrospectivo de 650 historias clínicas del Archivo de Historias Clínicas del INEN, de pacientes con diagnóstico histopatológico de melanoma cutáneo. Se registró la edad, sexo, raza, ocupación, antecedentes patológicos, enfermedades asociadas y tiempo de supervivencia. Treinta casos presentaron otras lesiones pigmentadas al momento de la primera consulta. Del archivo de piezas de anatomía patológica se obtuvieron las muestras correspondientes a estos 30 pacientes, realizando cortes histológicos de los bloques de parafina, tanto de los melanomas como de las lesiones pigmentadas benignas, y se utilizó coloración

hematoxilina-eosina (HE) y coloración DOPA. Se obtuvieron cortes histológicos de 3 µm para los estudios con el método inmunoenzimático Biotin peroxidasa-antiperoxidasa streptavidin con cromógeno carbazol, que permite visualizar la reacción de color marrón.

Como anticuerpo primario se utilizaron anticuerpos monoclonales obtenidos de ratón (HMB-45, p53) y de conejo (Ag S100 y cromogranina A). Para el estudio de los antígenos p53 y HMB-45, se usó horno microondas y buffer con ácido cítrico para estimular la fijación del tejido y mejorar la inmunorreactividad de los anticuerpos, aumentando la sensibilidad de la reacción sin perder especificidad. Cada corte histológico se contrastó con hematoxilina de Harris, se deshidrató, aclaró y montó con Bálsamo de Canadá. Se hizo el estudio histopatológico (HE) anotando: diagnóstico histopatológico, subtipo, profundidad, nivel anatómico, ulceración, regresión, fase de crecimiento vertical, índice mitótico, respuesta linfocítica, satélites microscópicos, nevus asociados y si la escisión fue completa.

Se efectuó la correlación clinicopatológica y por inmunohistoquímica; se realizó además una revisión de la bibliografía existente sobre este tema.

RESULTADOS

La procedencia de los pacientes fue, de mayor a menor frecuencia, de zonas rurales de los departamentos de Lima (19,36%), Arequipa (10,00%), Junín (9,19%), Apurímac (7,45%), Ayacucho (7,44%), y Ancash (7,02%); la ocupación que predominó fue la de agricultor; el grupo etáreo más frecuente fue 61 a 70 años en ambos sexos; el 60% de pacientes era de sexo femenino; la raza mestiza fue la más frecuente (98%), seguida de la blanca (1,8%) e indígena y amarilla (0,02%). Los antecedentes patológicos fueron: nevus en la misma localización del melanoma (91 casos), paludismo (54 casos), carcinomas de piel (5 casos) y melanosos (2 casos). Las enfermedades asociadas o de presentación simultánea fueron: bocio (28 casos), nevus (27 casos), vitiligo (19 casos) y otras (43 casos). La localización primaria de los melanomas en todos los casos estudiados fue: pie (38%), manos (31%), cara (15,5%), brazos (5,5%), espalda (3%), piernas (3,0%), antebrazo (1,5%), región glútea (1%), tobillos (0,5%), región inguinoescrotal (0,5%), muslos (0,5%) (Figura N° 1).

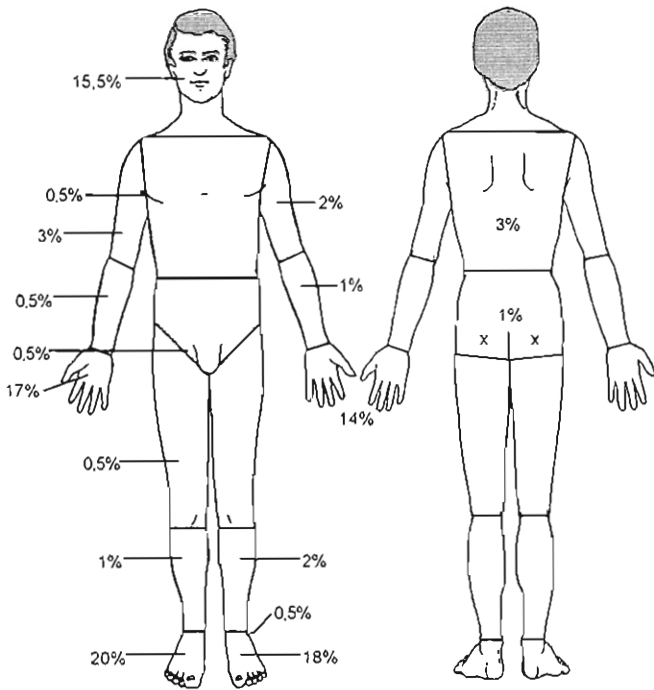


Fig. N° 1.- Melanoma maligno cutáneo (650 casos). Localización anatómica de la lesión primaria.

En los 30 pacientes con melanoma y lesiones pigmentadas benignas, predominó el sexo femenino (22 casos, 73,3%), y los grupos etáreos más frecuentes fueron 41 a 50 años, 61 a 70 años y 71 a 80 años (Tabla N° 1).

La localización de los melanomas en los 30 casos con otras lesiones pigmentadas estudiados predominó en cara (43,3%, a predominio del sexo masculino) (Figura N° 2), manos y pies (16,6%, a predominio masculino), y la espalda (10%, a predominio masculino). Se encontró un melanoma de localización en brazo derecho, uno en la región torácica anterior y uno en la región glútea, los dos últimos fueron en pacientes de sexo femenino. Los pacientes con melanoma localizado en la cara llegaron a la primera consulta con metástasis regional (4 de 13) y a los 10 años, sólo 3 de 13 estaban vivos. De aquellos que tuvieron localización en manos y pies, aproximadamente el 50% llegó con metástasis regional a la consulta y 2 de 5 vivían 10 años después. Aquellos con localización en la espalda, llegaron a la primera consulta sin metástasis y la sobrevida a los 10

años fue cero. Los pacientes con localización en tórax anterior, brazo derecho y región glútea, llegaron a la primera consulta con metástasis regional y en ellos la sobrevida a los 10 años fue cero (Figuras N° 3).

El diagnóstico histopatológico de los 30 pacientes según tipo de melanoma fue: 12 presentaron melanoma maligno nodular pigmentado, 8 melanoma maligno en extensión superficial, 3 tipo léntigo maligno, 3 acral lentiginoso, 2 melanoma maligno nodular amelanótico, 1 melanoma maligno desmoplásico (fusocelular), 1 melanoma maligno con signos de regresión.

Las lesiones benignas pigmentadas estudiadas fueron 34, debido a que 3 pacientes presentaron: uno de ellos nevus intradérmico y nevus displásico; otro nevus compuesto y melanosis; y el tercero, nevus compuesto, melanosis y dermatosis solar.

Las biopsias de melanoma tuvieron mayor sensibilidad al antígeno S100 (100%) y 50% al antígeno HMB-45, siendo este último negativo en los melanomas fusocelulares y con escasa positividad en melanoma amelanótico y en melanoma con signos de regresión. En las lesiones benignas pigmentadas hubo positividad al antígeno S100 (100%) (Figura N° 4). El antígeno HMB-45 fue escasamente positivo en el nevus displásico y en el nevus de unión (Figura N° 5). El

Tabla N° 1.- Melanoma maligno cutáneo por grupo etáreo según sexo en 30 casos con otras lesiones pigmentadas asociadas.

Edad (años)	Sexo		Total			
	Masculino n	Femenino %	Femenino n	Masculino %	General n	General %
0 - 10	1	12	-	-	1	3
11 - 20	-	-	-	-	-	-
21 - 30	-	-	3	14	3	10
31 - 40	1	12	1	5	2	7
41 - 50	1	12	6	27	7	23
51 - 60	2	25	1	5	3	10
61 - 70	1	12	6	27	7	23
71 - 80	2	25	4	18	6	20
81 - 90	-	-	1	5	1	3
Total	8	100	22	100	30	100

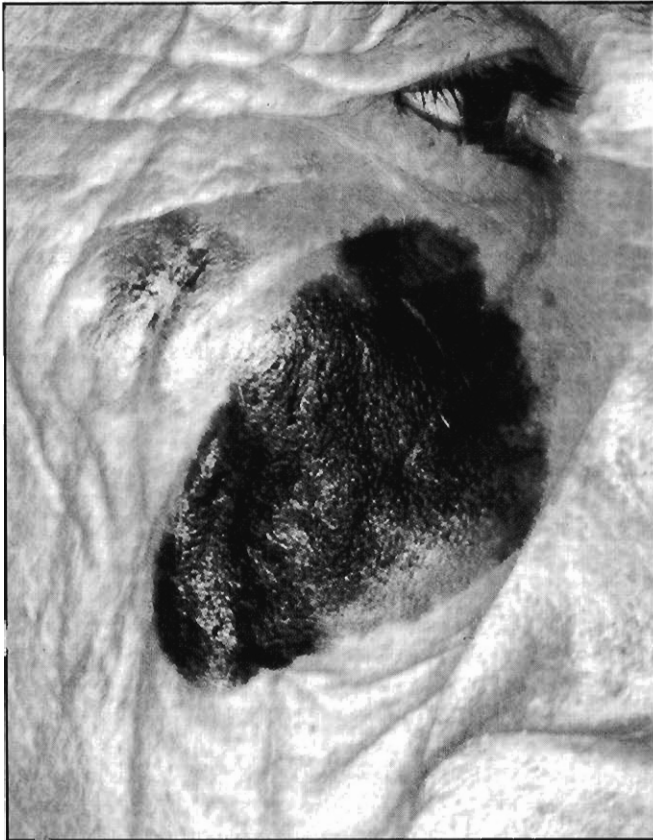

Fig. N° 2.- Caso N° 164. Diagnóstico: melanoma maligno en región malar.

antígeno p53 fue positivo en todos los melanomas, excepto en el que tenía signos de regresión. El antígeno p53 fue negativo en nevus compuesto, nevus intradérmico y melanososis; fue positivo en nevus displásico y en uno de dos casos con diagnóstico de dermatosis solar. en los queratinocitos.

La inmunorreactividad para el antígeno S100 fue de distribución difusa y para el antígeno HMB-45, de distribución focal (al observarse grupos de células positivas). Esta positividad fue proporcional al contenido del pigmento melánico observado en el tumor.

La cromogranina A, usada para marcar células de Merckel, fue negativa en los casos de melanoma tipo léntigo maligno, melanoma nodular y melanoma maligno desmoplásico fusocelular. Se encontró escasa positividad en melanoma con signos de regresión, so-

bre todo en los bordes de la lesión, y en melanoma lentiginoso acral, melanoma de extensión superficial y melanoma amelanótico; en las lesiones pigmentadas benignas hubo escaso número de células cromogranina positivas (Figura N° 6). El antígeno p53 se encontró sólo en el núcleo, y en varios casos en el núcleo y en el citoplasma, hubo mayor positividad en estadios tardíos de progresión tumoral. Este antígeno se observó positivo en escasas células, especialmente en la periferia del tumor (Tabla N° 2).

DISCUSIÓN

En la literatura mundial se considera factores de riesgo de padecer melanoma al tener ojos azules, pelo castaño claro, rubio o pelirrojo, piel blanca; a mayor número de nevi mayor riesgo de melanoma; en nevus displásico el riesgo es 2 a 3 veces mayor. Son también factores de riesgo el antecedente de quemadura solar, incapacidad de broncearse, exposición al aire libre, historia de cáncer o precáncer cutáneo, nivel socioeconómico e historia familiar de melanoma. Al INEN llegan pacientes de los diferentes departamentos del país.

En este estudio encontramos que el nivel socioeconómico de los pacientes con diagnóstico de melanoma fue bajo; en su mayoría fueron procedentes de zonas rurales (¹⁻⁸). En relación al número de nevi, de 650 pacientes, 17% presentaron nevus; de éstos, 24% fueron nevi congénitos, 76% nevi adquiridos, 5 casos

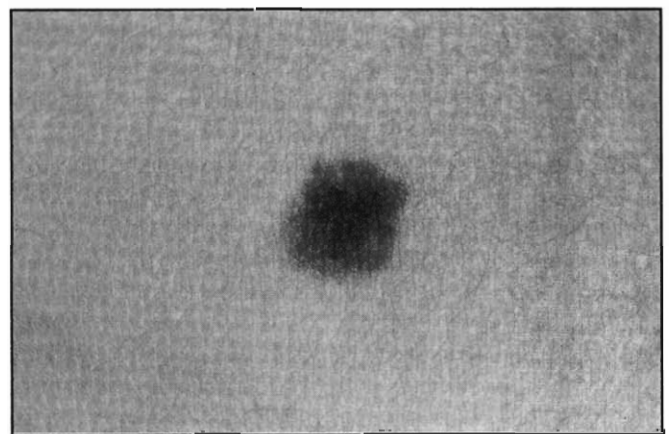


Fig. N° 3.- Caso N° 219. Diagnóstico: melanoma maligno en región glútea.

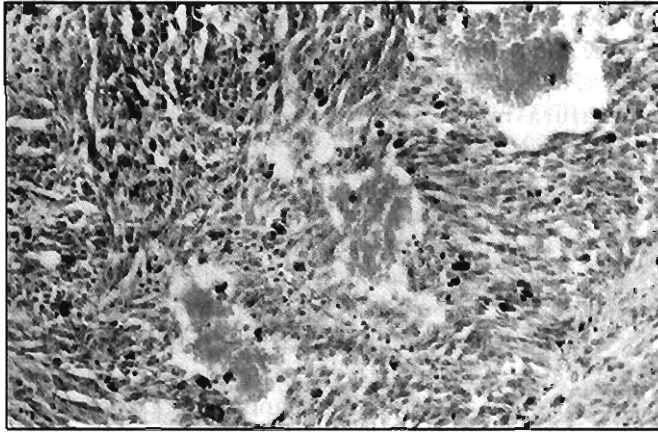


Fig. N° 4.- Caso N° 274. Biopsia de piel.
Diagnóstico: melanoma maligno cutáneo.
Método streptavidín. Ag S100. (20X).

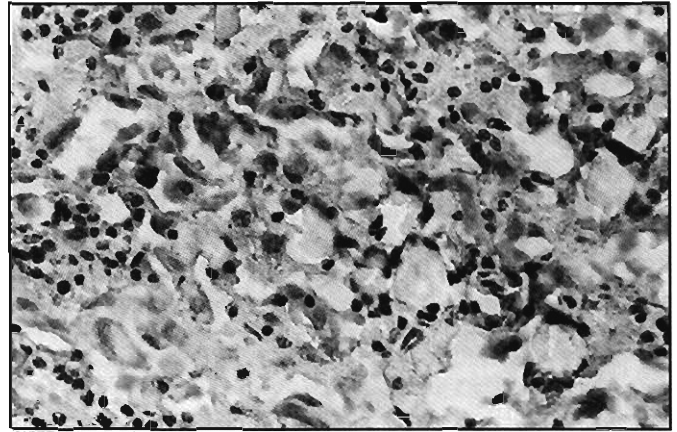


Fig. N° 5.- Caso N° 274. Biopsia de piel.
Diagnóstico: melanoma maligno cutáneo.
Método streptavidín. Ag HMB-45. (40X).

de nevi displásicos y 4 con numerosos nevi. Se considera factor de riesgo para melanoma: nevus en piernas en mujeres y en la región torácica en hombres; se discute si en esas ubicaciones tendrían factores para el desarrollo de ambos, nevus y melanoma (9-11). Los nevi

congénitos han sido estudiados en relación a aneuploidia del ADN, lo cual no se ha encontrado en niños menores de un año. En pacientes adultos hubo buena correlación entre las alteraciones del ADN y atipia celular (6). Con respecto a la exposición al sol,

Tabla N° 2.- Melanoma maligno cutáneo y lesiones benignas pigmentadas, resultados por inmunohistoquímica para Ag S100, HMB-45, cromogranina y p53 (30 casos).

Diagnóstico	N° casos	Ag S100	HMB-45	Cromogranina	p53
Melanoma maligno cutáneo					
M. nodular	12	+	+	-	+
M. extensión superficial	8	+	+	escasas	escasas
M. tipo léntigo maligno	3	+	+	-	+
M. acral lentiginoso	3	+	+	escasas	+
M. nodular amelanótico	2	+	escasas	escasas	+
M. desmoplásico (fusocelular)	1	+	-	-	+
M. con signos de regresión	1	+	escasas	-	-
		cél. Langerhans			
Lesiones benignas pigmentadas					
Nevus intradérmico	8	+	-	+	-
Nevus compuesto	7	+	-	escasas	-
Nevus de unión	5	+	escasas	escasas	-
Melanosis	5	+	-	escasas	-
Nevus azul	4	+	-	escasas	-
Nevus displásico	3	+	escasas	escasas	+
Dermatosis solar	2	+	-	+	±
		queratinocitos			

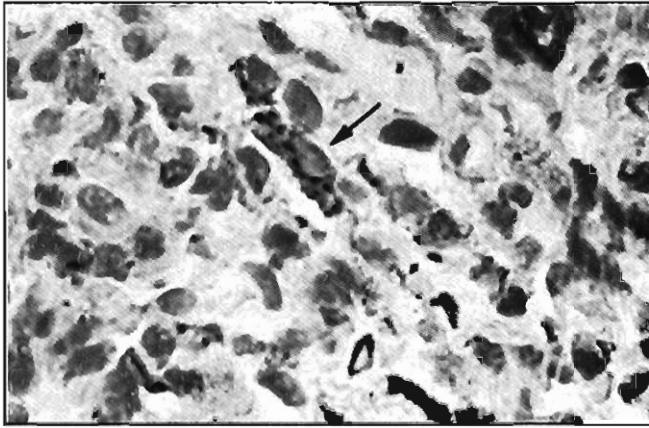


Fig. Nº 6.- Caso Nº 205. Biopsia de piel. Diagnóstico: melanoma maligno amelanótico. Célula de Merkel. Método streptavidín. Cromogranina. (100X).

se pone énfasis en la importancia de las quemaduras solares en la niñez, relacionándolas a nevi adquiridos, independientemente de la sensibilidad a la luz solar y quemaduras recientes⁽⁷⁾. Hay evidencia de que el daño por rayos ultravioleta (RUV) al ADN de células pigmentadas y/o la reparación de este daño aumenta la melanización. Los RUV regulan el nivel de ARNm para tirosinasa, enzima limitante que interviene en la biosíntesis de la melanina⁽²⁾. Los RUV pueden actuar como iniciadores de la transformación del melanocito o como promotores sobre el melanocito modificado por carcinógenos químicos o virus⁽¹²⁻¹⁴⁾. Nuestros pacientes han tenido ocupaciones como agricultura, pesca y otras con exposición a la luz solar. En nuestro estudio encontramos un caso con xeroderma pigmentoso; en el estudio de estos casos se encuentra un defecto en la reparación del ADN, asociado a hipersensibilidad y mutagénesis por RUV. El defecto es la inhabilidad de realizar el paso inicial de la escisión del dímero pirimidina^(5,15).

La localización anatómica ha sido identificada por numerosos investigadores como un signo de factor pronóstico para melanoma cutáneo primario. Son de elevado riesgo de muerte: la espalda, tórax, brazo, cuello y cuero cabelludo (regiones TANS), son de menor riesgo: tronco inferior, caderas, pierna, pie, antebrazo, mano y cara⁽¹⁴⁾. En nuestro estudio predominaron las localizaciones de menor riesgo.

En nuestra casuística encontramos 8 melanomas superficiales (26,6%), los que se inician en lesiones preexistentes, presentan superficie irregular y en la literatura mundial corresponden al 70% de los melanomas. Doce de nuestros casos tuvieron melanoma nodular (40%), en la literatura mundial corresponden del 15 al 30% de los melanomas, son frecuentes en hombres, se inician *de novo* en piel sin nevi, son oscuros y pueden parecer hemangiomas; de ellos, 5% son amelanóticos y nosotros hallamos 6,6%. Encontramos 3 casos de léntigo maligno (10%), se desarrollan en pacientes de edad avanzada, en la cara. Tres pacientes tuvieron el diagnóstico de melanoma acral lentiginoso (10%), éste ocurre en las plantas, palmas o debajo de la uña. Hubo un caso de melanoma subungueal (3,33%), tipo que casi siempre se clasifica como una variante del tipo lentiginoso acral, ocurre por igual en hombres y mujeres de más de 60 años, sobre todo en los de piel oscura. Un caso de melanoma desmoplásico (3,3%), el cual es un nódulo de tejido fibroso con células hiper cromáticas dispersas en fascículos o en nidos, que tienen facilidad para infiltrar la adventicia de vasos sanguíneos, el perineuro y endoneuro de nervios cutáneos^(15,16).

Los estudios con anticuerpos marcadores de antígeno S100, antígeno muy sensible pero no específico, han dado positividad en todos los melanomas estudiados, en las lesiones pigmentadas benignas y en células de Langerhans observadas en la epidermis, en melanoma con signos de regresión y dermatosis solar. Hemos observado disminución de las células de Langerhans en relación a su número en piel normal, cuando se estudian en la epidermis sobre melanoma⁽¹⁶⁻¹⁹⁾.

En nuestro estudio, los anticuerpos marcadores de HMB-45 fueron negativos en los casos de melanoma fusocelular, un melanoma amelanótico y nevus, excepto nevus displásico. Se trata de una glicoproteína de premelanosoma, positiva en melanocitos activados, melanomas, nevus de unión, nevus azul, y no reactivos en melanocitos normales ni en melanomas desmoplásicos; en estos últimos debido a la escasez de premelanosomas en las células névicas. El marcador es poco sensible (60% en nuestro estudio) y para algunos autores con 80% de positividad en melanoma⁽¹⁷⁾. En algunos melanomas y nevus de nuestro estudio, hemos encontrado escasas células positivas a cromogranina A que deben corresponder a células de Merkel

preexistentes en el tejido. La cromogranina A es una proteína ácida asociada a gránulos secretores de células neuroendocrinas; los 3 tipos importantes son: cromogranina A, cromogranina B (secretogranina I) y cromogranina C (secretogranina II), que se encuentran en una amplia variedad de células endocrinas y neuronales. La cromogranina A es la más empleada, el anticuerpo reacciona con la proteína en los gránulos secretores. En últimos estudios se recomienda el uso del marcador para cromogranina B por ser más sensible (20).

En nuestras biopsias, la proteína p53 fue positiva en melanomas, con la excepción del caso que tenía signos de regresión, y positivo en nevus displásico y en queratinocitos de dermatosis solar. Esta proteína se puede detectar en tumores y en tejidos no neoplásicos, su inmunorreactividad puede representar el acúmulo de proteína p53 salvaje o p53 mutante. Las anomalías de la proteína p53 no son frecuentes en melanoma cutáneo, pero la sobreexpresión del p53 salvaje puede ocurrir en un subgrupo de melanomas con alto índice de proliferación y se asocia a un mayor espesor del melanoma. La pérdida de la función del p53 como gen supresor es un fenómeno temprano en el desarrollo y progresión del melanoma que lleva a alteraciones en la proliferación celular. La sobreexpresión de p53 es más notoria en tumores primarios que en lesiones metastásicas. El método inmunoenzimático con horno microondas, utilizado por nosotros, mejora la sensibilidad del p53, permitiendo la detección de la proteína p53 salvaje (21-23).

CONCLUSIONES

1. En el estudio de melanomas se debe usar el antígeno S100 por su sensibilidad, como apoyo al diagnóstico y diagnóstico diferencial.
2. El antígeno HMB-45 es menos sensible que el antígeno S100, negativo en melanomas fusiformes y positivo en lesiones con melanocitos activos.
3. La cromogranina A, marcador de células de Merkel, se encontró positiva en escasas células de melanoma con signos de regresión.
4. La proteína p53 fue positiva en todos los melanomas, sobre todo en los bordes de los mismos, células névicas de nevus displásico y queratinocitos de dermatosis solar.

BIBLIOGRAFÍA

- 1) Büttner P, Garbe C, Bertz J, Burg G, dHoedt B, Drepper H, y col. Primary cutaneous melanoma. Optimized cutoff points of tumor thickness and importance of Clark's level for prognostic classification. *Cancer* 1995; 75(10): 2499-506.
- 2) Dennis L.K, White E, Lee JA, Kristal A, McKnight B, Odland P. Constitutional factors and sun exposure in relation to nevi: a population-based cross-sectional study. *Am J Epidemiol* 1996; 143(3): 248-56
- 3) Eller MS, Ostrom K, Gilchrest BA. DNA damage enhances melanogenesis. *Proc Natl Acad Sci USA*. 1996; 93(3): 1087-92.
- 4) Rehman I, Takata M, Wu YY, Rees JL. Genetic change in actinic keratoses. *Oncogene*. 1996; 12(12): 2483-90.
- 5) Enschede CW, Happle R. Xeroderma Pigmentosum: Welding as a Risk Factor. *Melanoma Res* 1993; 3:17.
- 6) Carli P, Biggeri A, Giannotti B. Malignant melanoma in Italy: risks associated with common and clinically atypical melanocytic nevi. *Dermatology Clinic II. University of Florence, Italy. J Am Acad Dermatol* 1995; 32(5) Pt 1: 734-9.
- 7) Westerdahl J, Olsson H, Ingvar C. At what age do sunburn episodes play a crucial role for the development of malignant melanoma [published erratum appears in *Eur J Cancer* 1995;31A(2):287] *Eur J Cancer* 1994; 30A(11): 1647-54
- 8) Autier P, Doré JF, Lejeune F, Koelmel KF, Geffeler O, Hille P y col. Cutaneous malignant melanoma and exposure to sunlamps or sunbeds: an EORTC multicenter case-control study in Belgium, France and Germany. EORTC Melanoma Cooperative Group. *Int J Cancer* 1994; 58(6): 809-13.
- 9) Bataille V, Bishop JA, Sasieni P, Swerdlow AJ, Pinney E, Griffiths K y col. Risk of cutaneous melanoma in relation to the numbers, types and sites of naevi: a case-control study. *Br J Cancer* 1996; 73(12): 1605-11.
- 10) Grulich AE, Bataille V, Swerdlow AJ, Newton Bishop JA, Cuzick J, Hersey P y col. Naevi and pigmentary characteristics as risk factors for melanoma in a high-risk population: a case-control study in New South Wales, Australia. *Int J Cancer* 1996; 67(4): 485-91.
- 11) Pieger E. Overall and Site-Specific Risk of Malignant Melanoma Associated with High Nevus Counts (Meeting Abstract). *Melanoma Res* 1993; 3:36.
- 12) Fritschi L, Siemiatycki J. Melanoma and Occupation: Results of a Case-Control Study. *Occup Environ Med* 1996; 53 (3): 168-73.
- 13) Claus G. Primary Cutaneous Melanoma. *Cancer* May 15, 1995, 75 (10): 2489.
- 14) Claus G. Primary Cutaneous Melanoma-Prognostic Anatomic Location. *J Cancer* May 15, 1995, 75 (10): 2490-7.
- 15) Balch CH, Houghton AN. Histopathology of Malignant Melanoma and Its Precursor Lesions. *Cutaneous Melanoma*. 1992: 224-61.
- 16) Taylor CP, Cote RJ. Immunohistology the skin: Melanoma, Intermediate Filament. *Immunomicroscopy: A Diagnostic Tool for the Surgical Pathologist* 1994, chapter 12, págs: 318-41.

- 17) **Nirecka J.** Comparative Distribution of S100 Protein and Antigen HMB-45 in various types of melanomas and Nevi. *Pol J Pathol.* 1995; 46 (3): 167-72.
- 18) **Kikuchi A, Shimizu H, Nishikawa T.** Epidermal Melanocytes in normal and Tyrosinase-Negative Oculocutaneous Albinism Fetuses. *Arch Dermatol Res* 1995; 287 (6): 529-33.
- 19) **Schreiner TU, Lischka G, Schaumburg Lever G.** Langerhans Cells in Skin Tumors. *Arch Dermatol* 1995; 131 (2): 187-90.
- 20) **Brinkschmidt C.** Immunohistochemical Demonstration of Chromogranin A, B, and secretoneurin in Merkel Cell Carcinoma of the Skin. *Applied Immunohistochemistry* 1995; 3 (1): 3-44.
- 21) **Robbins P.** The P53 Tumor Suppressor Gene and the C-erb B-2/HER-2 Oncogene in Breast Cancer. Application of Molecular Biology to Diagnostic Pathology. XX International Congress of the International Academy of Pathology Oct. 1994.
- 22) **Yamamoto M.** Expression of the P53 Protein in Malignant Melanoma as Prognostic Indicator. *Arch Dermatol Res* 1995; 287 (2): 146-51.
- 23) **Linden MD.** Evaluation of anti-P53 Antibody Staining Immunoreactivity in Benign Tumors and Nonneoplastic Tissues. *Applied Immunohistochemistry* 1995; 3 (4): 232-8.