

## ESTUDI DE CASOS

# Anti-TNF: Novedad de tratamiento en sarcoidosis ocular

*Anti-TNF: Novel treatment in ocular sarcoidosis*

**Laura Escudero Bodenlle, José Luis Olea Vallejo, Mateu Pons Crespí,  
Juan Antonio Aragón Roca, Cátia Costa-Jordao, Ramón Tarragó Pérez**

*Servicio de Oftalmología Hospital Universitario Son Espases*

**Correspondencia**

Laura Escudero Bodenlle  
Servicio de Oftalmología del Hospital Son Espases  
Hospital Universitario Son Espases - Carretera de Valldemossa, 79  
07010 - Palma de Mallorca  
Tel.: 651 629 013 – E-mail: laura.escudero.b@gmail.com

**Recibido:** 14 – VII – 2017

**Aceptado:** 4 – IX – 2017

**doi:** 10.3306/MEDICINABALEAR.32.03.47

## Resumen

**Obejtivo:** Se pretende demostrar la utilidad de la angiografía con fluoresceína y verde de indocianina en el diagnóstico y manejo de la sarcoidosis ocular, así como la utilidad de los fármacos biológicos en esta patología.

**Métodos:** Para ello, se presenta un caso clínico de sarcoidosis sistémica y ocular tratada durante años con corticoides e inmunomoduladores, con mal control de la enfermedad. La principal afectación era la del segmento posterior del ojo, con numerosos signos en coroides y retina estudiados a través de angiografía e imagen multimodal.

**Resultados:** Sólo tras instaurar tratamiento con Infliximab, se consigue la remisión de la enfermedad y la recuperación completa de la agudeza visual.

**Palabras clave:** Anti-TNF, sarcoidosis, Infliximab

## Abstract

**Purpose:** Utility of fluorescein and indocyanine green angiography in ocular sarcoidosis is shown. In addition, Infliximab is a reliable and useful tool in sarcoidosis treatment.

**Methods:** A clinical case of systemic and ocular sarcoidosis with long follow up is reported. Choroidal and retinal affectations were the most severe ocular manifestation. Corticosteroids and immunosuppressive therapy could not control the disease. Multimodal imaging helped us to show Infliximab efficacy.

**Results:** Complete remission of the ocular and systemic disease was reached with Infliximab.

**Keywords:** Anti-TNF, sarcoidosis, Infliximab

## Descripción del caso

Mujer de 47 años que consulta en urgencias de oftalmología por prurito ocular y visión borrosa.

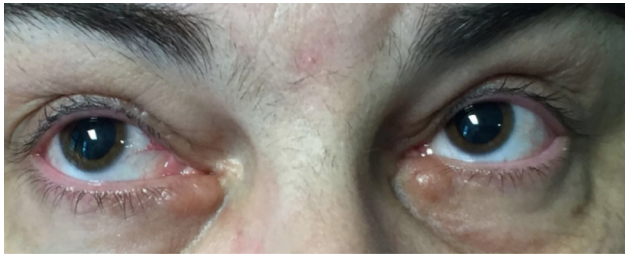
Los antecedentes personales más relevantes son los siguientes: en 2003 se diagnostica de Síndrome de Löfgren; en 2010 sufre tres brotes de neurosarcoidosis para los que recibió tratamiento con megadosis de corticoides y Azatioprina; en 2013 desarrolla diabetes secundaria al tratamiento corticoideo, por lo que se disminuye la dosis y se añade Micofenolato a su tratamiento. En 2015, tras un nuevo brote de neurosarcoidosis, medicina interna añade terapia con Rituximab. La afectación pulmonar se mantuvo controlada en todo momento.

En la exploración oftalmológica en urgencias, la paciente presentaba una agudeza visual de 7/10 en ojo derecho

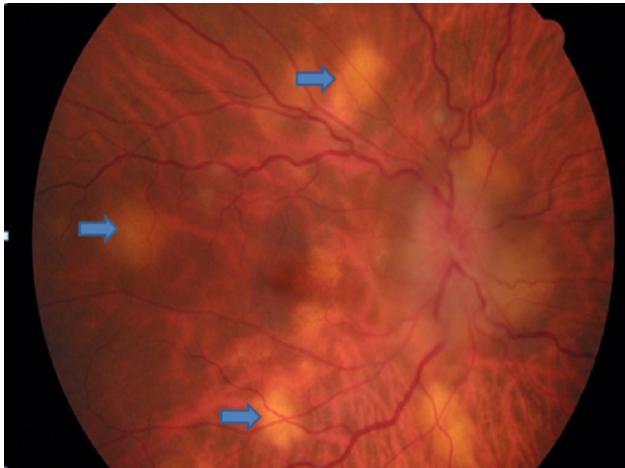
y 5/10 en ojo izquierdo. El segmento anterior del ojo no presentaba alteraciones, salvo dos pequeños nódulos, no dolorosos, en el tercio interno de ambos párpados inferiores (**Imagen 1**). En el fondo de ojo se observaba edema de papila bilateral y quistes coroideos. (**Imagen 2**). Se realizó exéresis y biopsia de las lesiones palpebrales, confirmando posteriormente la presencia de granulomas sarcoideos no caseificantes.

La tomografía de coherencia óptica (OCT) permite la localización de los infiltrados retinianos y quistes coroideos (**Imagen 3**). Se observa la presencia de exudados yuxtapapilares, infartos retinianos superficiales y vasculitis. Además revela la presencia de un desprendimiento seroso del neuroepitelio retiniano, no detectable en el fondo de ojo.

**Imagen 1:** Nódulos sarcoides no dolorosos a la palpación en el tercio interno de ambos párpados inferiores.



**Imagen 2:** Fondo del ojo derecho al inicio del cuadro. Se observan nódulos coroideos activos (flechas azules) y edema de papila por infiltración de la misma.

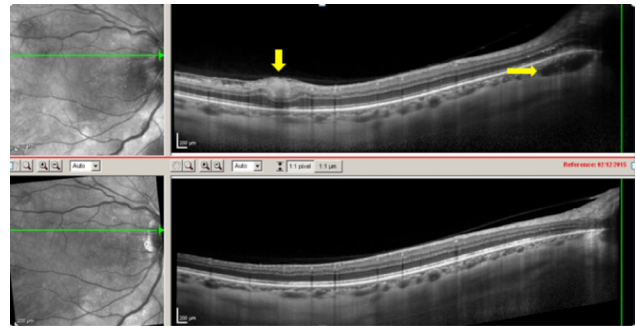


Se realiza un estudio de imagen multimodal, que consiste en el empleo de filtros y estimulación retiniana con luces de diferentes longitudes de onda, lo que nos permite la visualización de diferentes estructuras retinianas y coroideas en función de su localización y sus características. (**Tabla I**). Con el infrarrojo (IR) se revelan las zonas atróficas profundas; con el red-free (BR) se observan las zonas de exudación papilar, y con el empleo de la autofluorescencia retiniana (BAF e IRAF) pueden apreciarse los nódulos retinianos hipofluorescentes, no visibles en las dos anteriores.

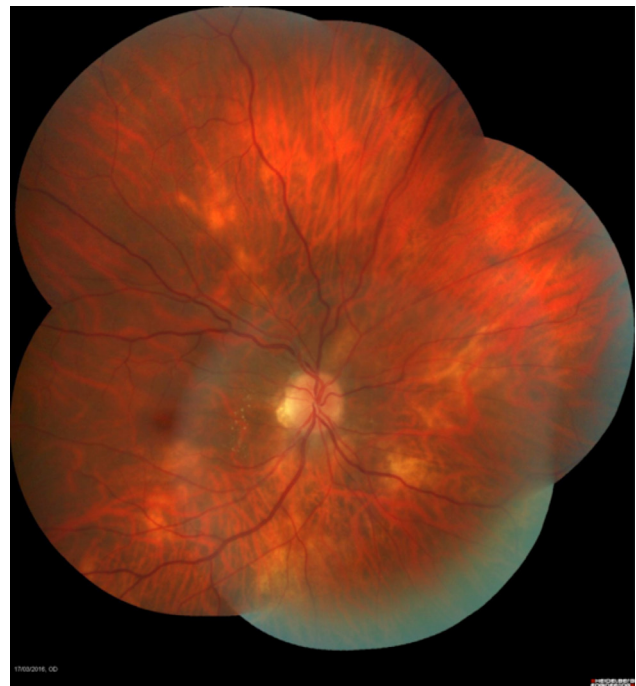Se realizó también un estudio de angiografía con fluoresceína (AGF) y verde de indocianina (AVI). Con el empleo de estos colorantes inyectados a través de una vena periférica, conseguimos visualizar en vivo la microcirculación de retina y coroides. Con la primera, (AGF), las áreas de vasculitis y los infiltrados retinianos sarcoides aparecen hiperfluorescentes, mientras que no vemos los coroideos. La AVI nos permite visualizar la circulación coroidea y revela la presencia de granulomas coroideos hipocianescentes (**Tabla II**).

Dado que la principal sintomatología en aquel momento era la ocular<sup>3</sup>, y los efectos secundarios de la corticoterapia previa, el servicio de oftalmología decide modificar el tratamiento: se suspende Rituximab y se pauta Infliximab a dosis de 5 mg/kg mensuales, manteniendo pauta de Mico-fenolato 1,5g. Se monitoriza la respuesta al tratamiento en manifestaciones del polo posterior del ojo y agudeza visual.

**Imagen 3:** OCT donde se observa la presencia de infiltrados retinianos (flecha vertical) y quistes coroideos (flecha horizontal), así como su desaparición tras el tratamiento (imagen de abajo).



**Imagen 4:** Fondo del ojo derecho tras 3 dosis de Infliximab. Desaparición de los granulomas coroideos y del edema de papila.

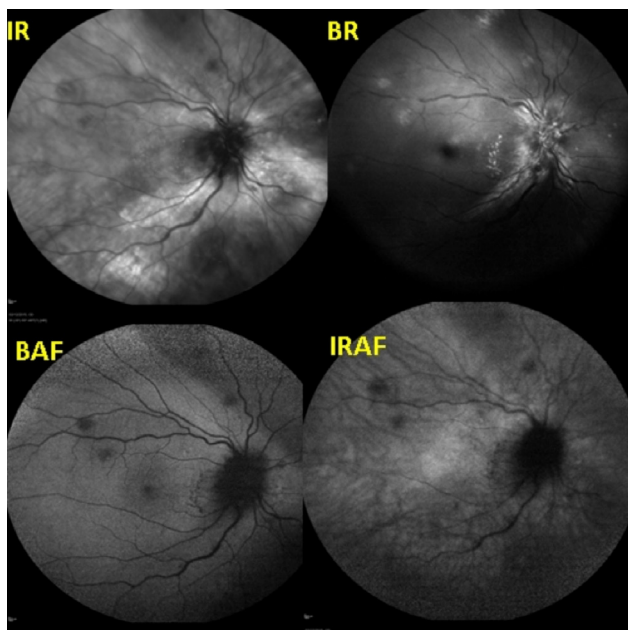


Tras 3 dosis de Infliximab, desaparece el edema de papila y los infiltrados coriorretinianos, disminuyen los exudados peripapilares y se soluciona el desprendimiento seroso del neuroepitelio del ojo derecho (**Imagen 4**).

Tras 5 ciclos de Infliximab 5mg/kg en régimen mensual, desaparece toda la sintomatología, tanto ocular como sistémica. En total, la paciente ha recibido 8 infusiones del fármaco, encontrándose actualmente asintomática y presentando una agudeza visual de 10/10 en ambos ojos.

## Discusión

La afectación ocular es la manifestación extratorácica más frecuente en los pacientes con sarcoidosis, apareciendo en un 30-60% de los casos, y siendo la forma de debut de la enfermedad en un 20% de los mismos. Dicha afectación, es muy variada pudiendo comprometer

**Tabla I:** Tabla del estudio de imagen multimodal.

a las diferentes estructuras del globo ocular, desde los párpados hasta el nervio óptico pero sin duda la manifestación más frecuente es la uveítis anterior, presente en un 60% de los casos de sarcoidosis ocular.<sup>1,2</sup> La localización posterior de la uveítis es más frecuente en pacientes blancos, especialmente en mujeres de mayor rango de edad, siendo la forma más agresiva y con mayor repercusión visual, normalmente secundaria al desarrollo de edema macular quístico.

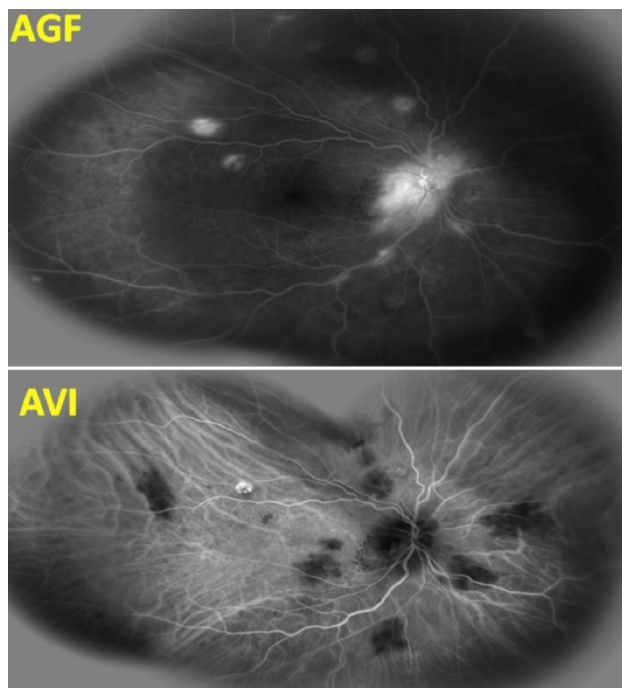
Aunque los corticoides constituyen la primera línea de tratamiento en la sarcoidosis ocular, los fármacos biológicos, especialmente los ANTI-TNF, han supuesto un gran avance en el tratamiento crónico de esta enfermedad, disminuyendo los efectos adversos de otros citostáticos e inmunosupresores, o en casos refractarios a los mismos.

## Juicio clínico final

La angiografía con fluoresceína constituye la prueba más útil en el diagnóstico de la sarcoidosis ocular y en la monitorización de la enfermedad en el polo posterior del ojo.

## Bibliografía

1. Newman LS, Rose CS, Maier LA. Sarcoidosis. *N Engl J Med*. 1997; 336: 1224-34.
2. Rothova A. Ocular involvement in sarcoidosis. *Br J Ophthalmol*. 2000; 84: 110-6.
3. Díaz-Valle D, Méndez-Fernández R, Benítez del Castillo JM. Actualización en el tratamiento de las uveítis. Madrid: Sociedad Española de Oftalmología, 2007.

**Tabla II:** Tabla de comparación entre angiografía con fluoresceína (AGF) y con verde de indocianina (AVI).

En presencia de afectación retiniana es indispensable su realización para el manejo de la afectación vascular.

La angiografía con verde de indocianina resulta de gran utilidad en el estudio de la afectación coroidea por la sarcoidosis. Se trata de una técnica mínimamente invasiva que nos permite la visualización de la circulación más fina del cuerpo humano.

La biopsia de nódulos conjuntivales es una técnica de fácil ejecución y bajo riesgo con alta rentabilidad diagnóstica para demostrar la presencia de granulomas no caseificantes en la sarcoidosis.

Infliximab debe ser considerado como tratamiento en los casos de uveítis posteriores refractarias al tratamiento corticoideo e inmunomodulador, ya que obtiene una buena respuesta clínica con muy buena tolerancia.

El pronóstico de las alteraciones oculares por la sarcoidosis es bueno, si el tratamiento se realiza de forma adecuada y precoz.

4. Cruz BA, Reis DD, Araujo CA. Refractory retinal vasculitis due to sarcoidosis successfully treated with infliximab. *Rheumatol Int*. 2007 Oct; 27 (12): 1181-3.

5. Callejas-Rubio JL, López-Pérez L, Ortego-Centeno N. Tumor necrosis factor alpha inhibitor treatment for sarcoidosis. *Ther Clin Risk Mang*. 2008 December; 4 (6): 1305-13.