

Varón con crecimiento progresivo y asimétrico de la cabeza

M. del Río Vizoso, A. Pozo¹, A. Campins

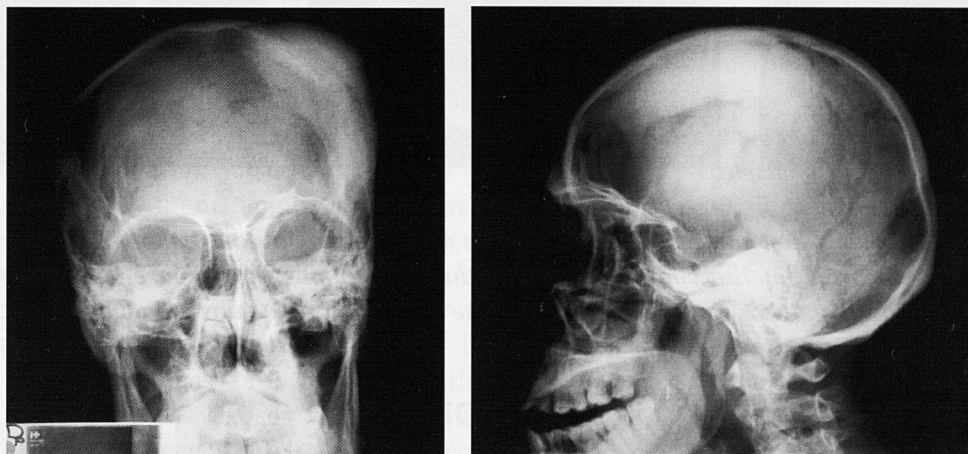

Fig.1. A y B) La RX de cráneo en proyección frontal (A) y lateral (B), muestra un gran engrosamiento óseo que afecta a los huesos frontal, parietal y temporal del lado izquierdo.

Caso clínico

Se trata de un varón de 53 años que consultó en el año 2000 por crecimiento asimétrico de la cabeza sin otros síntomas acompañantes. Desde hacía 4 años presentaba bultoma en región fronto-parietal izquierda con crecimiento progresivo. No presentaba antecedentes personales de interés. En la exploración física destacaba bultoma de densidad ósea de unos 5-10 cm de tamaño en la región descrita. El resto de la exploración era normal. Como pruebas complementarias se realizaron: Rx simple de cráneo, que mostró una gran hiperostosis fronto-parietal izquierda (Fig.1). Gammagrafía ósea, con evidencia de captación intensa y homogénea del trazador a ese nivel (Fig. 2). Una T.A.C. que mostró gran hiperostosis fronto-parietal izquierda a expensas de las dos tablas de la calota; subyacente a la hiperostosis existe una masa intracraneal, extraaxial, en forma de huso de 8x5x3 cm, con pequeñas calcificaciones puntiformes y captación intensa y homogénea del contraste, que produce efecto masa con desviación de la línea media y discreto colapso del ventrículo lateral izquierdo (Fig. 3).

Previo a la cirugía también se le realizó estudio con R.M. que confirmó los hallazgos descritos en la T.A.C., además de visualizar un engrosamiento y realce intenso de la dura que estaba en continuidad con la masa intracraneal (signo de la “cola dural”) (Fig. 4). Se practicó craneotomía y exéresis de la exostosis ósea (700 gr).

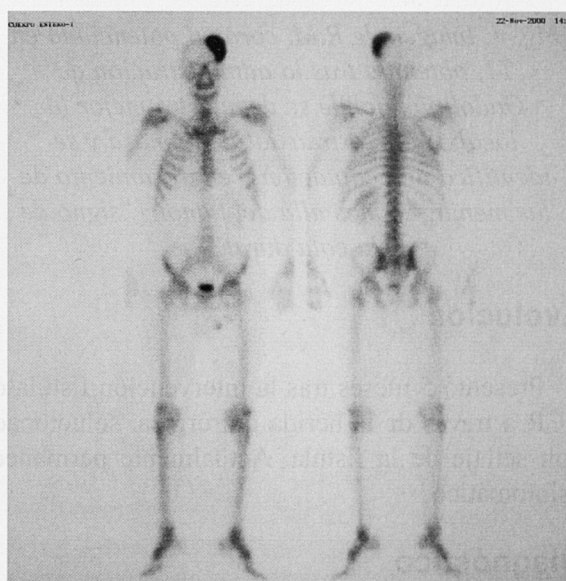


Fig. 2. Gammagrafía ósea donde se demuestra captación intensa del trazador en calota, en región fronto-parieto-temporal izquierda.

Servicio de Medicina Interna, y ¹ Servicio de Radiodiagnóstico Hospital Universitario Son Dureta. Palma de Mallorca. Baleares.

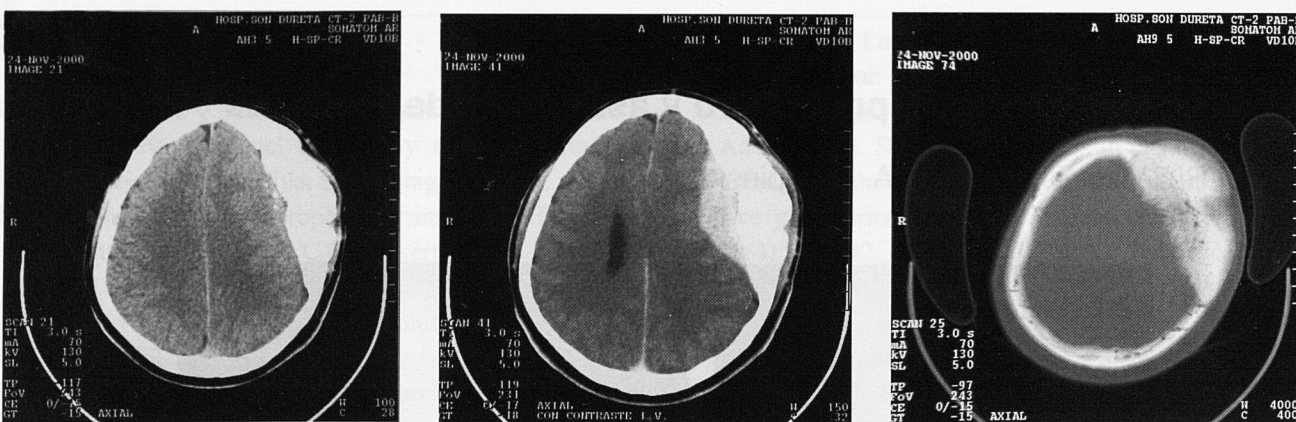


Fig.3. A y B) La T.A.C. sin y con contraste demuestra una masa extraaxial, con calcificaciones puntiformes, que capta contraste de forma intensa y homogénea y produce efecto masa sobre parénquima cerebral. C) El estudio con ventana ósea muestra hiperostosis importante a espesas de las dos tablas de la calota craneal.

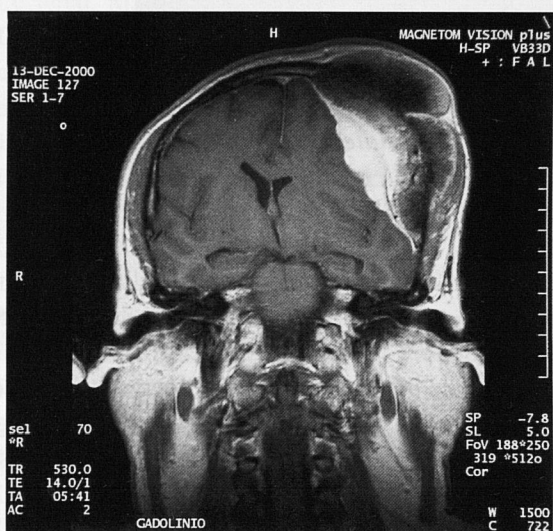


Fig. 4. Imagen de R.M. coronal potenciada en T1, obtenida tras la administración de Gadolinio, donde se demuestra mejor la localización extraaxial de la masa y se identifica una captación y engrosamiento de las meninges, mas allá del tumor ("signo de la cola dural"),

Evolución

Presentó 5 meses tras la intervención fistula de LCR a través de la herida quirúrgica, solucionada con sellaje de la fistula. Actualmente permanece asintomático.

Diagnóstico

Meningioma con hiperostosis asociada

Discusión

Los meningiomas no son estrictamente tumores cerebrales, ya que derivan de las células meningo-endoteliales que forman la cubierta membranosa del cerebro. Constituyen aproximadamente el 20% de todas las neoplasias intracraneales, con una incidencia anual de 7.8 por 100000¹. La mayoría son tumores asintomáticos descubiertos en autopsias. Los meningiomas se comportan como masas intracraneales-extraaxiales, de morfología globular o en placa y con predilección por la localización en convexidad y en la región parasagital. Son más frecuentes en edades comprendidas entre 40-70 años, y también lo son en mujeres, con una relación mujer/hombre de 3/2 o incluso 2/1 en algunas series. Los pacientes con cáncer de mama tienen un aumento en la frecuencia esperada de meningiomas², y debe hacerse diagnóstico diferencial con metástasis; estos datos sugieren una posible participación de receptores de hormonas esteroideas en el desarrollo del tumor. El único factor externo de riesgo que se conoce para su desarrollo son las radiaciones ionizantes. Se pueden encontrar meningiomas múltiples en entidades como la Neurofibromatosis tipo II o incluso esporádicamente. Clínicamente se caracterizan por la presencia de déficits neurológicos focales, tales como cambios visuales (asociados a localización parasagital y consistentes en disminución de agudeza visual, déficits campimétricos, diplopia, Síndrome de Foster-Kennedy), déficit auditivo cuando aparecen en ángulo pontocerebeloso, cambios comportamentales en localización subfrontal o esfenoidal o incluso debilidad de extremidades³.

El diagnóstico se sugiere por la presentación clínica y se confirma radiológicamente mediante TAC o RNM. La RNM con gadolinio es superior a la TAC con contraste para determinar la localización extraaxial de la masa, la vascularización intrínseca de la misma y las áreas de engrosamiento dural en la periferia del tumor (“signo de la cola dural”), hallazgo altamente específico de los meningiomas^{4,5}. Se ha utilizado la angiografía para demostrar el tumor al mostrar aporte arterial desde vasos meníngeos, pero actualmente basta con la RNM salvo que se valore la embolización del tumor como método terapéutico. El tratamiento óptimo para un meningioma intracraneal es la resección quirúrgica completa del tumor y de la base dural neoplásica⁶; ésto se puede conseguir en pacientes con meningiomas de la convexidad y en meningiomas en localizaciones seleccionadas. La mayoría de los meningiomas de la base y aquéllos localizados junto a senos venosos no pueden ser extirpados sin riesgo de nuevos déficits neurológicos. En este grupo la radiocirugía puede jugar un papel importante. Este papel está limitado por la localización y el tamaño del tumor. Es seguro “esperar y ver” en aquellos casos en los que los síntomas no están relacionados directamente con el tumor o en los que el riesgo quirúrgico sea demasiado alto⁷. La hiperostosis asociada con meningioma implica cronicidad y tiene un comportamiento benigno, aunque en los meningiomas de la base del cráneo suele ser causada por invasión tumoral directa del hueso⁸

Bibliografía:

1. Radhakrishman K, Mokri B, Parisi JE, O’Fallon WM, Sunku J, Kurland LT. The trends in incidence of primary brain tumors in the population of rochester, Minnesota. *Ann neurol* 1995;37:67-73
2. DeAngelis LM. Medical progress: Brain Tumors. *N Eng J Med* 2001;344:114-123
3. Park J, McLaren P. Biology and clinical features of meningioma. *En UpToDate* 2001; 9.1
4. Wilms G, Lammens M, Marchal G, et al. Thickening of dura surrounding meningiomas. MR features. *J Comput Assist Tomogr* 1989;13: 763-768.
5. Goldsher D, Litt AW, Pinto RS, Bannon KR and Kricheff II. Dural “Tail” associated with meningiomas on Gd-DTPA-enhanced MR images: characteristics, differential diagnosis value, an possible implications for treatment. *Radiology* 1990;176: 447-450
6. Kondziolka D, Levy E, Niranjan A, Flickinger J, Dade L. Long- term outcomes after meningioma radiosurgery: phsysician and patient perspectives. *J neurosurg* 1999; 91: 44-50
7. Braunstein J, Vick N. Meningiomas: the decision not to operate. *Neurology* 1997;48: 1459-1462
8. Pieper DR, Ossama A-M, Hanada Y, Buechner D. Hyperostosis associated with meningioma of cranial base: secondary changes or tumor invasion. *Neurosurgery* 1999;44:742-747.