

Estudio comparativo del bloqueo anestésico del nervio ciático con ropivacaína 0,5% por vía medio-femoral versus poplítea lateral

Josep Lluís Aguilar, Vicenç Domingo, Peter Atanassoff

Resumen

Introducción: El bloqueo anestésico/analgésico del nervio ciático por vía medio-femoral es una técnica nueva que se ha utilizado para la analgesia postoperatoria de la cirugía de rodilla. Su mayor ventaja es que se puede realizar en decúbito supino, evitando el decúbito prono necesario en otras técnicas de abordaje, y que obliga al paciente a soportar dolor durante su realización.

Objetivo: El objetivo de este estudio fue comparar la eficacia, tiempo de latencia y grado de aceptación del paciente entre el bloqueo anestésico/analgésico del nervio ciático realizado por vía medio-femoral y el bloqueo ciático lateral a nivel poplíteo en pacientes sometidos a cirugía de la extremidad inferior.

Métodos: En este estudio de tipo aleatorio y prospectivo, se incluyeron 63 pacientes que iban a ser intervenidos quirúrgicamente de la extremidad inferior. En el grupo PB 32 pacientes recibieron un bloqueo ciático lateral a nivel poplíteo, mientras que en el grupo MF 31 pacientes recibieron el mismo bloqueo pero a nivel medio-femoral lateral. En ambos grupos la dosis de anestésico local administrada fue de 30 ml de ropivacaína al 0,5%.

Resultados: La calidad del bloqueo fue similar en ambos grupos. Los tiempos de latencia del bloqueo (desde el final del bloqueo al inicio de su efecto) tanto sensitivo como motor fueron significativamente menores en el grupo MF que en el grupo PB (tabla 2). Sin embargo no hubo diferencia estadística en la duración del bloqueo sensitivo y motor entre ambos grupos. NO hubo tampoco diferencia en la dificultad de realización del bloqueo entre ellos. El grado de molestia para el paciente durante la inserción de la aguja de bloqueo fue similar. La tolerancia al manguito de isquemia fue mejor en el grupo MF, pero sin llegar a niveles de significación estadística.

Conclusión: El abordaje medio-femoral del nervio ciático para cirugía de tobillo y pie, proporciona una anestesia eficaz comparable al abordaje poplíteo lateral. Esta nueva técnica es simple y segura, y proporciona una analgesia postoperatoria tan efectiva como la obtenida con el abordaje poplíteo lateral.

Palabras Clave: fosa poplíteo, nervio ciático, abordaje lateral, abordaje medio-femoral

Introducción

La anestesia de la extremidad inferior se puede realizar con varias técnicas de anestesia loco-regional. El bloqueo del nervio ciático es fácil de realizar en manos con experiencia. Sin embargo su uso no está aún suficientemente extendido en el ámbito anestésico/quirúrgico para realización de cirugía en la extremidad inferior. En un estudio de Hadzic ¹ realizando una encuesta en más de 400 anestesiólogos de los Estados Unidos, tan solo un 22% de ellos realizaban bloqueos del nervio ciático de modo habitual. Este tipo de cirugía se suele realizar mayoritariamente bajo bloqueo subaracnoideo ("raquianestesia"), epidural, o bajo anestesia general. Sin embargo estas últimas técnicas tienen una mayor morbi-mortalidad y riesgo para el paciente. Otra alternativa es la anestesia regional endovenosa, pero tiene el inconveniente de requerir altos volúmenes de anestésico local, con el consiguiente riesgo de toxicidad sistémica cuando llega el momento de la deflación del manguito de isquemia. El bloqueo del pie a nivel del tobillo (ankle block) requiere varios pinchazos y frecuentemente es incompleto, lo que resulta muy incómodo para el paciente ².

Entre las técnicas de anestesia regional del nervio ciático, el tipo de bloqueo más frecuentemente usado es aquel realizado con abordaje posterior y descrito por Rorie ³. En manos con experiencia, es fácil de realizar y proporciona una anestesia de larga duración que abarca buena parte del periodo postoperatorio. Sin embargo para este bloqueo anestésico el paciente debe permanecer en posición de decúbito

prono, lo cual puede ser dificultoso en pacientes con determinadas condiciones patológicas o fisiológicas tales como obesidad, embarazo, patología cardiaca o fractura de extremidades inferiores con intenso dolor. Un estudio reciente ⁴ ha demostrado que un novedoso abordaje lateral puede proporcionar un nivel de bloqueo nervioso equivalente al que se obtiene con el abordaje posterior en la fosa poplítea y, lo que es más importante, se puede realizar con el paciente en posición de decúbito supino.

El bloqueo medio-femoral del nervio ciático es una técnica novedosa descrita recientemente ⁵⁻⁷. Se ha utilizado conjuntamente con el bloqueo del nervio femoral para proporcionar analgesia postoperatoria después de cirugía de rodilla. Al igual que en el caso del abordaje lateral, se puede realizar también con el paciente en posición supina. Su utilización para cirugía de tobillo o pie no ha sido descrita previamente.

El objetivo del presente trabajo es comparar este nuevo abordaje medio-femoral para el bloqueo del nervio ciático con el abordaje lateral a nivel de la fosa poplítea en cirugía de la extremidad inferior evaluando tres variables: eficacia clínica, tiempo de realización del bloqueo y grado de aceptación por parte del paciente.

Métodos

En este estudio multicéntrico, el protocolo de estudio fue aprobado por los comités éticos de los tres hospitales participantes (Hospital Son Llàtzer – Palma de Mallorca, Hospital de Xàtiva – Valencia y New Haven Hospital -Yale University - Connecticut USA). Se obtuvo el consentimiento informado de cada uno de los participantes en el estudio. Se incluyeron pacientes con estado físico ASA I – II candidatos a cirugía de tobillo o pie.

Los tres autores de este estudio estuvieron formándose previamente en modelos anatómicos de cadáver de los que se aporta conveniente ilustración gráfica. Tras una semana de realización de disección de cadáver y técnica de neuroestimulación simulada sobre el mismo (Universidad de Yale – CT - USA), los tres autores iniciaron el nuevo tipo de abordaje. La experiencia de los mismos en el abordaje clásico posterior de Rorie y clásico lateral a nivel de fosa poplítea era amplia tras más de quince años de ejercicio en la misma.

Los criterios de exclusión fueron: Tratamiento analgésico crónico con derivados opiáceos, contrain-

dicaciones para anestesia regional (alergia a anestésicos locales, infección en la zona de punción, trastorno de coagulación), enfermedad pulmonar o cardiaca grave y neuropatía previa.

Antes del bloqueo nervioso se canalizó una vía venosa y se registraron de modo continuo el ECG, la presión arterial no invasiva y la saturación arterial de oxígeno. Esta monitorización se mantuvo tanto durante la realización del bloqueo, como durante la intervención quirúrgica. Todos los pacientes recibieron 2 mg de midazolam como ansiolítico antes de la realización del bloqueo.

Los pacientes se asignaron de modo aleatorio a dos grupos:

A aquellos que se asignaron al grupo PB se les realizó un bloqueo del nervio ciático lateral a la fosa poplítea, y a los del grupo MF un bloqueo del nervio ciático con abordaje medio-femoral.

El abordaje lateral PB del nervio ciático se realizó con los pacientes en posición supina y con las piernas extendidas a nivel de la rodilla. En un punto situado a 7 cm en dirección craneal a partir del condilo femoral lateral, se insertó en un plano horizontal una aguja aislada de neuroestimulación de calibre 22G y 5 cm de longitud (Stimuplex A, Braun Medical, Melsungen Ag) conectada a un neuroestimulador. Este plano coincidía con la hendidura entre los músculos biceps femoral y el vasto lateral. La aguja se avanzaba hasta que se producía contacto óseo con el fémur. En caso de no obtener contacto, la aguja se reinsertaba y se dirigía con un ángulo de 30 grados hasta obtener contacto óseo o localizar por neuroestimulación el nervio deseado, hecho que se evidenciaba, al obtener una flexión dorsal o plantar del pie cuando en el neuroestimulador el miliamperaje correspondía al valor de 0,5 mA.

El abordaje medio-femoral del nervio ciático se realizó con el paciente en posición supina. Las referencias anatómicas necesarias fueron el borde posterior del trocánter mayor y el condilo femoral externo a nivel de la rodilla. Entre estos dos puntos se trazaba una línea, y el punto medio de la misma era el lugar de inserción de la aguja (figura 1). Se insertaba una aguja de neuroestimulación de 10 cm de longitud y calibre 22 G aislada (Stimuplex A, Braun Medical, Melsungen Ag) de modo perpendicular a la piel hasta que se obtenía una flexión plantar o dorsal del pie. En ambos abordajes, la corriente inicial necesaria era de 1 mA disminuyendo hasta 0,5 mA cuando se obtenía

Original

flexión dorsal o plantar del pie. Una vez obtenida esta manifestación clínica se disminuía la intensidad de neuroestimulación hasta 0,3 mA (cuanto más cerca está la punta de la aguja del nervio que se va a bloquear, menos mA se necesitan). Tras obtener estimulación con este bajo nivel de corriente y descartar, por aspiración negativa, una inyección intravascular, se administraban 30 ml de ropivacaína al 0,5%.

Las variables registradas incluían:

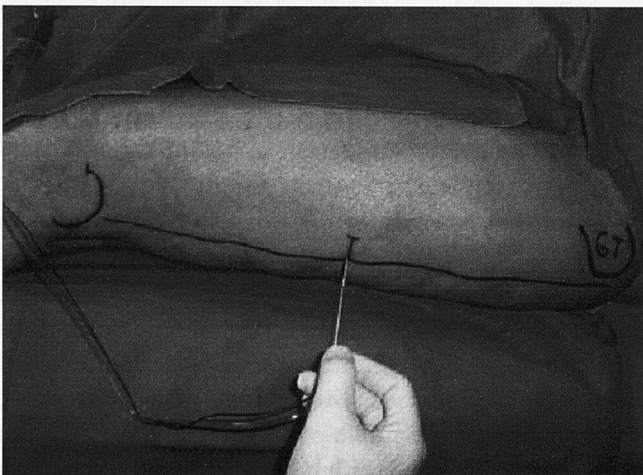
Variabes demográficas, tiempo transcurrido desde la inserción de la aguja hasta la localización exitosa del nervio (tiempo requerido para realizar el bloqueo), número de intentos para localizar el nervio ciático (definidos como el número de pinchazos cutáneos), la profundidad en cm hasta localizar el nervio ciático, el tipo de estímulo obtenido así como el nivel del molestias al paciente durante todo el procedimiento. La calidad del bloqueo nervioso se evaluaba por pinchazo cutáneo con aguja de insulina ("pinprick test") usando una escala del 0 – 2 (0 = bloqueo sensitivo completo, 1= débil bloqueo sensitivo, 2 = sensación normal). El tiempo de latencia del bloqueo sensitivo se definió como aquel transcurrido entre la administración del analgésico local y el inicio de parestesias, anestesia evaluada por pinchazo con aguja de insulina y ausencia de sensibilidad térmica con gasa empapada en alcohol en el área a ser intervenida quirúrgicamente. El bloqueo motor se evaluó con una escala de Bromage modificada (0= no movimiento, 1= ligero movimiento, 2= movimiento normal). El tiempo de latencia del bloqueo motor se definió como el tiempo transcurrido desde la inyección del anestésico local hasta obtener un descenso en la movilidad del pie (escala de Bromage 1). La duración de la analgesia postoperatoria y del bloqueo motor se

evaluó cada 10 minutos por un anesthesiólogo. El anesthesiólogo evaluador desconocía en todo momento el tipo de bloqueo realizado. El grado de confort del paciente durante la punción se evaluó usando una escala visual analógica (EVA de 0 – 10). El nivel de tolerancia del manguito de isquemia o torniquete en aquellos pacientes en que fue necesario, se evaluó mediante una escala que iba desde el 0 al 2, y en la que 0= buena tolerancia, 1= necesidad de sedación, 2= no tolerancia. En caso de necesidad se añadía un bloqueo del nervio safeno (cara interna de rodilla).

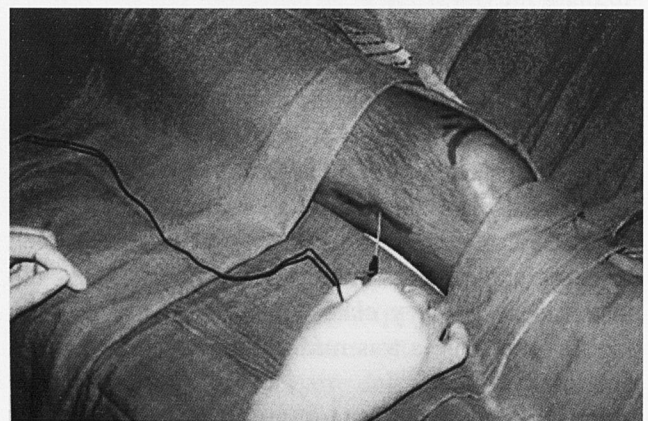
Los resultados de estas variables se expresan como media \pm DE, para las variables continuas y como porcentaje para las variables nominales. Las diferencias entre las principales variables continuas (edad, peso, altura, duración de la cirugía, duración del bloqueo sensitivo y motor) se analizaron por el test de la "t de Student" (datos paramétricos) o el test de la "U" de Mann-Whitney, en función de Levine. Las diferencias entre proporciones en las variables nominales se analizaron por el test de X² o el test exacto de Fisher cuando el número de pacientes era demasiado bajo. Todo el análisis estadístico fue realizado usando el paquete SPSS para Windows, versión 10.0 (Statistical Package for the Social Sciences). Se consideraron diferencias significativas las que llegaban a un nivel de $p \leq 0,05$.

Resultados

Se incluyeron 63 pacientes que completaron el estudio, no hubo diferencias significativas entre los dos grupos en términos de edad, peso, altura, estado ASA, o tipo de intervención quirúrgica (tabla 1). El torniquete neumático o manguito de isquemia se usó con mayor frecuencia en el grupo PB que en el grupo MF ($p < 0,02$, tabla 1).



Abordaje medio-femoral muslo izdo (GT = Trocanter mayor – "great trocanter")



Abordaje poplíteo lateral PB rodilla dcha

Tabla 1. Datos demográficos de los pacientes y TIPOS de CIRUGÍA

	Abordaje medio-femoral (n=31)	Abordaje lateral (n=32)
Edad (años) media ± DE	61.45±11.42	58.88±11.63
Altura (cm); media ± DE	157.21±7.51	157.07±4.64
Peso (kg); media ± DE	67.13±10.62	68.03±11.46
Sexo (H:M)	5:26	2:30
estado físico ASA		
1	5 (16.1%)	8 (25%)
2-3	26 (83.9%)	24 (75%)
Tipo de cirugía		
Bunionectomía	12(38.7%)	15(46.9%)
Bunionectomía + artroplastia	8(25.8%)	11(34.4%)
Artroplastia	4(12.9%)	4(12.5%)
Extirpación de Ganglion	1(3.2%)	
Pie Diabético	4(12.9%)	1(3.1%)
Otros	2(6.5%)	1(3.1%)
Uso de Torniquete	24 (77.4%)	31(96.9%)*
Duración de la operación (min) media ± DE	37.03±21.10	35.72±16.51

* P<0.02

Tabla 2. Tiempo de latencia y duración del bloqueo sensitivo y motor

	Medio-femoral (n=31)	Lateral (n=32)	P valor
Tiempo latencia			
Sensitivo			
Peroneal	7.67±5.82	11.38±9.56	0.074
Tibial	7.62±5.54	12.56±11.07	0.016
Motor			
Peroneal	10.29±8.27	19.66±16.20	0.009
Tibial	11.57±12.60	20.14±15.29	0.003
Duración tiempo (h)			
Sensitivo	16.78±5.88	16.63±5.15	NS
Motor	17.09±6.09	16.35±5.22	NS

Los datos se expresan como media± DE

Tabla 3.- Bloqueo motor y calidad del bloqueo nervioso

	Medio-femoral (n=31)	Lateral (n=32)	P valor
Bloqueo motor			
0	15 (48.4%)	21 (65.6%)	NS
1	12 (38.7%)	8 (25%)	
2	4 (12.9%)	3 (9.4%)	
Calidad del bloqueo			
0	24 (77.4%)	30 (93.8%)	NS (P=0.06)
1	5 (16.1%)	2 (6.3%)	
2	2 (6.5%)	0	

Bloqueo motor: 0=no movimiento, 1=ligero movimiento, 2=movimiento normal.
 Calidad del bloqueo nervioso: 0 = bloqueo sensitivo completo, 1 = bloqueo sensitivo débil, 2 = sensibilidad normal.

Tabla 4.- Dificultad e incomodidad durante la punción.

	Medio-femoral (n=31)	Lateral (n=32)	P valor
Número de intentos†			
1	15 (48.4%)	20 (62.5%)	NS
2	9 (29%)	6 (18.8%)	
3	6 (19.4%)	5 (15.6%)	
4	1 (3.2%)	1 (3.1%)	
Tiempo (min)*	7.42±4.76	7.59±5.25	NS
EVA			
≤4	25 (80.6%)	28 (87.5%)	NS
>4	6 (19.4%)	4 (12.5%)	

NS = No significativo; EVA = Escala Visual Analógica.

† Intento definido como número de pinchazos cutáneos.

* Tiempo desde la inserción de la primera aguja hasta la localización exitosa del nervio.

Los datos se expresan como media ± DE.

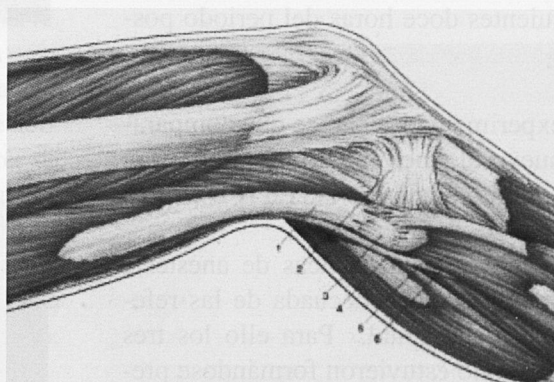
Los tiempos de latencia tanto del bloqueo sensitivo como del bloqueo motor en la distribución tibial y peroneal del nervio ciático fueron significativamente menores en el grupo MF (5-6 min., respectivamente) que en el grupo PB (10 y 15 min., respectivamente) (tabla 2).

La duración del bloqueo sensitivo del grupo PB fue de 16 (6-25) horas y en el grupo MF de 16 (7-32) horas (p=NS) (tabla 2) y no hubo diferencias significativas entre ambas técnicas de abordaje. Lo mismo ocurrió con el bloqueo motor en el que tampoco se detectaron diferencias entre ambas técnicas de abordaje (PB 16 (6-25) horas y MF 16 (8-32) horas (p=NS)).

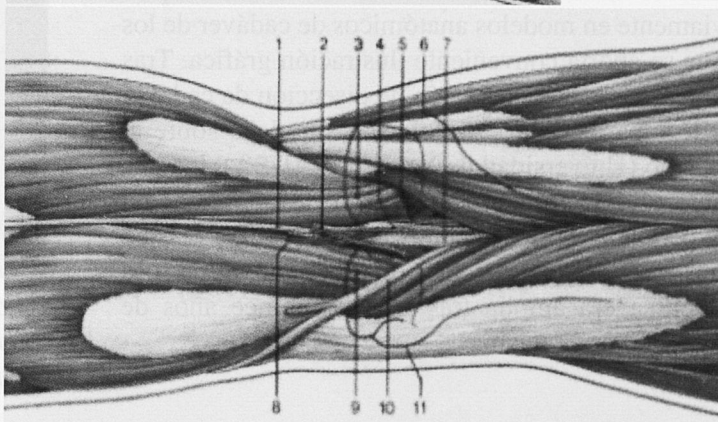
No hubieron diferencias en la calidad del bloqueo sensitivo y motor entre las dos técnicas. Tras el abordaje medio-femoral, dos pacientes requirieron un bloqueo subaracnoideo debido a fallo del bloqueo ciático.

La realización del bloqueo medida por el tiempo y número de intentos para encontrar y obtener la neuroestimulación deseada no fue diferente entre ambas vías de abordaje, y lo mismo ocurrió con el nivel de molestias al paciente que resultó ser similar en ambos, sin diferencia estadística y siendo de baja intensidad (tabla 3). Ambos grupos toleraron bien el torniquete sin necesidad de realizar ningún bloqueo del nervio safeno (tabla 4).

1. Músculo bíceps crural. 2. Cóndilo externo de la tibia. 3. Cabeza del peroné. 4. Nervio ciático poplíteo externo. 5. Nervio peroneo profundo. 6. Nervio peroneo superficial (nervio cutáneo lateral del a pantorrilla). Tomado de SCOTT, Bruce D.; Hakansson, Lennart; Buckhøj, Poul; Bromage, Phillip R.; *TECNICAS DE ANESTESIA REGIONAL*; sn. ed.; Panamericana; Madrid España, 1990.



1. Nervio safeno externo. 2. Vena safena menor. 3. Músculo gemelo interno. 4. Vena poplíteo. 5. Arteria poplíteo. 6. Cóndilo interno del fémur. 7. Nervio tibial. 8. Arteria peronea. 9. Músculo gemelo externo. 10. Nervio ciático poplíteo externo. 11. Cóndilo externo del fémur. Tomado de SCOTT, Bruce D.; Hakansson, Lennart; Buckhøj, Poul; Bromage, Phillip R.; *TECNICAS DE ANESTESIA REGIONAL*; sn. ed.; Panamericana; Madrid España, 1990.



Discusión

El bloqueo del nervio ciático frecuentemente acompañado del bloqueo del nervio femoral, es una técnica alternativa de anestesia regional, a la más ampliamente utilizada que es el bloqueo neuroaxial (subaracnoideo o epidural), en la cirugía de la extremidad inferior. El abordaje del nervio ciático que más ampliamente se utiliza es el clásico posterior en la fosa poplíteo. Aunque se ha demostrado altamente efectivo, el paciente debe colocarse en posición de decúbito prono, por lo que entraña dificultades en pacientes obesos y embarazadas así como en aquellos que tienen fracturas óseas de la extremidad inferior. El abordaje lateral en la fosa poplíteo es una alternativa posible, ya que el paciente puede permanecer en decúbito supino. En un estudio previo aleatorizado ⁴, se demostró que el abordaje lateral era tan útil como el abordaje clásico posterior. Recientemente, se ha introducido en nuestra práctica el abordaje medio-femoral pero su uso para cirugía del pie no ha sido aún investigado ⁵⁻⁷.

Hasta donde podemos saber, este es el primer estudio en el que se comparan estos dos abordajes del nervio ciático, lateral a nivel de la fosa poplíteo y lateral medio-femoral. En este estudio, el bloqueo medio-femoral proporcionó una anestesia segura y efectiva, en igual medida que la obtenida en el abordaje lateral a nivel de la fosa poplíteo. Además, el

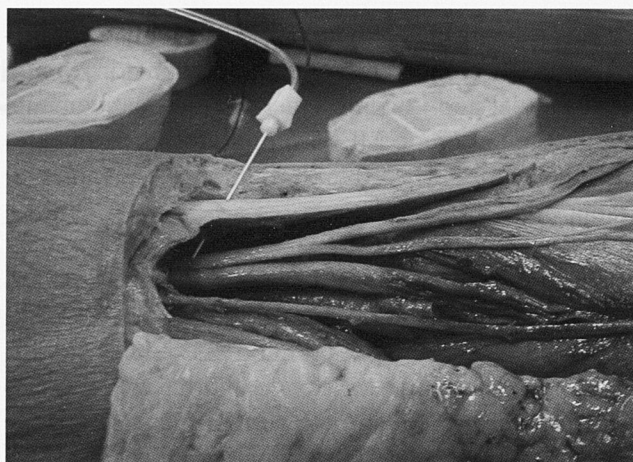
tiempo de latencia tanto del bloqueo sensitivo como del bloqueo motor fue mucho más corto en el grupo MF que en el grupo PB. El inicio del bloqueo motor fue más lento que el del bloqueo sensitivo, muy probablemente debido a la distribución anatómica de las fibras nerviosas, en las que las fibras sensitivas se colocan a un nivel más superficial que las fibras motoras. Debido a un mayor grosor de las fibras motoras alfa, el bloqueo obtenido con una solución de ropivacaína al 0,5 % como la usada en este estudio, requirió mayor tiempo para ser evidente en las fibras motoras que para manifestarse en las fibras sensitivas α -delta y C⁸⁻¹¹.

Tal como era de esperar, el bloqueo del nervio ciático proporcionó un alivio del dolor postoperatorio de larga duración, extremadamente útil en este tipo de cirugía ya que en ella se observa con frecuencia una alta incidencia de dolor¹¹⁻¹⁵. No se encontraron diferencias en la duración del bloqueo entre las dos técnicas de abordaje.

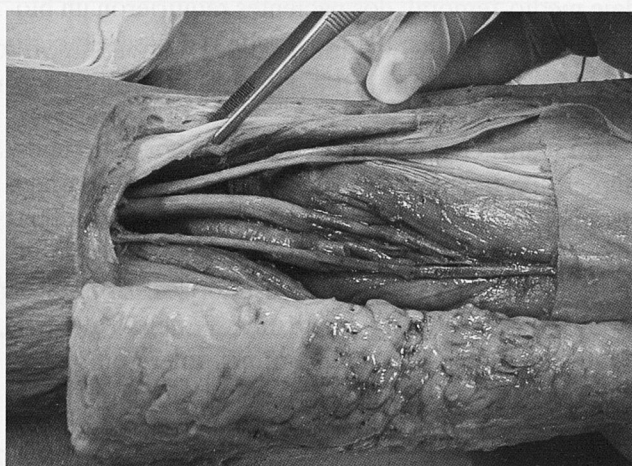
La ropivacaína al 0,5 % se ha utilizado previamente para este tipo de bloqueo. No se observaron efectos adversos neurológicos ni cardíacos tras la inyección de 150 mg (en el estudio se utilizaban 30 ml de ropivacaína al 0,5% lo que equivale a un total de 150 mg). Fernández-Guisasola (15) demostró que el 42% de los pacientes no requirieron medicación analgésica durante las primeras doce horas tras cirugía, disminuyendo al 20 % durante las siguientes doce horas del periodo postoperatorio.

En manos experimentadas parece que comparativamente, el nuevo bloqueo medio-femoral es tan fácil de realizar como el clásico lateral (PB).

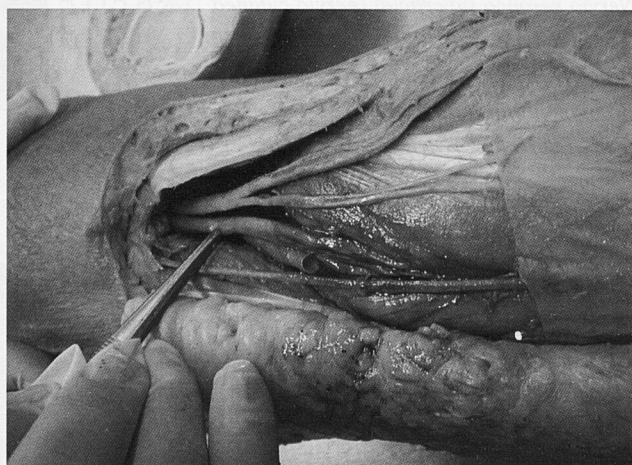
Como en la mayoría de técnicas de anestesia regional, una identificación adecuada de las referencias anatómicas es capital. Para ello los tres autores de este estudio estuvieron formándose previamente en modelos anatómicos de cadáver de los que se aporta conveniente ilustración gráfica. Tras una semana de realización de disección de cadáver y técnica de neuroestimulación simulada sobre el mismo (Universidad de Yale – CT - USA), los tres autores iniciaron el nuevo tipo de abordaje. La experiencia de los mismos en el abordaje clásico posterior de Rorie y clásico lateral a nivel de fosa poplítea era amplia tras más de quince años de ejercicio en la misma.



Simulación de neuroestimulación en cadáver



Fosa poplítea derecha (pinza en cara externa)



Fosa poplítea derecha (pinza en arteria poplítea – nervio ciático a su derecha dividiéndose en nervio ciático poplíteo externo y en nervio tibial posterior).

El empleo de un estimulador nervioso periférico (neuroestimulador) de nuevo probó ser de extrema utilidad.

Para concluir, el abordaje medio-femoral en el bloqueo del nervio ciático para cirugía de tobillo y pie fue efectivo clínicamente desde el punto de vista

anestésico y analgésico, y comparable al bloqueo obtenido usando el abordaje lateral a nivel de fosa poplítea. Con el bloqueo del nervio ciático a nivel medio-femoral se evidenciaron tiempos de latencia menores (inicio de acción más rápida), mientras que la duración del bloqueo nervioso fue similar en ambos grupos.

Bibliografía

- Hadzic A, Vloka JD, Kuroda MM, Koorn R, Birnbach DJ. The practice of peripheral nerve blocks in the United States: a national survey). *Reg Anesth Pain Med* 1998 23(3):241-6
- McLeod DH, Wong DHW, Vaghadia H et al. Lateral popliteal sciatic nerve block compared with ankle block for analgesia following foot surgery. *Can J Anaesth* 1995; 42: 765-769.
- Rorie DK, Byer DE, Nelson DO, et al. Assesment of block of the sciatic nerve in the popliteal fossa. *Anesth Analg* 1980; 59: 371-376.
- Hadzic A, Vloka J. A comparison of the posterior versus lateral approaches to the block of the sciatic nerve in the popliteal fossa. *Anesthesiology* 1998; 88(6): 1480-1486.
- Pham-Dang C. Midfemoral block: a new lateral approach to the sciatic nerve. *Anesth Analg* 1999; 88:1426.
- Morrow MJ. The lateral approach to the sciatic nerve. *Anesth Analg* 2000; 90: 770.
- Naux E, Pham-Dang C, Petitfaux F, Bodin J, Blanche E, Gouin F, Pinaud M. Bloc du nerf sciatique: une nouvelle voie d'abord latérale mediofemorale. Intérêt de son association à un bloc "3 en 1" pour la chirurgie du genou. *Ann Fr Anesth Réanim* 2000; 1:9-15.
- Vloka J, Hadzic A, Kitain E, et al. Anatomic considerations for sciatic nerve block in the popliteal fossa through the lateral approach. *Reg Anesth* 1996; 21:414-418.
- Zetlaoui PJ, Bouaziz H. Lateral approach to the sciatic nerve in the popliteal fossa. *Anesth Analg* 1998; 87(1): 79-82.
- Collum CR, Courtney PG. Sciatic nerve blockade by a lateral approach to the popliteal fossa. *Anaesth Intensive Care* 1993; 21: 236-237.
- McLeod DH, Wong DHW, Claridge RJ et al. Lateral popliteal sciatic nerve block compared with subcutaneous infiltration for analgesia following foot surgery. *Can J Anaesth* 1994; 41: 673-676.
- Paqueron X, Bouaziz H, Macalou D, Labaille T, Merle M, Laxenaire MC, Benhamou D. The lateral approach to the sciatic nerve at the popliteal fossa: one or two injections?. *Anesth Analg* 1999; 89(5):1221-
- Vloka JD, Hadzic A, Lesser JB, et al. A common epineural sheath for the nerves in the popliteal fossa and its possible implications for sciatic nerve block. *Anesth Analg* 1997; 84:387-90.
- Reina MA, López A, De Andrés JA. Tejido adiposo dentro de los nervios periféricos. Un estudio en nervio ciático humano. *Rev Esp Anestesiología Reanimación* 2002; 49: 397-402.