

# Tuberculosis extrapulmonar una patología subdiagnosticada: a propósito de un caso en el Centro Médico Boliviano Belga

Extrapulmonary tuberculosis a not diagnose pathology: a purpose of a case in the Centro Médico Boliviano Belga

Antonio Gonzalo López López<sup>1,a</sup>, Hebe Córdova Arancibia<sup>1,b</sup>

## Resumen

En la actualidad la tuberculosis constituye un grave problema de salud pública con un resurgimiento a partir de la década 90. El pulmón es el órgano diana por excelencia de la tuberculosis, sin embargo cualquier otro órgano y sistema puede verse afectado y requieren del especialista, en ocasiones, su más valiosa pericia diagnóstica. El pericardio es uno de los sitios que menos invade el *Mycobacterium tuberculosis*, pero en los últimos años se reporta un incremento de su afectación en nuestro país, asociándose con una morbilidad y mortalidad significativa y frecuentemente asociada como causa de pericarditis constrictiva. Presentamos un paciente masculino de 62 años de edad, sin antecedentes patológicos conocidos, su cuadro clínico es de 1 semana de evolución caracterizado por dolor torácico de tipo opresivo, continuo, 6/10 en la Escala Visual Analógica del dolor (EVA), con irradiación a región cervical, sin respuesta a analgésicos, disnea progresiva clase funcional II/IV según la clasificación de la New York Heart Association (NYHA) acompañado de astenia y adinamia; la radiografía de tórax con cardiomegalia, ECG sinusal, sin datos de isquemia, criterios de Framingham para insuficiencia cardíaca ausentes. En su estadía hospitalaria presenta episodios de fibrilación auricular paroxística, precedida por palpitaciones, sin descompensación hemodinámica, por lo que se inicia tratamiento antiarrítmico, manteniendo la frecuencia cardíaca (FC) controlada; la terapéutica instaurada inicialmente en base a analgésicos e inhibidores de la bomba de protones sospechando una costo- condritis y/o Enfermedad por Reflujo Gastroesofágico (ERGE) tuvo poca respuesta; persistía el dolor torácico, se examina al paciente con mayor acuosidad encontrándose frote pericárdico trifásico por lo que se realiza un Ecocardiograma que reporta derrame pericárdico, se inicia tratamiento esteroideal y antiinflamatorio pensando en una pericarditis viral pero ante la persistencia de sintomatología a su cuarto día de hospitalización además de nuevos episodios de fibrilación auricular paroxística a pesar de antiarrítmico instaurado, descompensación hemodinámica y signos inminentes de taponamiento cardíaco se realiza una ventana pericárdica, se libera el pericardio tenso, drenando aproximadamente 400 cc de líquido pericárdico serohemático con bastante fibrina, la biopsia reporto una pericarditis fibrinosa crónica granulomatosa y un Adenosina Deaminasa (ADA) alto por lo que se inició tratamiento específico para tuberculosis y corticoides, con buena respuesta y resolución del cuadro.

**Palabras claves:** derrame pericárdico, pericarditis tuberculosa, pericarditis constrictiva.

## Abstract

Nowadays TB constitutes a serious public health problem with a revival beginning in the 90. The lung is the quintessential tuberculosis target organ, however any other organ and system can be affected and require specialist, on occasions, its most valuable diagnostic expertise. The pericardium is one of the places that least invades the *Mycobacterium tuberculosis*, but in recent years reported their involvement in our country increased, partnering with morbidity and significant and frequently associated mortality as a cause of constrictive pericarditis. We present a male patient of 62 years of age, without a known pathological history, the clinical picture is 1 week of evolution characterized by chest pain of oppressive type, continuous, 6/10 on the scale of EVA, with irradiation to the cervical region, without response to pain medication, progressive dyspnea II/IV (NYHA) accompanied by fatigue and adynamia. X-ray of thorax with cardiomegaly, ECG sinus without data of ischemia, did not have Framingham criteria for heart failure. In your hospital stay presents episodes of paroxysmal atrial fibrillation, preceded by palpitations, no hemodynamic decompensation, so it starts antiarrhythmic, maintaining the controlled FC; the therapeutic initially established based on pain relievers and inhibitors Proton pump suspecting a cost chondritis and/or GERD with little response. chest pain persisted, examined the patient with higher watery finding pericardial rub by what is Echocardiogram reported pericardial effusion 300 cc, starts treatment Steroidal and anti-inflammatory thinking in a viral pericarditis, but given the persistence of symptoms on their third day of hospitalization, new episodes of paroxysmal atrial fibrillation despite antiarrhythmic established, in addition to engorgement jugular bilateral 2/3, paradoxical pulse, hypotension and signs of imminent cardiac tamponade is a pericardial window, frees the pericardium tense, draining approximately 400 cc of pericardial fluid serohematoic with enough fibrin, biopsy reported a fibrinous pericarditis chronic granulomatous and a high ADA so specific for tuberculosis treatment was started and corticoids with good response and resolution.

**Keywords:** spill pericardial, tuberculous pericarditis, constrictive pericarditis.

La tuberculosis (TB) continúa siendo un grave problema de salud pública, a nivel mundial es la principal causa de muerte entre las enfermedades infecciosas, con 8 000 000 de casos nuevos y 2 900 000 muertes anuales<sup>1</sup>. Aproximadamente, un tercio de la población ha sido afectada por el *Mycobac-*

*terium Tuberculosis* y representa el 6,7% de las muertes en los países del tercer mundo. La incidencia de infección es muy variable según las regiones, en Latinoamérica va del 0,5% al 1,5% y su descenso anual promedio es del 5% aproximadamente<sup>1</sup>.

La pericarditis tuberculosa ocurre en aproximadamente 1-2% de pacientes con tuberculosis pulmonar, pero existe variabilidad entre países incluso desarrollados<sup>2</sup>.

En un estudio realizado en España de 294 pacientes inmuno competentes con pericarditis aguda, la pericarditis tuber-

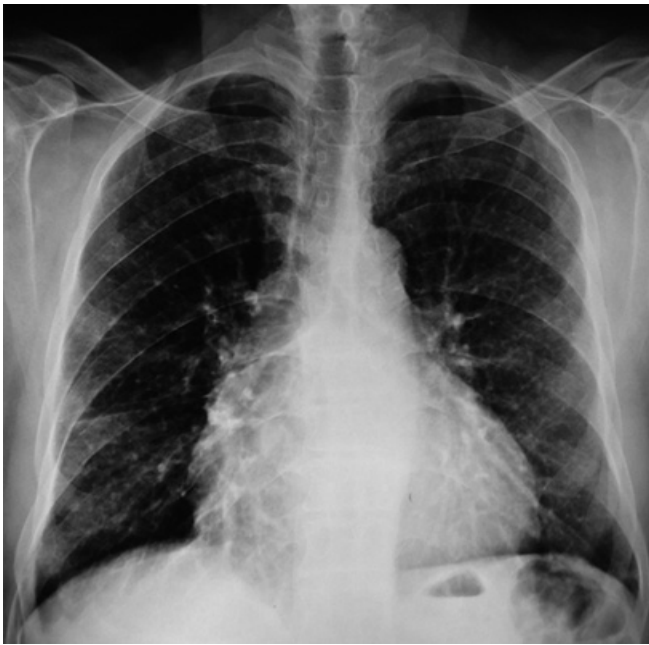<sup>1</sup>Servicio de anestesiología, Hospital Clínico Viedma. Cochabamba, Bolivia.

<sup>a</sup>Medicina interna – Neumología, <sup>b</sup>Residente de Medicina Interna.

\*Correspondencia a: Antonio Gonzalo López López.

Correo electrónico: antoniogonzalolopez@hotmail.com

Recibido el 27 de marzo de 2014. Aceptado el 7 de abril de 2014.



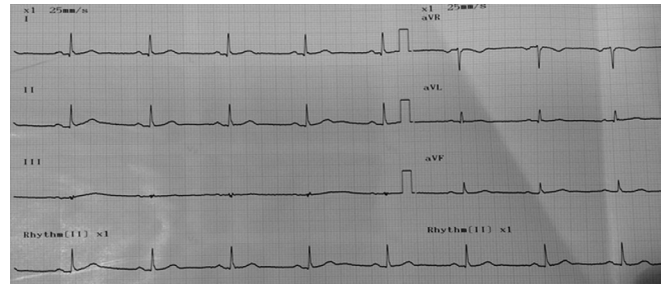
**Figura 1.** Cardiomegalia, índice cardiotorácico mayor a 0,5, espacio entre la silueta cardiaca y el hilio derecho ausente, pulmones sin alteración.

culosa fue diagnosticada en 4%, de los que 2% presentaron taponamiento cardiaco y el otro 2% cursaron con pericarditis constrictiva<sup>3</sup>.

En países en vías de desarrollo con prevalencia incrementada del Virus de la Inmunodeficiencia Humana (HIV), hay un incremento dramático de esta patología<sup>4</sup>. En Estados Unidos la incidencia declino al disminuir la prevalencia de tuberculosis, sin embargo en áreas con gran cantidad de inmigrantes de países endémicos de TB, las formas extrapulmonares incluida la pericarditis tuberculosa son frecuentes<sup>5</sup>.

La pericarditis tuberculosa puede ocurrir por extensión local de la infección desde el pulmón, bronquios, ganglios linfáticos adyacentes, esternón y por siembra peritoneal. En muchos pacientes constituye una reactivación de la enfermedad sin que en muchos casos se conozca el foco primario<sup>6</sup>.

Algunos autores dividen la pericarditis tuberculosa en 4 estadios: estadio seco, estadio de derrame, fase absortiva, fase constrictiva<sup>6</sup>. El estadio seco es de difícil diagnóstico ya que requiere de biopsia o necropsia donde se objetivará granulomas aislados en el pericardio. En el estadio de derrame pericárdico, el derrame es típicamente serohemorrágico con elevadas concentraciones de leucocitos y proteínas pudiendo progresar a inflamación granulomatosa y necrosis caseosa. El 50% de los pacientes que presentan una pericarditis aguda con derrame secundario a tuberculosis reabsorben el derrame y los síntomas se resuelven sin tratamiento en un período de 2 a 4 semanas. Algunos pacientes, en cambio, progresan a la fase constrictiva<sup>7</sup>, en este estadio el engrosamiento del pericardio visceral debido a la fibrosis y a la calcificación produce cambios típicos de constricción, mientras que en la fase de de-



**Figura 1.** ECG: Ritmo sinusal, FC: 60 lpm, eje 30 grados, sin datos de isquemia.

rrame, la presión del fluido pericárdico produce alteraciones típicas de taponamiento cardiaco.

La naturaleza de los síntomas depende del grado de infección, del grado de la enfermedad tuberculosa extrapericardica y del grado del compromiso pericárdico. Los pacientes presentan signos clínicos típicos de pericarditis o taponamiento cardiaco, en muchos casos puede ser insidioso, un 25% cursan con un inicio agudo<sup>8</sup>. La frecuencia de presentación de síntomas según algunas series es de tos 94%, disnea 88%, dolor torácico 76%, sudoración nocturna 56%, ortopnea 53%, pérdida de peso 48%. Sin embargo, la frecuencia de estos síntomas es variable<sup>8</sup>.

### Presentación del caso

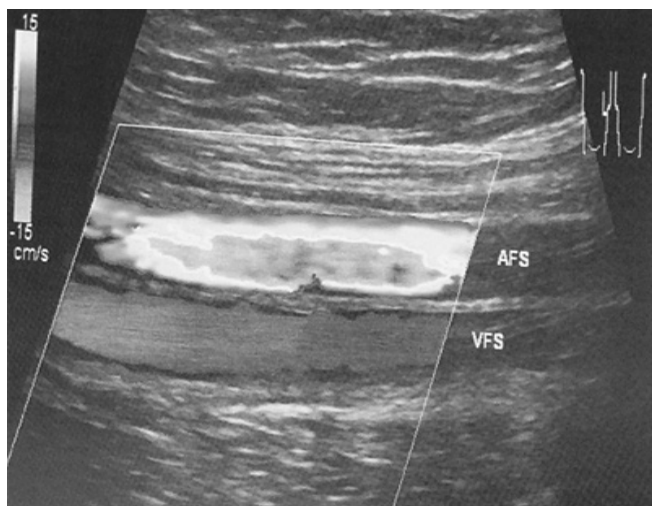
Se trata de un paciente masculino de 62 años de edad, proveniente del trópico, sin antecedentes patológicos conocidos. Su cuadro clínico es de una semana de evolución caracterizado por dolor torácico de tipo opresivo, continuo, 6/10 en la Escala Visual Analógica del dolor (EVA), con irradiación a región cervical, sin respuesta a analgésicos, disnea progresiva clase funcional II/IV según la clasificación de la New York Heart Association (NYHA) acompañado de astenia y adinamia.

Al examen físico consciente, orientado en las 3 esferas, sin deterioro neurológico; hemodinámicamente estable, normotenso, FC: 76 latidos por minuto, R1 y R2 presentes, sin signos de sobrecarga; no presentaba signos de dificultad respiratoria, FR: 18 respiraciones por minuto, SatO<sub>2</sub>: 87% a medio ambiente, murmullo pulmonar conservado, sin ruidos sobreagregados. Dolor en espacios intercostales de hemitórax izquierdo a la digitopresión.

Se realiza una radiografía de tórax en la que se observa cardiomegalia, índice cardiotorácico mayor a 0,5, espacio entre la silueta cardiaca y el hilio derecho ausente, pulmones sin alteración (Fig. 1).

Electrocardiograma (ECG) de ingreso: Ritmo sinusal, FC: 60 latidos por minuto, eje 80 grados, sin datos de isquemia (Fig. 2).

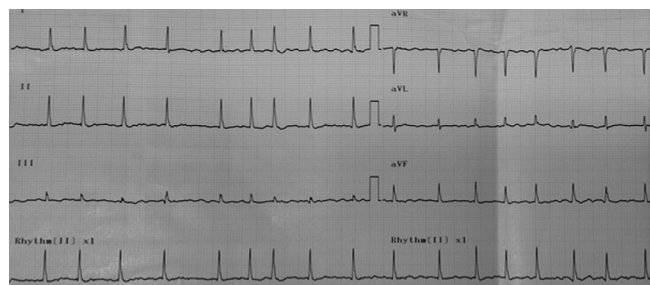
Ante la sospecha de tromboembolia pulmonar, no descartando un síndrome coronario se solicita CK-MB: 1,0 ng/L, CPK total: 167,2 U/L, Mioglobina: 47,0 ng/ml, Troponina I: 0,1 ng/, D-Dímero: 3250 ng/L (fuera de rango), por lo que se realiza una ecografía doppler venoso de miembros inferiores donde no se logra identificar datos que sugieren trombosis ve-



**Figura 3.** Ecografía doppler venoso de miembros inferiores donde no se logra identificar datos que sugieren trombosis venosa ni insuficiencia en las venas del sistema profundo, tampoco en las safenas y venas gemelares - sóleas.

nosa ni insuficiencia en las venas del sistema profundo, tampoco en las safenas y venas gemelares - sóleas (Fig. 3).

En su segundo día de hospitalización presenta episodios de fibrilación auricular paroxística (Fig. 4) precedida por palpitaciones, sin descompensación hemodinámica, por lo que se inicia antiarrítmico, manteniendo la FC controlada; la terapéutica instaurada inicialmente en base a analgésicos e inhibidores de la bomba de protones sospechando una costochondritis y/o Enfermedad de Reflujo Gastroesofágico (ERGE) tuvo poca respuesta; persistía el dolor torácico, 5/10 en la escala de EVA, se realiza electrocardiograma (ECG) de control en el que se observa ritmo sinusal, FC: 75 latidos por minuto, pero alteraciones con el segmento ST a predominio de derivaciones precordiales (Fig. 5) por lo que se examina al paciente con mayor acuosidad encontrándose frote pericárdico en foco mitral, y se solicita un ecocardiograma en el que se observa líquido pericárdico en moderada cantidad sin datos de taponamiento cardíaco, ventrículo izquierdo (VI) con volúmenes normales, fracción de eyección (FE): 77%, función sistólica global conservada, ventrículo derecho (VD) levemente agrandado, disfunción diastólica, leve hipertensión arterial pulmonar y aurículas levemente agrandadas (Fig. 6); se inicia tratamiento esteroidal y antiinflamatorio pensando en una pericarditis viral pero ante la persistencia de sintomatología a su 4º día de hospitalización, además de nuevos episodios de fibrilación auricular paroxística a pesar de antiarrítmico instaurado, descompensación hemodinámica, y signos inminentes de taponamiento cardíaco (ingurgitación yugular bilateral 2/3, hipotensión, pulso paradójal), el paciente es intervenido quirúrgicamente de urgencia, se realiza una ventana pericárdica, se libera el pericardio tenso, drenando aproximadamente 400 cc de líquido pericárdico con bastante fibrina, se toma muestras para estudios y el citoquímico de líquido pericárdico reporta: GB: 1100 Neutrófilos: 7% Linfocitos: 91% monocitos: 2% Glucosa: 110 mg/dl Proteínas: 4,5 gr/dl LDH: 217. En la Tinción de Gram se observa abundantes leucocitos con pre-



**Figura 4.** ECG: Fibrilación auricular de alta respuesta ventricular, FC: 120 lpm.

dominio de mononucleares, no se observan bacterias. El examen por T. Ziehl Neelsen es BAAR negativo. ADA:106 U/L. El estudio histopatológico reporta pericarditis crónica granulomatosa compatible con tuberculosis. Estudio citológico de líquido pericárdico reporta negativo para células de neoplasia maligna, Proceso inflamatorio crónico linfocítico.

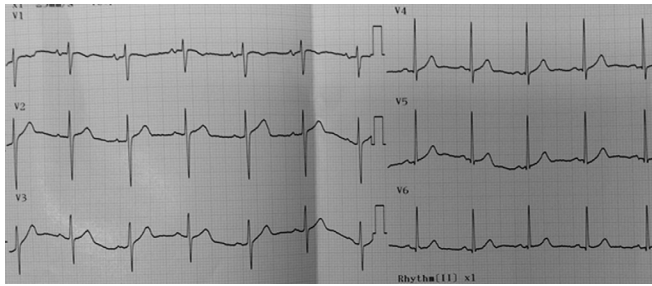
Con los resultados obtenidos se inicia de forma inmediata tratamiento específico para tuberculosis fase I del esquema 1 con rifampicina, isoniazida, etambutol y pirazinamida, dosis calculadas según peso del paciente, además de corticoides: prednisona 1mg/Kg/día, en el postquirúrgico mediato el paciente se encontraba hemodinámicamente estable, con leve dolor a nivel de la herida quirúrgica, en días posteriores dolor torácico ausente, con evolución favorable, ecocardiograma de control sin derrame pericárdico. Actualmente aún en tratamiento específico asociado a corticoides con buena respuesta y resolución del cuadro clínico.

## Discusión

La pericarditis tuberculosa es una de la forma más severa de TB extrapulmonar, causando la muerte y discapacidad en una proporción sustancial de la población afectada. Esta patología es más frecuente en el hombre pasada la edad media y es considerada como la segunda causa dentro de las pericarditis de causa infecciosa.

Varios estudios resultan útiles para el diagnóstico indirecto de la pericarditis tuberculosa. El ECG es anormal en casi todos los casos de derrame pericárdico, usualmente se observan cambios no específicos del segmento ST y la onda T<sup>o</sup>, la elevación del segmento ST, característica de la pericarditis aguda, se observa solamente entre el 9% y el 11% de los casos; la presencia de microvoltaje es sugerente de la presencia de un gran derrame pericárdico. Puede observarse también fibrilación auricular, usualmente transitoria, en el 4% de los casos, mientras que la alternancia eléctrica, marcador de taponamiento cardíaco, es inusual<sup>10</sup>. En el caso presentado cursó con alteraciones en el segmento ST y episodios intermitentes de fibrilación auricular de difícil control.

La radiografía de tórax muestra ensanchamiento del área cardíaca en más del 90% de los casos, incluido el paciente presentado, se ha demostrado una buena correlación entre la cardiomegalia observada en la radiografía y la cantidad de líquido aspirado durante la pericardiocentesis convirtiéndose de esta forma en un examen de relevancia para la identifica-



**Figura 5.** ECG: Ritmo sinusal, FC: 75 lpm, elevación del segmento ST en derivaciones precordiales (V2 a V5).

ción de grandes derrames pericárdicos en países en desarrollo<sup>11</sup>. La ecocardiografía es el mejor método diagnóstico no invasivo para detectar la presencia de derrame pericárdico no siendo así para determinar la patogénesis, si bien las bandas de fibrina en pericardio visceral son típicas pero no específicas de la TB<sup>12</sup>. En nuestro paciente solicitamos la ecocardiografía debido al frote pericárdico como hallazgo a la auscultación cardiaca donde efectivamente se evidenció líquido pericárdico en moderada cantidad.

En el estudio del líquido pericárdico se espera encontrar un aspecto serosanguinolento en el 80% de los casos, y siguiendo los Criterios de Light, un exudado con predominio de linfocitos y monocitos, recuento de linfocitos de 91% en nuestro paciente<sup>13</sup>.

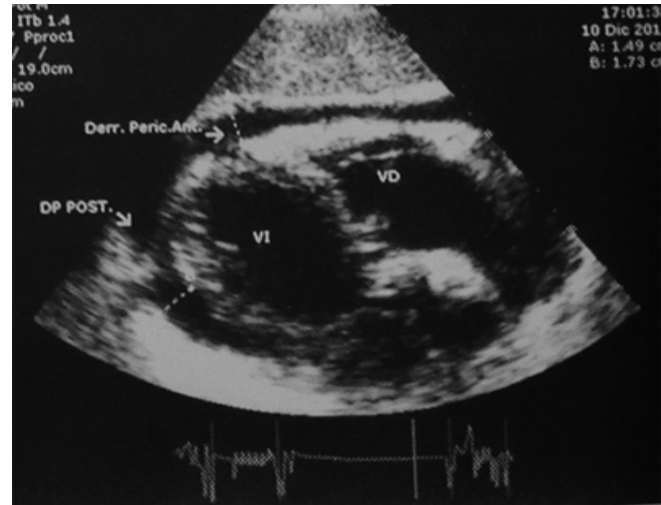
Se considera que hay diagnóstico confirmado de pericarditis tuberculosa a los pacientes que cumplen los siguientes criterios por estudio de líquido pericárdico: cultivo positivo para *bacilo de Koch* o examen directo de *bacilo de Koch* positivo o valor de ADA mayor a 50 UI/L y/o los siguientes criterios por estudio de biopsia pericárdica: cultivo positivo para *bacilo de Koch* y granuloma con necrosis caseosa o presencia de células gigantes multinucleadas tipo Langhans o presencia de BAAR en la muestra. Todos los estudios diagnósticos fueron realizados en el caso presentado y los resultados fueron compatibles con pericarditis tuberculosa. En los países con alta prevalencia de TB como el nuestro se ha propuesto un esquema práctico<sup>1</sup> que aparece en la Tabla 1.

El ADA es una enzima polimorfa involucrada en el metabolismo de las purinas. Su actividad es mayor en tejidos linfoides, siendo esta hasta 10 a 20 veces mayor en linfocitos T. La actividad de ADA elevada es sugerente de pericarditis tuberculosa. Con niveles de ADA pericárdica > 35 U/l la prueba tiene una sensibilidad y especificidad de 90% y 74%, respec-

**Tabla 1.** Criterios diagnósticos de pericarditis tuberculosa en países y comunidades donde la TB es endémica

Categoría y criterio
Pericarditis tuberculosa definida
- Bacilo tuberculoso encontrado en el extendido o cultivo del líquido pericárdico y/o
- Bacilo tuberculoso o granuloma caseificado en examen histológico del pericardio.
Pericarditis tuberculosa probable
- Evidencia de pericarditis en paciente con TB demostrada en cualquiera otra localización del cuerpo y o
- Exudado pericárdico linfocítico con actividad elevada de ADA (adenosine deaminase). y/o
- Buena respuesta a la quimioterapia antituberculosa.

Tonudo de: Mayosi BM, Buess LJ, Doubell AF. Tuberculous pericarditis. *Circulation* 2005; 112: 3608-3616.



**Figura 6.** Derrame pericárdico moderado sin datos de taponamiento cardiaco, VI con volúmenes normales, función sistólica global conservada, VD levemente agrandado, disfunción diastólica, leve hipertensión arterial pulmonar y aurículas levemente agrandadas.

tivamente, para el diagnóstico de pericarditis tuberculosa, en nuestro paciente se obtuvo un ADA de 106 U/l<sup>14</sup>. Altos niveles de ADA son un fuerte indicador pronóstico para el desarrollo de pericarditis constrictiva en la TB pericárdica<sup>1</sup>. La lisozima pericárdica también ha sido utilizada dentro de las pruebas de pericarditis tuberculosa demostrando una sensibilidad y especificidad de 100% y 91,17%, respectivamente.

Lo ideal sería medir niveles de IFN-g que se encuentran elevados en pericarditis tuberculosa. Para esto se desarrolló el ELISPOT (test de enzima relacionado inmunospot) que detecta células T específicas para antígeno de *mycobacterium tuberculosis*<sup>15</sup>. El PCR también puede identificar el DNA del *mycobacterium tuberculosis* más rápidamente con un 1 ml del fluido pericárdico. El uso de PCR en la detección de *mycobacterium tuberculosis* provee alta especificidad para el diagnóstico de pericarditis tuberculosa. Sin embargo su sensibilidad es baja<sup>16</sup>. Los niveles de IFN-g > 50 pg/ml en vez de actividad del ADA resulta en un 98% de sensibilidad y 100% de especificidad, hubiera sido pertinente solicitar este estudio al ser más específico y sensible que el ADA, aun así se logró llegar al diagnóstico.

La terapia antituberculosa muestra una reducción de la mortalidad de pacientes con pericarditis tuberculosa de 80 a 90%, tanto en pacientes con y sin HIV<sup>17</sup>.

Los corticoides pueden acortar el tiempo de resolución de los síntomas, disminuir la reacumulación de líquido pericárdico y disminuir la mortalidad, pero ninguno con resultados estadísticamente significativos, además los corticoides no detienen la progresión hacia una pericarditis constrictiva, por lo que la Sociedad Europea de Cardiología en el año 2004 pronunció que el uso de corticoesteroides es controvertido, sin embargo la Sociedad Americana y la Sociedad de Enfermedades Infecciosas Americana<sup>18</sup> recomiendan la terapia coadyuvante con corticoides durante 11 semanas e ir disminuyendo paulatinamente, tal y como se inició la terapéutica en el paciente presentado, con muy buena respuesta a la semana.

Un metaanálisis de pacientes con pericarditis tuberculosa efusiva y constrictiva sugirió que el tratamiento tuberculostático asociado a corticoides producía una reducción de las muertes y una menor necesidad de pericardiocentesis o de pericardiectomía (nivel de evidencia A, indicación de clase IIb)<sup>19</sup>.

Cuando se decide indicarla, la prednisona se debe administrar en dosis relativamente altas (1-2 mg/kg/día), ya que la rifampicina induce su metabolismo hepático<sup>20</sup>.

Esta dosis se debe mantener durante 5-7 días y reducirse de forma paulatina en el transcurso de 6-8 semanas. La pericardiectomía es el tratamiento de elección en caso de desarrollar constrictión, sin embargo esto no sucedió con caso del paciente presentado (nivel de evidencia B, indicación de clase I).

La pericardiectomía se reserva para aquellos pacientes con derrame recurrente o persistencia de elevación de la PVC

después de 4 a 6 semanas de tratamiento médico. Este procedimiento también se recomienda realizarlo en los primeros estadios ya que es peor tolerado y tiene peor pronóstico en la fase constrictiva<sup>21</sup>. La mortalidad de la pericarditis tuberculosa es alta, entre el 20 y 40%, y aproximadamente 16% de estas muertes ocurren en la fase aguda como resultado del taponamiento cardíaco<sup>22</sup>. Sin tratamiento la sobrevida es de 3,7 meses.

La presentación del caso clínico es debido a la importancia que esta patología toma en nuestro medio, ya que se hace más frecuente el hallazgo de tuberculosis de origen no solamente pulmonar, requiriendo mucha pericia por parte del médico para llegar al diagnóstico temprano y oportuno mejorando de esta manera el pronóstico y la sobrevida de estos pacientes.

**Conflictos de interés:** los autores declaran no tener conflictos de interés en la publicación de este caso.

## Referencias bibliográficas

- Mayosi BM, Burgess LJ, Doubell AF. Tuberculous pericarditis. *Circulation* 2005; 112: 3608-3616.
- Larriue AJ, Tyers GF, Williams EH, Derrick JR. Recent experience with tuberculous pericarditis. *Ann Thorac Surg* 2008; 29:464.
- Fiske CT, Griffin MR, Erin H, et al. Black race, sex, and extrapulmonary tuberculosis risk: an observational study. *BMC Infect Dis* 2010; 10:16.
- Cegielski JP, Lwakatare J, Dukes CS, et al. Tuberculous pericarditis in Tanzanian patients with and without HIV infection. *Tuber Lung Dis* 2004; 75:429.
- Strang G, Latouf S, Commerford P, et al. Bedside culture to confirm tuberculous pericarditis. *Lancet* 2011; 338:1600.
- Maisch B, Seferović PM, Ristić AD, Erbel R, Rienmüller R, Adler Y, et al. Guidelines on the diagnosis and management of pericardial diseases executive summary The Task force on the diagnosis and management of pericardial diseases of the European society of cardiology. *European Heart Journal*. 2004; 25(7): 587-610.
- Talreja DR, Edwards WD, Danielson GK, et al. Constrictive pericarditis in 26 patients with histologically normal pericardial thickness. *Circulation* 2006; 108:1852.
- Ortbals DW, Avioli LV. Tuberculous pericarditis. *Arch Intern Med* 1999; 139:231.
- Clavería C, Vergara L, Negrón S, Luz C, Zelada P, Carrasco JA. Derrame pericárdico, enfrentamiento clínico. *Rev Chil* 2009; 80(3): 267-273.
- Wanjari K, Baradkar V, Mathur M, Kumar S. A case of tuberculous pericardial effusion. *Indian J Med Microbiol* 2011; 27(1): 75-27.
- Cherian G. Diagnosis of tuberculosis a etiology in pericardial effusions. *Postgrad Med J* 2004; 80: 262-266.
- George S, Salama AL, Uthaman B, Cherian G. Echocardiography in differentiating tuberculosis from chronic idiopathic pericardial effusion. *Heart* 2008; 90: 1338-1339.
- Fowler NO. Tuberculous pericarditis. *JAMA* 2001; 266:99-103. 131. Keersmaekers T, Elshot SR, Sergeant PT. Primary bacterial pericarditis. *Acta Cardiol* 2002; 57:387-9.
- Sagrasta-Sauleda J, Permanyer-Miralda G, Soler-Soler J. Tuberculous pericarditis: ten year experience with a prospective protocol for diagnosis and treatment. *J Am CollCardiol* 2008; 11:724-8.
- Ewer K, Deeks J, Álvarez L, et al. Comparison of T-cell-based assay with tuberculin skin test for diagnosis of Mycobacterium tuberculosis infection in a school tuberculosis outbreak. *Lancet* 2009; 361:1168-73.
- Maisch B, Maisch S, Kochsiek K. Immune reactions in tuberculous and chronic constrictive pericarditis. *Am J Cardiol* 2002; 50:1007-13.
- Harvey AM, Whitehill MR. Tuberculous pericarditis. *Medicine* 2007; 16:45.
- Panel on Opportunistic Infections in HIV-Infected Adults and Adolescents. Guidelines for the prevention and treatment of opportunistic infections in HIV-infected adults and adolescents: Recommendations from the Centers for Disease Control and Prevention, the National Institutes of Health, and the HIV Medicine Association of the Infectious Diseases Society of America. [http://aidsinfo.nih.gov/contentfiles/lvguidelines/adult\\_oi.pdf](http://aidsinfo.nih.gov/contentfiles/lvguidelines/adult_oi.pdf) (Accessed on July 19, 2013).
- Interventions for treating tuberculous pericarditis (Review) 20. Copyright © 2012 The COCHRANE Collaboration. Published by John Wiley & Sons.
- Hakim JG, Ternouth I, Mushangi E, et al. Double blind randomised placebo controlled trial of adjunctive prednisolone in the treatment of effusive tuberculous pericarditis in HIV seropositive patients. *Heart* 2010; 84:183.
- Maisch B, Seferović PM, Ristić AD, et al. Guidelines on the diagnosis and management of pericardial diseases executive summary; The Task force on the diagnosis and management of pericardial diseases of the European society of cardiology. *Eur Heart J* 2004; 25:587.
- Mayosi BM, Shey C, Ntsekhe M, Gumedze F, Volmink JA, Maartens G, et al. Mortality in patientstreatedfortuberculouspericarditi. *Med J* 2012; 98: 36-48.