

HERNIA CONGÉNITA TRANSMESENERICA: UN CASO DE OBSTRUCCIÓN DE INTESTINO DELGADO

Dr. Juan Miguel Rodríguez Artigas¹ / Dr. José Ignacio Barranco Domínguez² / Dr. Sixto Javier Genzor Ríos³

¹ Hospital Obispo Polanco. Teruel

² Hospital de Alcañiz

³ Hospital Universitario Miguel Servet. Zaragoza

IMAGEN

Mujer de 36 años de edad, sin antecedentes de interés. Acude a urgencias por presentar dolor abdominal difuso de intensidad moderada acompañado de clínica oclusiva de dos días de evolución.

Se realiza un TAC abdominal. Las pruebas de imagen confirman una obstrucción intestinal de intestino delgado a nivel de íleon medio decidiéndose intervención quirúrgica urgente.

En la laparotomía se evidencia un ojal en el mesosigma (Fig. 1) con un asa de intestino delgado atrapada en el anillo (Fig. 2). Se libera el asa de intestino delgado, objetivando que no existen signos de isquemia por lo que no se indica resección intestinal.

La paciente cursa evolución satisfactoria, con alta hospitalaria al cuarto día postoperatorio.

Diagnóstico: OBSTRUCCIÓN DE INTESTINO DELGADO

BIBLIOGRAFÍA

1. Cuthbert GA, Teo LT. Transmesenteric Internal Herniation Leading to Small Bowel Obstruction Postlaparoscopic Radical Nephrectomy. Case Rep Surg. 2017.
2. Ouedraogo S, Ouedraogo S, Kambire JL, Zida M, Sanou A. Occlusion secondary to congenital internal transmesenteric hernia: about 2 cases. Pan Afr Med J. 2017 Jun 20;27:131.

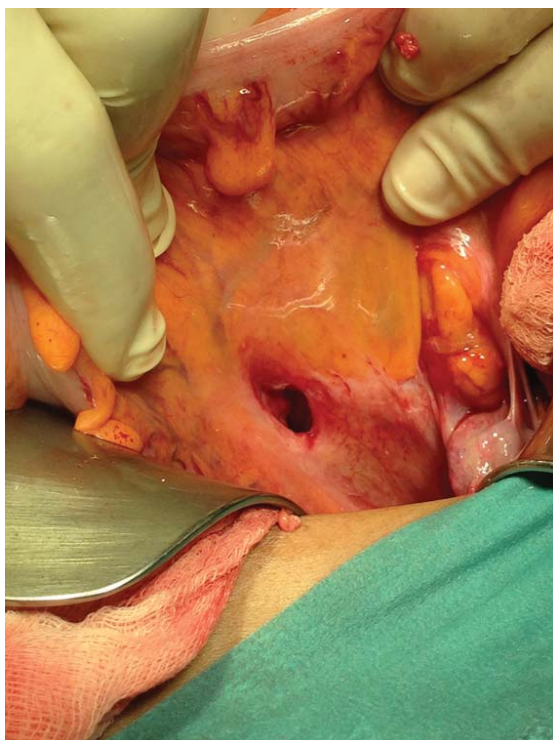


Fig. 1. Orificio herniario en mesosigma.

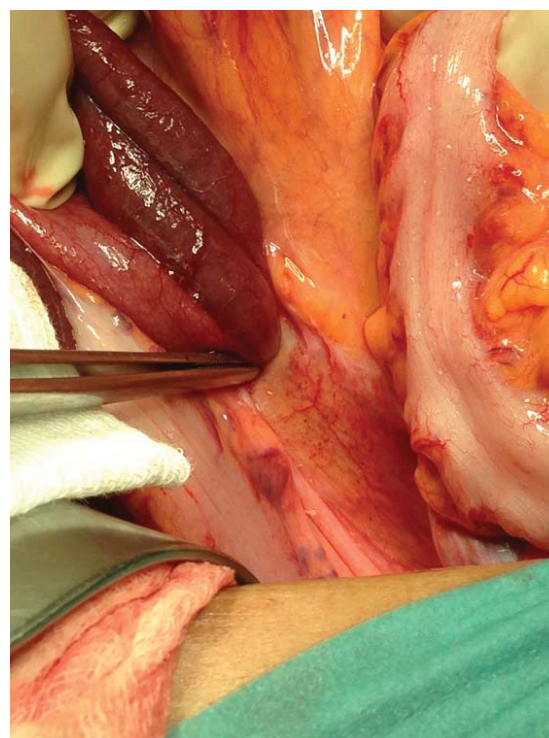


Fig. 2. Asa de Intestino delgado herniada.

CONSTELACIÓN HERPÉTICA

Dr. Antonio Ramos Suárez¹ / Dra. Yolanda Fernández Barrientos² / Dra. Ana María Alfaro Juárez¹

¹FEA Oftalmología. Hospital General Básico de Baza

²FEA Oftalmología. Hospital Costa del Sol

INTRODUCCIÓN

La afectación ocular por el virus del herpes simple constituye la principal causa infecciosa de ceguera corneal en países desarrollados. Existen cuatro categorías de queratitis herpéticas: epitelial, disiforme, estromal necrosante y úlcera neurotófica¹.

La recurrencia de la enfermedad ocular se sitúa aproximadamente en el 10% el primer año y en el 50% a los 10 años, siendo el número de episodios previos el principal factor de riesgo de recidiva.

En la queratitis epitelial podemos observar una úlcera ramificada denominada dendrita que suele ser de localización central. La mayor parte de estas lesiones curarán de forma espontánea, aunque el tratamiento médico acortará el proceso. El tratamiento consiste en aplicar pomada oftálmica de aciclovir 5 veces al día. Con esta pauta, la práctica totalidad de las úlceras se resuelven en menos de dos semanas. El tratamiento antiviral oral no está recomendado salvo en pacientes inmunodeprimidos. Los corticoides tópicos no son necesarios e incluso pueden favorecer el empeoramiento del cuadro agrandándose progresivamente la úlcera hasta adquirir un gran tamaño con una configuración geográfica².

CASO CLINICO

Varón de 33 años que acude a consulta tras automedicarse durante 5 días con colirio de prednisolona acetato 10 mg/ml por molestias en ojo derecho. A la exploración bajo lámpara de hendidura se apreció un gran número de úlceras dendríticas corneales propiciadas por el uso de corticoides tópicos sin cobertura antiviral (Fig. 1).

Se suspendieron los corticoides tópicos y se inició tratamiento con pomada de aciclovir 5 veces al día. Se consiguió la completa resolución del cuadro al cabo de 10 días.

DISCUSIÓN

El empleo de corticoides tópicos en el trata-

miento de úlceras corneales debería ser evitado en la inmensa mayoría de casos. En ocasiones, el proceso inflamatorio secundario a la infección corneal puede ocasionar alteraciones histológicas que podrían comprometer la transparencia tisular y por tanto disminuir la calidad visual del paciente³.

El uso de corticoides tópicos estaría indicado únicamente en casos en los que se precise un control adecuado del proceso inflamatorio ocular con la intención de disminuir las posibles secuelas en la función visual, permitiendo una adecuada regeneración del tejido corneal y siempre bajo cobertura farmacológica del agente causal y supervisión de un especialista en Oftalmología.

BIBLIOGRAFÍA

- Holland EJ, Schwartz GS. Classification of herpes simplex virus keratitis. *Cornea*. 1999;18:144–54.
- Wilhelmus, K. The treatment of herpes simplex virus epithelial keratitis. *Trans Am Ophthalmol Soc*. 2000; 98: 505–532
- Blair J, Hodge W, Al-Ghamdi S, Balabanian R, Lowcock B, Pan YI, et al. Comparison of antibiotic-only and antibiotic-steroid combination treatment in corneal ulcer patients: double-blinded randomized clinical trial. *Can J Ophthalmol*. 2011;46(1):40-5.

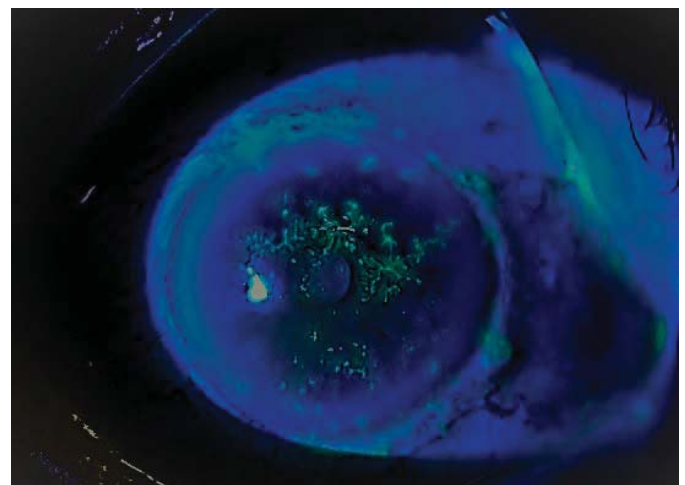


Fig. 1. Imagen biomicroscópica del ojo derecho. Se aprecian multitud de úlceras dendríticas de diverso tamaño. El gran número de lesiones fue propiciado por el uso incorrecto de corticoides tópicos durante varios días.