

REVISIÓN DE TEMA

HOMBRO DOLOROSO COMO CAUSA DE CERVICOBRAQUIALGIA

Regulo Andrés Vidal Barragán*

RESUMEN

Teniendo en cuenta que el hombro es la articulación con mayor movilidad de todo el organismo suele ser víctima de un gran número de lesiones dolorosas dadas por el gran tamaño de la cabeza humeral y porque su cápsula es muy laxa lo cual permite el amplio grado de motilidad. Un importante porcentaje de pacientes que sufren dolores musculoesqueléticos tienen como alteración el segmento cervicobraquial. Según estudios realizados en Norteamérica y en Europa con datos estadísticos confiables, se dice que, aproximadamente entre el 15 y 20% de dolores musculoesqueléticos tienen asiento en el segmento cervicobraquial siendo el hombro el principal causal de esta alteración. En Canadá se realizó un trabajo con personas dedicadas a las actividades textiles donde las articulaciones lumbosacras, coxofemorales y escapulotorácicas son las más involucradas y se encontró que aproximadamente el 65% de personas que tenían alteraciones musculoesqueléticas tenían alteraciones a nivel del segmento cervicobraquial, de este porcentaje más del 50% tenían una alteración cervical y del hombro o una alteración solamente del hombro. La principal afectación observada fue el síndrome de pinzamiento en los músculos del manguito rotador. Se revisan en este artículo los aspectos más relevantes del hombro doloroso.

Palabras clave: *Manguito rotador, membrana sinovial, síndrome de pinzamiento, cinemática articular.*

Considering that the shoulder is the joint with greater mobility of all the organism usually is victim of a great number of painful injuries given by the great size of the humeral head and because its capsule is very lax which it allows the ample degree of motility. An important percentage of patients who suffer musculoskeletal pains have like alteration the cervicobrachial segment. According to studies made in North America and Europe with reliable statistical data one says that approximately between 15 and 20% of musculoskeletal pains they have seat in the cervicobrachial segment being the main shoulder the causal one of this alteration. In Canada I am made a work with people dedicated to the textile activities where the joints lumbosacral, coxofemoralis and scapulothoracics are but involved and were approximately

Recibido para evaluación: octubre 10 de 2006. Aprobado para publicación: noviembre 24 de 2006

* Médico Especialista en Medicina Física y Rehabilitación, Universidad del Valle. Miembro de la sociedad Colombiana de Fisiatría, miembro de la Asociación Colombiana para el estudio de Dolor. Docente del departamento de Medicina Interna Universidad del Cauca.

Correspondencia: Regulo A. Vidal. Departamento de Medicina Interna, Universidad del Cauca. Carrera 6 No.13N-50, Popayán, Cauca

that 65% of people who had musculoskeletal alterations had alterations at level of the cervicobrachial segment, of this percentage but of 50% they only had a cervical alteration and of the shoulder or an alteration of the shoulder. The main observed affectionation was the syndrome of impingement in muscles of the rotator sleeve. The most excellent aspects of the painful shoulder are reviewed in this article.

Key words *Rotator sleeve, sinovial membrane, impingement syndrome, kinematics to articulate*

CONCEPTOS ANATOMOFISIOLÓGICOS SITIOS POTENCIALES DE DOLOR

- **Uniones miotendinosas:** Existe un grupo de músculos denominados intrínsecos que son el supraespinoso, infraespinoso, subescapular y terete menor siendo los mismos del manguito rotador, se considera funcionalmente mas no anatómicamente que hace parte de estos músculos la cabeza longa del bíceps braquial dada la proximidad que tiene con los tendones del manguito rotador ya que cuando este se inflama se ve afectado este músculo y viceversa.
- **Ligamentos:** Es importante tener en cuenta el ligamento glenohumeral anterior, porque además de soportar la cabeza del humero para evitar luxaciones actuando como un estabilizador estático, es también un sitio potencial de dolor cuando ocurre en el una disrupción parcial o total del mismo.
- **Periostio:** Una alteración en su simetría observada en fisuras, tumores, fracturas y esto genera dolor.
- **Cápsula articular.** La distensión de la misma, por cualquier causa, puede generar, dolor.
- **Membrana sinovial:** Se puede ver alterada por consecuencia de episodios vírales o no; muy frecuentemente por una artritis reumatoidea generalizada ya que sus manifestaciones clínicas se pueden encontrar en las articulaciones metacarpofalángicas e interfalángicas y que adicionalmente presenta dolor en el hombro. Aunque como se dijo arriba, es raro que una artritis reumatoidea, debute con un compromiso de la articulación glenohumeral únicamente.
- **Estructuras distales:** las alteraciones de la pleura pueden producir un dolor referido principalmente en el lado derecho, la inflamación del pericardio o el dolor de origen miocárdico se van a irradiar en el lado izquierdo, la alteración del diafragma o patologías abdominales puede producir dolor al nivel de la columna cervical o referido al hombro, principalmente debido alteraciones de la vesícula biliar o de la cápsula hepática.

En el codo se puede producir una epicondilitis lateral que cuando es muy severa puede dar una irradiación anterograda, el dolor se inicia en el codo y puede semejarse

con un dolor dado en el síndrome de pinzamiento del manguito rotador y en este caso el dolor es irradiado principalmente hacia el tercio proximal del brazo.

Las cervicobraquialgias como una artrosis de la columna cervical, una radiculopatía principalmente C5 – C6 puede producir debido a la irradiación de los dermatomas de las raíces comprometidas un dolor en la región deltoidea, a pesar de que el dolor esta en la columna cervical.

Los pacientes que presentan un síndrome de latigazo pueden presentar espasmos de los paraespinales cervicales, esto puede conllevar a alteraciones a nivel del trapecio y presentar dolor en las capas superficiales de las estructuras y tejidos blandos del hombro.

Se debe tener en cuenta que el hombro puede ser doloroso a acusa de una artrosis, bursitis, tendinitis, desgarramiento miotendinoso o por dolores referidos. Cuando se habla de los dolores del síndrome de pinzamiento se dice que puede involucrar una bursitis de la bursa deltoidea, una tendinitis y un desgarramiento de los músculos del manguito rotador, generalmente cuando hay bursitis puede conllevar a una tendinitis y viceversa y produce una disminución o atrapamiento de los tendones en el arco coracoacromial y dificulta los movimientos del hombro principalmente la abducción (ABD).

Los desgarramientos miotendinosos producen edema y sangrado que hacen que la sangre extravascular se calcifique y esto genera dificultades en los movimientos.

CONCEPTOS FISIOPATOLÓGICOS

La bóveda coracoacromial es el sitio por donde discurren los músculos del manguito rotador, esta rodeado completamente por estructuras óseas como el labro glenohideo de la escápula, la apófisis coracoides, el acromion, parte del tercio distal de la clavícula y el ligamento coracoacromial que aunque es una estructura de menor densidad que el hueso es muy poco distensible. Por esto es relativamente fácil, que al ocurrir, algún evento que aumente de volumen, las estructuras bajo la bóveda queden “atrapadas”, dentro de

la misma, dificultando su deslizamiento, y generando dolor, lo que conlleva rápidamente a una inmovilidad del segmento, con posterior atrofia de las estructuras de la bóveda.

En las estructuras que están debajo de la bóveda coracoacromial se observa la bursa sin inflamación ya que cuando se inflama compromete los músculos del manguito rotador produciendo una tendinitis y un atrapamiento.

En la ubicación de los músculos del manguito rotador se pueden observar que el supraespinoso es el más medial siguiéndolo el subescapular, infraespinoso y el terete menor encontrando entre el supraespinoso y subescapular la cabeza larga del bíceps braquial, por esta razón una inflamación de esta o del manguito rotador debido a la aproximación que existe entre los diferentes tendones sea conjunta.

SINDROME DE PINZAMIENTO

Es el atrapamiento miotendinoso por debajo del arco coracoacromial que puede ser primario o secundario, agudo o crónico, causa o consecuencia de una tendinitis, de una bursitis y puede terminar en una ruptura parcial o total del tejido miotendinoso.

El primario tiene causa desconocida, el secundario tiene causa claramente determinada, en cuanto al tiempo se considera crónico cuando el tiempo de evolución sobrepasa el mes donde se involucran una serie de factores que empeoran su tratamiento

CAUSAS DEL SINDROME DE PINZAMIENTO

Si bien, se pueden esbozar múltiples causales para el síndrome de pinzamiento las mismas pueden agruparse, en tres grandes grupos:

- **Síndrome de sobreuso:** Cuando la articulación es sometida de forma reiterativa a movimientos que predisponen al edema de las estructuras que se encuentran por debajo de la bóveda, principalmente la bursas deltoidea y el tendón conjunto del manguito rotador. Estos movimientos son principalmente la abducción y rotación externa.
- **Alteración en la cinemática articular:** El movimiento de la articulación glenohumeral, no depende únicamente de sí misma; para que se lleven todos los movimientos de esta articulación es necesario que articulo-

nes como la esternoclavicular, la acromioclavicular, “la escápulo-torácica” e incluso la costovertebrales, deben encontrarse indemnes. Cualquier alteración en las mismas, o algún grado de disfunción de los músculos del manguito rotador o de otros como el deltoides, bíceps, tríceps, pectoral, latísimo del dorso, entre otros, puede conllevar a una alteración de los movimientos del hombro.

Es indudable que un trauma severo y agudo sobre cualquiera de las estructuras que se han mencionado, puede provocar claramente una disfunción de la articulación.

CINEMÁTICA ARTICULAR

Para que los movimientos del hombro no sean difíciles y evitar que lleven a una inflamación de los músculos del manguito rotador se necesitan tres requisitos que son:

1. **Ritmo escápulohumeral:** Es el funcionamiento de la escápula con respecto al movimiento del humero en la ABD la cual es de 180° de los cuales 120° son de la articulación glenohumeral y los 60° restantes se hacen en la rotación de la escápula sobre su eje a nivel de la reja costal, por esta razón cada 2° que ABD el humero la escápula va a rotar 1° (Figura 1A).
2. **Rotación clavicular:** Durante la ABD en la clavícula suceden dos acontecimientos como la elevación de la clavícula que debe ser de 30-60° y que la clavícula rote sobre su eje aproximadamente 50°, de lo contrario el movimiento glenohumeral se verá comprometido y los músculos del manguito rotador tendrán que forzarse y se producirá una tendinitis (Figura 1B).
3. Se deben tener en cuenta en los dos requisitos anteriores que el humero durante la ABD debe experimentar una rotación externa de aproximadamente 90°, de lo contrario el troquíter del humero puede rozar con el arco coracoacromial y dificultar el movimiento de ABD, para que la rotación sea de forma adecuada se requiere de la indemnidad de los músculos infraespinoso y terete menor responsables de la rotación externa del humero.

FACTORES DE TIPO GENÉTICO

El acromion esta determinado por tres tipos:

- Tipo I: tiene poca inclinación hacia la apófisis coracoides.
- Tipo II: la inclinación es mayor.

- Tipo III: es aun mayor ya que estaría muy cercano a la apófisis coracoides y por esta razón la bóveda coracoacromial sería muy estrecha y el paciente tendría una predisposición “genética” a sufrir de síndrome de pinzamiento.

Los síndromes de pinzamiento pueden ser primarios o secundarios:

- Primario: engrosamiento de las estructuras tendinosas subacromiales en el cual no se detecta una inestabilidad.
- Secundario: disminución del espacio subacromial en el que generalmente hay una inestabilidad glenohumeral latente o que es claramente manifiesta.

Existe un sitio critico donde ocurre el daño en el síndrome de pinzamiento que es la zona critica de De Mosley que se encuentra en la unión entre los dos tercios proximales y el tercio distal del tendón conjunto del manguito rotador donde existe una anastomosis entre la ar-

teria subescapular, la arteria supraescapular y la arteria circunfleja anterior los cuales dan mas ramas que ascienden por la corredera bicipital donde se anastomosan (Figura 2). La irrigación no es muy buena y cualquier alteración tendrá una recuperación lenta.

MANIFESTACIONES CLÍNICAS

La principal manifestación clínica que presenta un paciente con síndrome de manguito rotador o una cervicobraquialgia es el dolor en la región del hombro principalmente en el tercio proximal del humero, suele irradiarse hasta el codo o hasta el tercio proximal del antebrazo, donde el paciente podrá comentar que es de tipo quemante o que va por dentro del hueso; el dolor suele aumentar en las noches por la congestión venosa en el sitio afectado y puede remedar claramente un síndrome de pinzamiento del manguito rotador que es uno de los principales síndromesseudoradiculares del miembro superior.

Figura 1. Ritmo escapulohumeral y Rotación clavicular. (Ver descripción en el texto)

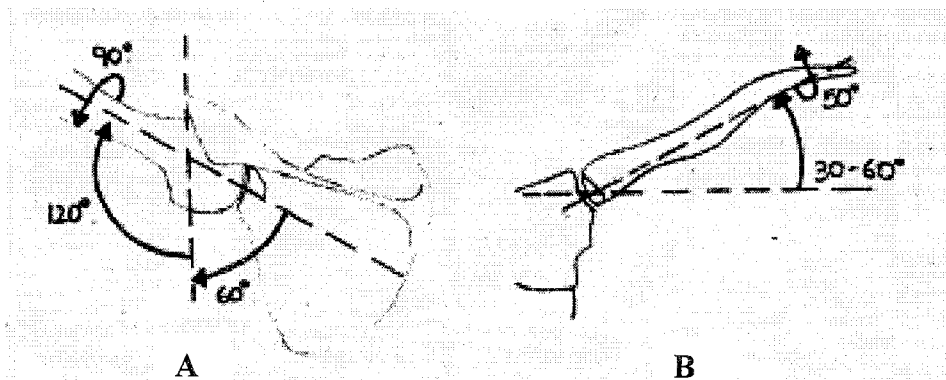
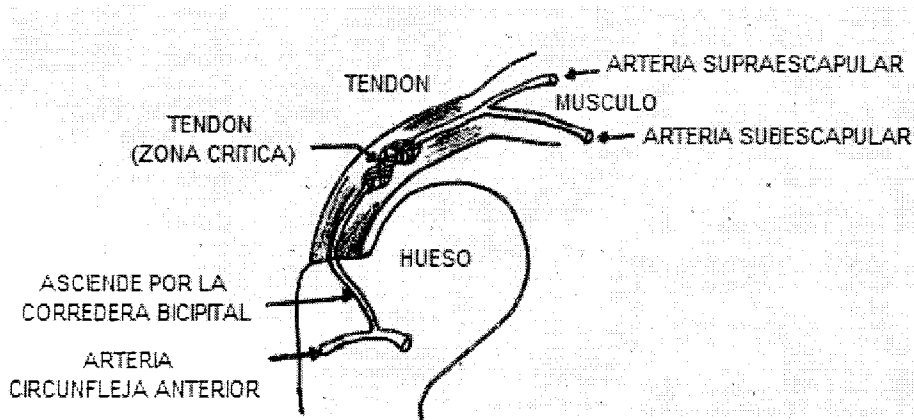


Figura 2. Sitio crítico donde ocurre el daño en el síndrome de pinzamiento, que es la zona critica de De Mosley



El diagnóstico diferencial se debe hacer fundamentalmente con una radiculopatía C5 o C6 dada la razón de que el síndrome del manguito rotador no tiene porque producir una alteración del reflejo bicipital que si se producirá con una alteración de las raíces mencionadas si es severa. Signo clínico que sería de gran utilidad en la diferenciación de una o de otra entidad.

El dolor suele aumentar con movimientos de ABD y rotación externa y disminuye con al ingestión de antiinflamatorios no esteroideos o con el reposo del miembro afectado con el inconveniente que después de un tiempo determinado el paciente puede tener mas dificultad para la movilización de la extremidad comprometida perdiéndose de forma paulatina el arco de movilidad.

Existen varias pruebas para determinar un síndrome de manguito rotador como:

- **Prueba de Hawkins:** El paciente lleva la extremidad afectada a la flexión de 90° y luego se le realiza una rotación interna. Inmediatamente experimentará un dolor en el área del hombro.
- **Prueba denominada “vaso del agua”:** Es esencialmente para corroborar compromiso del supraespinoso. El brazo se mantiene en flexión de 90° con el codo extendido. Se le pide al paciente que realice un movimiento de pronación, que mantenga la fuerza y que no se deje llevar el brazo hacia abajo e inmediatamente el paciente experimentará un dolor en el área del hombro.
- **Prueba de ABD:** El paciente lleva el brazo a ABD y el examinador impide la actividad. El paciente experimentará dolor en la región del hombro como consecuencia de la tensión que se hace sobre el supraespinoso.
- **Maniobra de Lift-off:** Se pide al paciente que lleve la extremidad hacia la región posterior o que trate de tocar con sus dedos la cadera del lado contrario por la parte de atrás y se le pide que apriete con fuerza el dorso de la mano contra la región lumbar, se pueden interponer los dedos del examinador para medir la fuerza y el paciente experimentará dolor. Esta es la prueba que le genera mas dolor al paciente; se puede concluir una alteración del músculo subescapular.

Otras alteraciones son el compromiso de la cabeza larga del bíceps braquial para el cual existen dos maniobras:

- **Maniobra de Speed:** Se le pide al paciente que lleve su antebrazo a la extensión y que trate de hacer supinación e inmediatamente el dolor se trasmite a través de la corredera bicipital.

- **Maniobra de Jergasson:** Consiste en realizar simultáneamente flexión y supinación del antebrazo. Se presenta dolor en la corredera bicipital que indica tendinitis de la cabeza larga del bíceps.

PRUEBAS PARACLINICAS

La radiografía tiene utilidad cuando se sospecha de un dolor referido como consecuencia de una artrosis de la columna cervical o de una alteración de la misma, por esta razón se pide la radiografía de columna cervical y la prohibición AP lateral y oblicua que nos permite evidenciar una anomalía en este sitio. El paciente puede tener una alteración de la columna cervical acompañado de un síndrome del manguito rotador.

El *Gold Standard* es la ecografía que nos permite determinar con claridad si hay ruptura parcial o total, si hay calcificaciones, si hay inflamación y prácticamente nos completaría el diagnóstico.

La tomografía axial computarizada tiene una limitación relativa que la ecografía supera y el estudio de mayor utilidad es la resonancia magnética nuclear pero el inconveniente es el costo y la accesibilidad al mismo, nos permite determinar y observar de una manera clara las estructuras blandas del manguito rotador.

El objetivo no es hablar de tratamiento pero pueden darse algunas recomendaciones como:

- En la fisioterapia la colocación de contrastes calor – frío da buena utilidad asociado a corrientes de tipo interferencial que disminuye la reacción inflamatoria y el dolor. asociado al ultrasonido de forma pulsada colocándolo en la región posterolateral del hombro al hablar de un síndrome del manguito rotador puro, es decir sin asociación a compromisos de la cabeza larga del bíceps braquial pidiéndole al paciente que realice una flexión de hombro y una rotación interna la cual expone los tendones del manguito rotador. Si se sospecha de forma concomitante un compromiso de la cabeza larga del bíceps braquial, El cabezal del aparato de ultrasonido, deberá colocarse en la cara anterior, diciéndole que lleve el hombro en ligera extensión, y rotación externa, para de esta forma lograr una mejor exposición de la corredera bicipital
- En el tratamiento se deben buscar modalidades que desinflan al paciente y posteriormente en la medida que evolucione y se observe una mejoría por parte de la fisioterapeuta se pueden iniciar AMAS en el

plano escapular el cual se encuentra entre 30 – 45° por delante del plano coronal y adicionalmente de forma progresiva se deben iniciar isométricos del manguito rotador y de los estabilizadores primarios y secundarios del hombro como el deltoides, pectoral, latísimo del dorso y el bíceps braquial. Al progresar la evolución de terapia física se pueden iniciar estiramientos de la cápsula posterior y el arco de movilidad en todas sus direcciones se debe reservar al tener ausencia de dolor.

- El manejo farmacológico es importante dada la ocasión en que hay pacientes que requieren de bloqueos realizados con esteroides asociado a lidocaína el cual debe hacerlo un traumatólogo o un fisiatra y adicional a esto se usan antiinflamatorios y analgésicos potentes ya que en ocasiones es indispensable la utilización de analgésicos opiáceos con buenas respuestas para que la fisioterapeuta obtenga una mejor evolución debido a que si el paciente presenta dolor habrán pocas posibilidades al realizar un terapia física bien ejercida.

CONCLUSIÓN

El síndrome del manguito rotador es una patología muy frecuente, subdiagnosticada y tratada de forma inadecuada lleva a un proceso de cronificación que puede producir inconvenientes al paciente discapacitando la movilidad

del segmento glenohumeral interrumpiendo en ciertas AVD y ABC.

Es importante realizar un excelente diagnóstico, un tratamiento completo y explicarle al paciente las actividades y movimientos que pueden perpetuar el síndrome o producirlo.

BIBLIOGRAFÍA

- 1- **Cailliet R.** Functional anatomy. En: 4th ed. Philadelphia: F.A. Davis Company, 1991.
- 2- **Hoppenfeld S.** Exploración física de la columna vertebral y las extremidades. México, Editorial El Manual Moderno 1976. pag: 1-59
- 3- **Foster C.** Multidirectional Instability of de Shoulder in Athlete. *Clin Sports Med* 1998; 2: 355-368.
- 4- **Cole A.** Cervical Spine Athletic Injuries. *Clin Phys Med Rehab* 1994; 5: 37-68.
- 5- **Zohn DA.** Relationship of Joint Dysfunction and Soft-Tissue Problems. *Phys Med Rehabil Clin North Am* 1997; 8: 69-86.
- 6- **Peter A. Nathen, Keneth D.** Cumulative trauma disorders: Fact or Fiction. In Rehabilitation of the Hand Upper Extremity. Fifth Edition. Mosby. 2002.
- 7- **Partap S Khals:** Biomechanics of musculoskeletal pia. *Journal of Eleromiography and Kinesiology* 2004; 14: 109-120.