

SIMPOSIO CIRUGÍA FETAL EN AMÉRICA LATINA

SYMPOSIUM FETAL SURGERY IN LATIN AMERICA

1. Director de Proyecto Fundación Dominicana Fetal Center; Centro de Diagnóstico y de Especialidades Naco CEDEN. Santo Domingo, República Dominicana; <https://orcid.org/0000-0002-4020-5794>
2. Director Médico del Instituto Peruano de Medicina y Cirugía Fetal, Lima, Perú; <https://orcid.org/0000-0001-6515-2599>
3. Coordinador Académico Dominican Fetal Center; Director Médico Centro de Diagnóstico y de Especialidades Naco CEDEN, Santo Domingo, República Dominicana; <https://orcid.org/0000-0001-6934-1127>
4. Presidente Fundación Fetosur; Director del programa de Cirugía Fetal Centro Médico Docente La Trinidad. Caracas, Venezuela

Conflictos de intereses: Ninguno

Fuente de Financiamiento: Autofinanciado

Recibido: 9 octubre 2018

Aceptado: 12 octubre 2018

Correspondencia:

Dr. Rogelio Cruz-Martínez, MD, PhD

📍 Calle Juan Paradas Bonilla 8-B. Ensanche Naco, Santo Domingo, República Dominicana

☎ +18093905850

✉ dr.ramirodiaz@gmail.com

Citar como: Díaz Primera RJ, Gil Guevara ED, Sánchez Jiménez R, Bermúdez González C. Cirugía fetal en bandas amnióticas. Rev Peru Ginecol Obstet. 2018;64(4):639-645 DOI: <https://doi.org/10.31403/rpgov64i2134>

Cirugía fetal en bandas amnióticas Fetal surgery of amniotic bands

Ramiro Jesús Díaz Primera¹, Enrique Damián Gil Guevara², Raúl Sánchez Jiménez³, Carlos Bermúdez González⁴

DOI: <https://doi.org/10.31403/rpgo.v64i2134>

ABSTRACT

The amniotic band syndrome (ABS) is characterized by accumulation of fibrous tissue bands or strings that adhere to the fetus and may produce compression in different sites. Most cases present multiple congenital anomalies incompatible with life. A small group of fetuses have isolated constrictions of the limb that may cause severe limb dysfunction or limb amputation if not treated during pregnancy. This rare condition occurs in approximately 1:1 200 to 1:15 000 live births. The exact cause of ABS remains uncertain; however, theories of intrinsic, extrinsic and iatrogenic reasons have been proposed. The evolution of the limb affected by ABS is characterized by progression of distal edema due to venous obstruction, and intrauterine amputation of the limb from vascular insufficiency. Fetoscopic release of the amniotic bands through minimally invasive surgery techniques may allow life preservation as well as limb function. Literature review suggests that fetoscopic release of amniotic bands allows preservation of limb function in 50% of cases.

Key words: Amniotic band, Fetoscopy, Edema, Amputation.

RESUMEN

El síndrome de bandas amnióticas (SBA) se caracteriza por un acúmulo de bandas o cuerdas de tejido fibroso que se adhieren al feto y pueden producir compresión en diferentes partes del mismo. La gran mayoría de los casos presentan múltiples anomalías congénitas incompatibles con la vida. En un pequeño grupo de fetos se evidencian constricciones aisladas de la extremidad, las cuales pueden causar disfunción severa de la extremidad o amputación del miembro si no son tratadas mientras el feto está todavía en el útero. Esta rara condición ocurre en aproximadamente 1:1 200 a 1:15 000 nacidos vivos. La causa exacta de SBA permanece incierta; sin embargo, se plantean teorías de origen intrínseco, extrínseco y iatrogénico. La evolución de la extremidad afectada por SBA se caracteriza por la progresión de edema distal debido a obstrucción venosa, con amputación intrauterina del miembro secundaria a insuficiencia vascular. La liberación fetoscópica de las bandas amnióticas a través de técnicas de cirugía mínimamente invasivas, puede permitir la preservación de la vida, así como la función de los miembros en los casos de fetos con diagnóstico de SBA. Al revisar la literatura se concluye que la liberación fetoscópica de bandas amnióticas permite la preservación de la función de la extremidad en 50% de los casos.

Palabras clave: Banda amniótica, Fetoscopia, Edema, Amputación.

INTRODUCCIÓN

El síndrome de banda amniótica (SBA) o complejo de disrupción de banda amniótica es aquella malformación congénita que ocurre en asociación con bridas amnióticas de etiología heterogénea, patogénesis que involucra una serie de manifestaciones clínicas fetales⁽¹⁾, tales como constricción, amputación y múltiples defectos craneofaciales, viscerales y de la pared del cuerpo⁽²⁾.

INCIDENCIA

Esta rara condición ocurre en aproximadamente 1: 1 200 a 1:15 000 nacidos vivos⁽³⁾. El SBA se caracteriza por un acúmulo de bandas o cuerdas de tejido fibroso que se adhieren al feto y pueden producir compresión en diferentes partes. La gran mayoría de los casos presentan múlti-

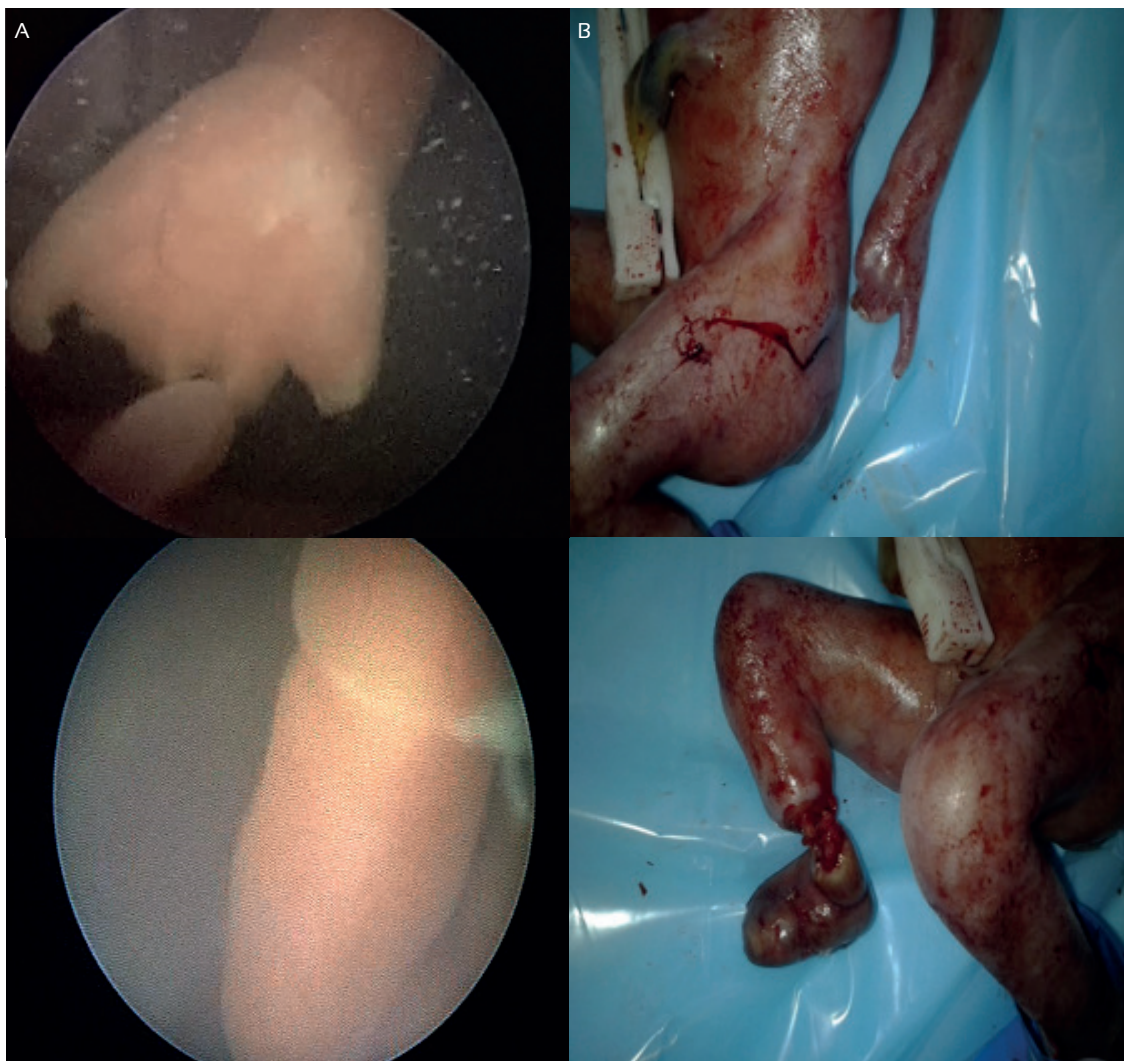ples anomalías congénitas incompatibles con la vida⁽⁴⁾. Y en solo un pequeño grupo de fetos, se evidencian constricciones aisladas de la extremidad (figura 1), las cuales pueden causar disfunción severa de la extremidad o amputación del miembro si no se tratan intraútero⁽⁵⁾.

ETIOLOGÍA

Algunos autores proponen que, ya sea un defecto primario o una disrupción temprana del amnios, estas resultan en la producción de matriz mesodérmica. Otros han planteado que eventos isquémicos llevan al desarrollo de la banda⁽²⁾.

La causa exacta de SBA permanece incierta y diferentes teorías han sido propuestas⁽³⁾. Entre ellas destacan dos. La primera teoría propuesta por Streeter, en 1930, sugirió que el defecto

FIGURA 1. A) AMPUTACIÓN POR BANDA AMNIÓTICA VISIÓN FETOSCÓPICA. B) AMPUTACIÓN POR BANDA AMNIÓTICA VISIÓN POSNATAL





primario está en el disco germinal embrionario, con anomalías de anillos de constricción y hendiduras que probablemente ocurren antes de la diferenciación natural del embrión; es también llamada la teoría intrínseca⁽⁴⁾. Weinstein B y col, en 2018, comunicaron una variación en la presentación en 3 pacientes de 2 centros, con hendidura craneofacial compleja y secuencia de banda amniótica. Mostraban hipertelorismo, diferentes formas de hendiduras craneofaciales complejas y bandas que conectaban las manos ipsilaterales con hendiduras faciales; hubo translocación digital-facial en 2 casos. Estos hallazgos respaldan un modelo en el cual las hendiduras craneofaciales complejas resultan en áreas de mesénquima expuestas, pegajosas y temporal y espacialmente coincidentes dentro del embrión, que son susceptibles a la adherencia de las manos fetales ipsilaterales. Esto apoya fuertemente las teorías intrínsecas y de adhesión de la etiología del síndrome de banda amniótica⁽⁶⁾.

Otro grupo de autores concuerdan con la hipótesis sugerida por Torpin en 1965. Este planteó que la rotura de la membrana amniótica y su desprendimiento del corión llevan al feto a salir de la cavidad amniótica. La curación natural del amnios defectuoso y del corion desnudo da lugar a la formación de las adherencias que pueden atrapar diversos órganos fetales que llevan a la constricción y a las amputaciones denominadas teoría extrínseca. De igual manera se plantea el mecanismo de formación de bandas iatrogénicas (raramente descrito) después de procedimientos diagnósticos o terapéuticos invasivos, tales como la amniocentesis⁽⁴⁾.

Basado en esta última teoría, Romero-Vadovinos M y col, en 2015, presentaron su estudio experimental animal usando roedores. Demostraron entonces que la amniocentesis en ratas se asocia con diferentes malformaciones, como el paladar hendido y la deformación de las extremidades, que se asemeja al síndrome de la banda amniótica congénita. Así, dicho estudio sugirió la activación de la vía del factor de crecimiento transformante $\beta 1$ (TGF- $\beta 1$) estar, en parte, asociada con la formación de bandas amnióticas y la restricción del crecimiento inducida en ratas por la amniocentesis. Cuantificaron los niveles de TGF- $\beta 1$, actina- α del músculo liso, ARNm del colágeno tipo I y los niveles de proteína, determinados mediante PCR cuantitativa y análisis de Western Blot, respectivamente, en el

feto, su membrana amniótica y el útero de control de los animales en estudio. Encontraron que los niveles de ARNm de TGF- $\beta 1$ aumentaron en el feto y la membrana amniótica a las 6 horas, mientras que la actina de músculo liso α , Smad3 fosforilada y colágeno tipo I aumentaron a las 48 horas, sugiriendo que se induce una respuesta fibrótica después de la punción del saco amniótico. Además, los fetos tenían hemorragias, sindactilia y amputación de extremidades, similar al SBA humano⁽⁷⁾.

DIAGNÓSTICO Y EVOLUCIÓN

Aunque se ha informado la resolución espontánea de bandas amnióticas, sin embargo, puede ocurrir la interrupción del suministro de sangre a las extremidades distales, lo que conduce a la amputación⁽⁵⁾. La historia natural de la evolución de una extremidad afectada por SBA se caracteriza por la progresión de edema distal debido a la obstrucción venosa, con la amputación de miembro intrauterino secundaria a la insuficiencia vascular⁽⁶⁾, por lo que el seguimiento ecográfico Doppler prenatal (figuras 2 y 3) representa el recurso de vigilancia control en dicho hallazgo, usando de referencia la comparación con el flujo Doppler en el miembro contralateral⁽⁵⁾.

El uso de la resonancia magnética (RMN) ha sido descrito como un elemento complementario al ultrasonido cuando se considera la posibilidad de terapia fetal. En el estudio realizado por Neuman y col, en 2011, donde evaluaron 14 fetos afectados con bandas amnióticas, se identificó con seguridad las bandas a través de RMN en 8 fetos (57%), se sugirió (signos sugestivos) con RMN en 3 fetos (21%) y se las observó con confianza mediante ultrasonido en 13 fetos (93%). Es de acotar que se identificó la afectación del cordón umbilical en siete de los casos, con un caso detectado solo por resonancia magnética. Representando así la RMN una herramienta complementaria a la ecografía prenatal cuando se contempla la cirugía fetal⁽⁸⁾.

FIGURA 2. ALGORITMO DE LA EVOLUCIÓN Y EVALUACIÓN DE LA EXTREMIDAD FETAL AFECTADA POR CONSTRICCIÓN DE BANDA AMNIÓTICA.

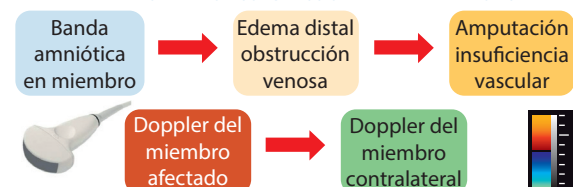
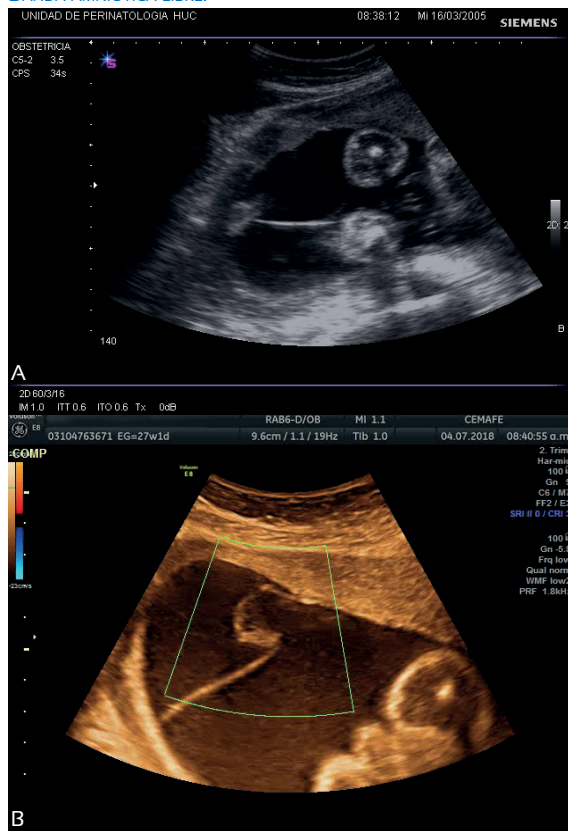


FIGURA 3. A) BANDA AMNIÓTICA FIJADA A EXTREMIDAD FETAL. B) BANDA AMNIÓTICA LIBRE.



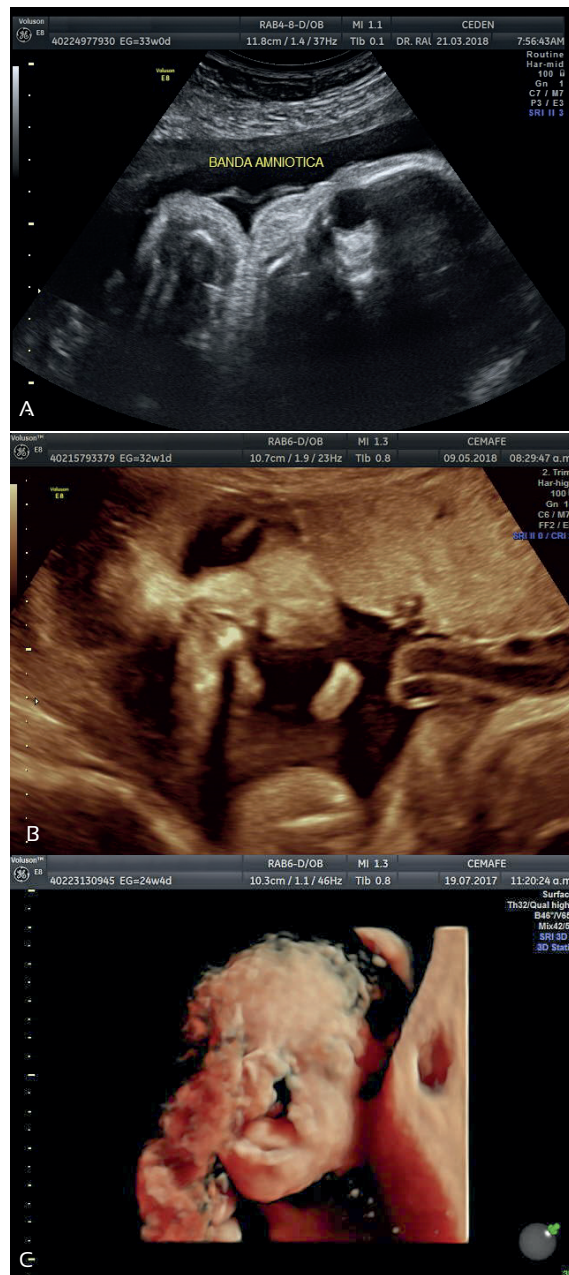
El SBA tiene como diagnóstico diferencial al síndrome de *body stalk*, debido a sus similares características clínicas en oportunidades, pero con etiologías distintas⁽⁹⁾. El SBA puede afectar estructuras a nivel facial del feto (figura 4); algunas de las principales manifestaciones orales incluyen micrognatia, hiperdoncia y labio leporino con o sin paladar hendido, que está presente hasta en 14,6% de los pacientes con este síndrome⁽¹⁰⁾.

CIRUGÍA FETAL

ANTECEDENTES

La evolución de la cirugía fetal ha pasado de ser considerada justificable solo sobre la base de la prevención de la muerte fetal, a permitir hoy día prevenir y disminuir la morbilidad fetal y posnatal⁽¹¹⁾, así como las secuelas de cada patología tratada. Intervenciones no letales como la espina bífida y hernia diafragmática congénita, han demostrado el éxito y diferencia en el desarrollo posnatal de estos pacientes, en comparación con aquellos no tratados prenatalmente.

FIGURA 4. A) IMAGEN DE BANDA AMNIÓTICA BORDEANDO LA ESTRUCTURA FACIAL FETAL. B) IMAGEN CORONAL EN 2D QUE DEMUESTRA LABIO LEPORINO UNILATERAL. C) IMAGEN EN 3D HD LIVE DONDE SE VISUALIZA VOLUMÉTRICAMENTE LA LESIÓN DEL LABIO LEPORINO UNILATERAL.



La búsqueda de una terapia que disminuyera el compromiso de los órganos afectados con bridas amnióticas conllevó a las primeras experimentaciones animales en fetos de ovejas en 1995, por Crombleholme y col⁽¹²⁾, creando modelos que posteriormente pudieron hacer liberación fetoscópica de dichas bandas artificiales, demostrando la recuperación de la movilidad del miembro y detención en el deterioro del mismo. Este estudio dio el paso a los primeros 2 casos en pacientes humanos, en



1997, de liberación de banda amniótica por vía fetoscópica por Quintero y col⁽¹³⁾, mostrando desde entonces los beneficios de la cirugía prenatal, sin olvidar sus complicaciones intra y posquirúrgicas.

TÉCNICAS

La liberación fetoscópica de las bandas amnióticas a través de técnicas de cirugía mínimamente invasiva puede permitir la preservación de la vida, así como la función de los miembros en los casos de fetos con diagnóstico de SBA. En revisiones de diferentes literaturas se concluye que la liberación fetoscópica de bandas amnióticas ha permitido la preservación de la función de la extremidad en 50% de los casos⁽¹⁴⁾.

El cordón umbilical puede también estar involucrado en parte de las bandas amnióticas. Por lo cual, el Doppler de la arteria umbilical anormal pueden llevar a la sospecha de dicha entidad. Por ende, la liberación del mismo involucra parte del éxito de la cirugía, con experiencias previas publicadas por Peiró y colaboradores, donde la liberación quirúrgica del cordón umbilical se realizó para evitar el riesgo de muerte fetal intrauterina⁽¹⁵⁾.

El debido conocimiento de los materiales quirúrgicos para la realización de la cirugía se hace indispensable para la llevar a cabo la misma. La liberación de bandas amnióticas cuenta con dos tendencias actualmente:

FIGURA 5. A) EDEMA DE MIEMBRO INFERIOR POR BANDA AMNIÓTICA; B) ANILLO DE CONSTRICCIÓN; C) ENTRADA DE FIBRA LÁSER PARA LIBERACIÓN DE LA BRIDA AMNIÓTICA.

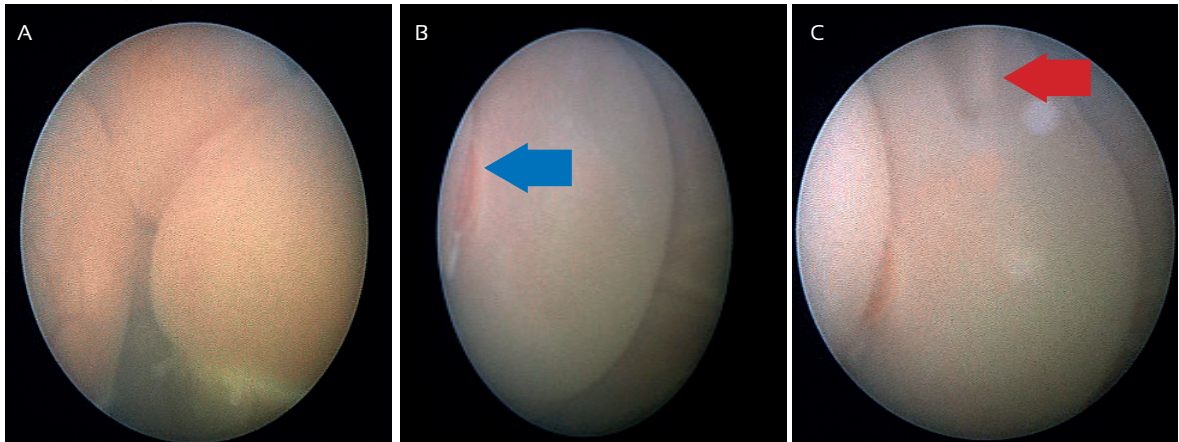


FIGURA 6. SET DE FETOSCOPIA ABDOMINAL PARA BANDAS AMNIÓTICAS (TIJERA ÓPTICA) STORZ.


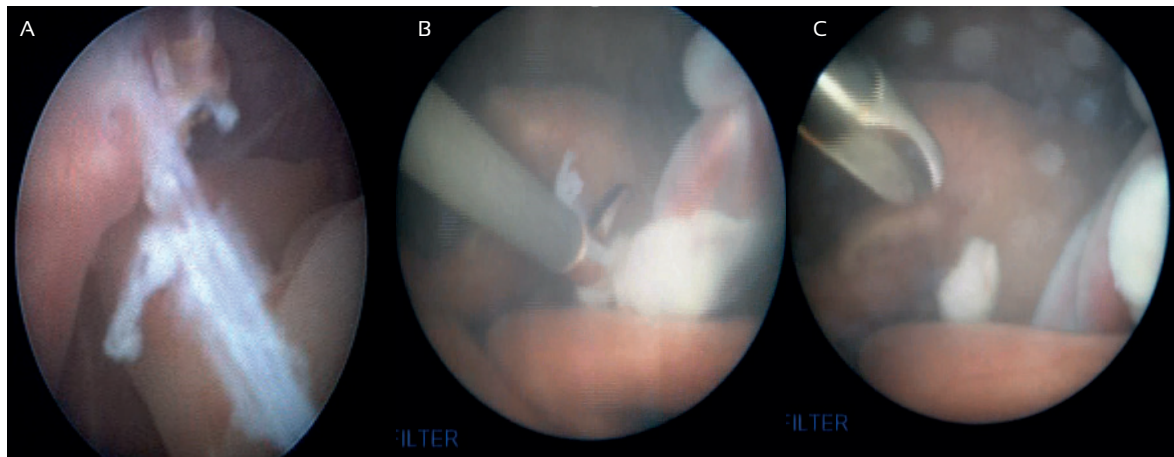




FIGURA 7. A) VISIÓN FETOSCÓPICA DE BANDA AMNIÓTICA EXTENDIDA. B) CORTE DE BANDA AMNIÓTICA CON TIJERA. C) RETIRO DE TIJERA CON BRIDA AMNIÓTICA LIBERADA.



- El uso de energía láser con corte de la brida mediante disparo único o múltiple usando láser diodo o Nd YAG (figura 5). Dicha técnica facilita la liberación en aquellos casos donde el anillo de constricción está muy adherido y presionado a la piel fetal del área afectada, donde los materiales como pinzas y tijeras no logran acceder.
- Uso de tijera óptica (figuras 6 y 7), facilita el procedimiento en bandas de movimiento libre en el amnios y aquellas que transcurren entre la superficie placentaria y la fijación al miembro afectado. Su combinación de visualización directa mediante óptica de 0 grados y tijera de corte recto representa una herramienta de apoyo.

COMPLICACIONES

Los pacientes deben estar plenamente informados sobre los riesgos y beneficios de esta intervención. Los estudios muestran la diversidad en las incidencias de rotura prematura de membrana pretérmino (PPROM). Los procedimientos fetoscópicos que involucran el uso de un solo puerto de acceso están asociados con una tasa de PPRM de 6 a 30%, mientras que aquellos que fueron realizados con dos puertos de abordaje han tenido una tasa de 47% (figura 8)⁽¹⁰⁾.

Tomando en cuenta esto último, es importante recordar que el SBA es causado por interrupción de la membrana amniótica, y que por definición las membranas han sido rotas. Por lo cual Keswani SG y col, tras 2 cirugías fetoscópicas, donde dichas pacientes llegaron a las 10 y 11

semanas postoperatorias, respectivamente, a pesar de la intervención fetal plantearon su duda que la PPRM se relacionara con el procedimiento mínimo invasivo. Ya que debido a que todas aquellas complicaciones causadas por la cirugía, la PROM ocurre generalmente en las primeras 2 semanas postoperatorias⁽¹⁶⁾.

CONCLUSIONES

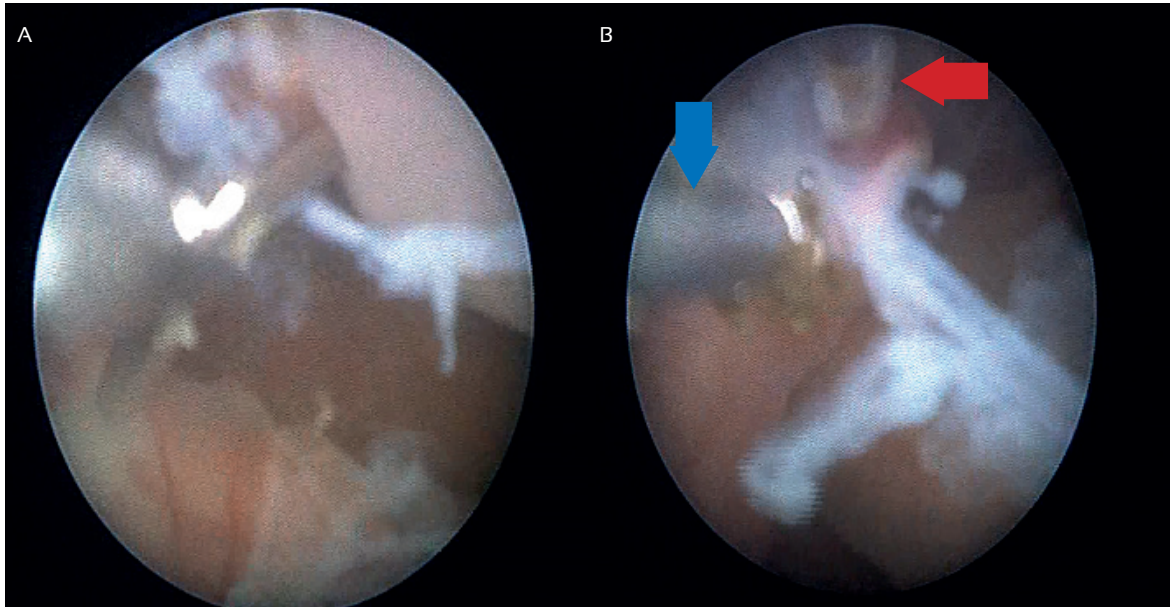
Sin duda alguna, la selección del feto candidato a cirugía fetal para liberación fetoscópica de SBA debe ser basada en los estudios de ultrasonido, donde la presencia del flujo Doppler, así como el edema de la banda y el no existir signos de incompatibilidad con la vida, definirán la debida consejería a los padres para ofrecer terapia prenatal, considerando siempre los riesgos de la cirugía. De igual manera, la participación de los especialistas en ortopedia infantil y cirugía plástica pediátrica representa pieza fundamental en la reunión del equipo de trabajo para dar a conocer a la madre que un 50% de estos fetos van a ameritar cirugía reconstructiva y/o funcional posnatal. El poder ofrecer desde el punto de vista de cirugía fetal una extremidad funcionando, representa un reto que día a día buscamos alcanzar teniendo un diagnóstico oportuno para poder otorgar una terapia oportuna.

REFERENCIAS BIBLIOGRÁFICAS

1. Barros M, Gorgal G, Machado AP, Ramalho C, Matias A, Montenegro N. Revisiting amniotic band sequence: a wide spectrum of manifestations. *Fetal Diagn Ther.* 2014;35(1):51-6. doi: 10.1159/000354616.
2. Sifakis S, Mantas N, Konstantinidou A, Koukoura O, Avgoustinakis E, Koumantakis E. A stillborn fetus with amniotic band syndrome and elevated levels of al-



FIGURA 8. A) PINZA EN PUERTO ÚNICO DE FETOSCOPIO. B) PINZA (FLECHA AZUL) Y FIBRA LÁSER (FLECHA ROJA) EN DOBLE PUERTO DE ABORDAJE A CAVIDAD UTERINA.



- pha-fetoprotein plus beta-human chorionic gonadotropin: a case report. *Fetal Diagn Ther.* 2008;24(2):111-4. doi: 10.1159/000142139.
- Richter J, Wergeland H, DeKoninck P, De Catte L, Deprest JA. Fetoscopic release of an amniotic band with risk of amputation: case report and review of the literature. *Fetal Diagn Ther.* 2012;31(2):134-7. doi: 10.1159/000335026.
- Ronderos-Dumit D, Briceño F, Navarro H, Sanchez N. Endoscopic release of limb constriction rings in utero. *Fetal Diagn Ther.* 2006;21(3):255-8.
- Nardoza LM, Araujo Júnior E, Caetano AC, Moron AF. Prenatal diagnosis of amniotic band syndrome in the third trimester of pregnancy using 3D ultrasound. *J Clin Imaging Sci.* 2012;2:22. doi: 10.4103/2156-7514.95436.
- Weinstein B, Hassouba M, Flores RL, Staffenberg DA, Gordon CB, Runyan CM. Digital-facial translocation in amniotic band sequence: Evidence of the intrinsic theory. *J Craniofac Surg.* 2018 Aug 13. doi: 10.1097/SCS.00000000000004817.
- Romero-Valdovinos M, Galván-Montaño A, Olivo-Díaz A, Maravilla P, Bobadilla NA, Vadillo-Ortega F, Flisser A. The amniotic band syndrome in the rat is associated with the activation of transforming growth factor- β . *Am J Pathol.* 2015 Aug;185(8):2076-82. doi: 10.1016/j.ajpath.2015.04.006.
- Neuman J, Calvo-García MA, Kline-Fath BM, Bitters C, Merrow AC, Guimaraes CV, Lim FY. Prenatal imaging of amniotic band sequence: utility and role of fetal MRI as an adjunct to prenatal US. *Pediatr Radiol.* 2012 May;42(5):544-51. doi: 10.1007/s00247-011-2296-8.
- Routhu M, Thakkallapelli S, Mohan P, Ahmed N. Role of ultrasound in body stalk anomaly and amniotic band syndrome. *Int J Reprod Med.* 2016;2016:3974139.
- Cortez-Ortega C, Garrocho-Rangel JA, Flores-Velázquez J, Ruiz-Rodríguez S, Noyola-Frías MÁ, Santos-Díaz MÁ, Pozos-Guillén A. Management of the amniotic band syndrome with cleft palate: Literature review and report of a case. *Case Rep Dent.* 2017;2017:7620416. doi: 10.1155/2017/7620416.
- Javadian P, Shamshirsaz AA, Haeri S, Ruano R, Ramin SM, Cass D, Olutoye OO, Belfort MA. Perinatal outcome after fetoscopic release of amniotic bands: a single-center experience and review of the literature. *Ultrasound Obstet Gynecol.* 2013 Oct;42(4):449-55. doi: 10.1002/uog.12510.
- Crombleholme TM, Dirkes K, Whitney TM, Alman B, Garmel S, Connolly RJ. Amniotic band syndrome in fetal lambs. I: Fetoscopic release and morphometric outcome. *J Pediatr Surg.* 1995 Jul;30(7):974-8.
- Quintero RA, Morales WJ, Phillips J, Kalter CS, Angel JL. In utero lysis of amniotic bands. *Ultrasound Obstet Gynecol.* 1997 Nov;10(5):316-20.
- Belfort MA, Whitehead WE, Ball R, Silver R, Shamshirsaz A, Ruano R, Espinoza J, Becker J, Olutoye O, Hollier L. Fetoscopic amniotic band release in a case of chorioamniotic separation: An innovative new technique. *AJP Rep.* 2016 Apr;6 (2):e222-5. doi: 10.1055/s-0036-1579538.
- Peiró JL, Carreras E, Soldado F, Sanchez-Duran MA, Aguirre M, Barber I, Martínez-Ibañez V. Fetoscopic release of umbilical cord amniotic band in a human fetus. *Ultrasound Obstet Gynecol.* 2009 Feb;33(2):232-4. doi: 10.1002/uog.6289.
- Keswani SG, Johnson MP, Adzick NS, Hori S, Howell LJ, Wilson RD, Hedrick H, Flake AW, Crombleholme TM. In utero limb salvage: fetoscopic release of amniotic bands for threatened limb amputation. *J Pediatr Surg.* 2003 Jun;38(6):848-51.

