

## ESTUDI DE CASOS

# La importancia del conocimiento genómico en el diagnóstico oncológico

*The relevance of human genome in oncology*

**Carme García Lorenzo<sup>1</sup>, María Galán Gramaje<sup>2</sup>, Juan Covés Sarto<sup>2</sup>**

1. R5 Oncología Médica 2. FEA Oncología Médica  
Hospital Son Llàtzer

## Correspondencia

Carme García Lorenzo  
R5 Oncología Médica - Hospital Son Llàtzer  
Carretera de Manacor Km 4. 07198 Palma de Mallorca  
Tlf.: +34 676 08 96 21  
E-mail: carneglorenzo@gmail.com

**Recibido:** 1 - VI - 2018  
**Aceptado:** 13 - VIII - 2018

**doi:** 10.3306/MEDICINABALEAR.33.03.45

## Resumen

Los tumores de origen desconocido (Cáncer del sitio primario de Unknown, CUP) son un grupo heterogéneo de tumores metastásicos que generalmente representan entre el 2-10% de todos los tumores malignos. La diseminación temprana, la agresividad junto con un patrón metastásico impredecible son característicos de este tipo de tumores. Por lo tanto, un diagnóstico preciso y un tratamiento adecuado es fundamental. En la era de la oncología personalizada, donde el enfoque de la excelencia en la atención al paciente requiere la individualización del tratamiento, se requiere la implementación del uso de todas las herramientas disponibles en el diagnóstico de este tipo de pacientes, como las nuevas plataformas genómicas.

**Palabras clave:** Neoplasia, páncreas, genómica, mutación, tratamientos dirigidos.

## Abstract

Tumors of unknown origin (Cancer of Unknown Primary Site, CUP) are a heterogeneous group of metastatic tumors that usually represent between 2-10% of all malignant tumors. Early dissemination, aggressiveness together with an unpredictable metastatic pattern are characteristic of this type of tumors. Therefore, an accurate diagnosis and adequate treatment is critical. In the era of personalized oncology, where the approach to excellence in patient care requires the individualization of treatment, the implementation of the use of all available tools in the diagnosis of this type of patients is required, such as the new genomic platforms.

**Keywords:** Neoplasm, pancreas, genomics, mutation, targeted treatments.

## Descripción del caso

Presentamos un varón de 37 años, sin alergias medicamentosas conocidas y fumador ocasional desde la adolescencia. Padre de dos hijos de 3 y 7 años.

Como antecedentes patológicos únicamente presenta asma alérgica y como antecedentes familiares se ha registrado abuelo paterno con diagnóstico de neoplasia de colon y abuela paterna con leucemia.

Sin tratamiento habitual

## \* H. Oncológica

En junio de 2017 ingresa en el hospital por dolor lumbar e inguinal bilateral de 2-3 meses de evolución, acompañado de tumoración en antebrazo derecho. Se trata de un dolor continuo, que mejora con el reposo, aumentando con la sedestación y los cambios posturales, provocándole parestesias en ambas extremidades inferiores.

Asimismo, presenta pérdida de aproximadamente 5Kg de peso en los últimos 3 meses y disnea progresiva hasta hacerse de moderados esfuerzos. Sin dolor torácico,

tos, expectoración, fiebre ni otra clínica acompañante.

A la exploración física destaca una hipofonesis en hemitórax inferior derecho con murmullo vesicular conservado en pulmón izquierdo. Exploración neurológica sin alteraciones.

A nivel locomotor se apreciaba una tumoración de consistencia dura y adherida a planos profundos, no dolorosa a la palpación en antebrazo derecho y muslo izquierdo.

Durante el ingreso se realizan las siguientes pruebas complementarias:

- **Radiografía (Rx) tórax (Imagen 1):** Derrame pleural masivo derecho sin desplazamiento mediastínico.
- **Marcadores Tumorales** CEA 34,6, Ca 19.9 >700, Ca 12.5 260,1.
- **TAC cuello-tórax-abdomen (Imagen 2, 3 y 4):** Metástasis pleurales, óseas, musculares múltiples, cerebrales y posibles pulmonares con sospecha de neoplasia primaria PULMONAR.

Por presencia de derrame pleural derecho, se solicita pleurodesis guiada por videotoracosocopia con solicitud de biopsia pleural, realizándose neumotórax iatrogénico (Imagen 5)

Imagen 3

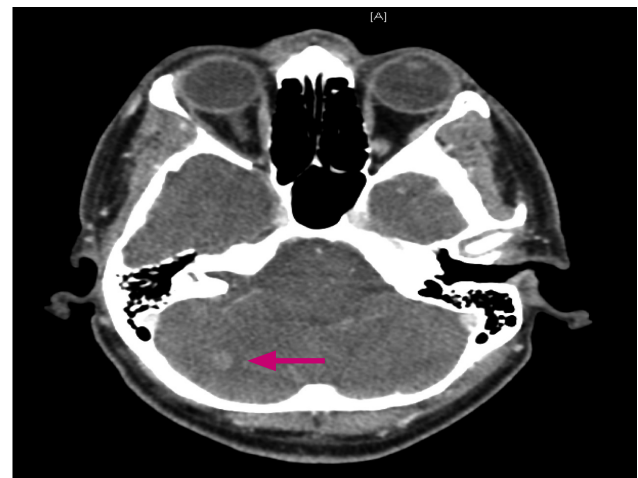


Imagen 1

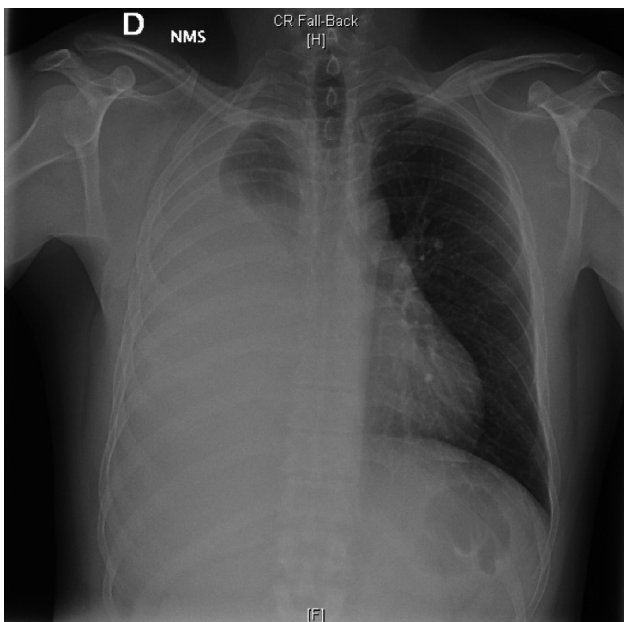


Imagen 4

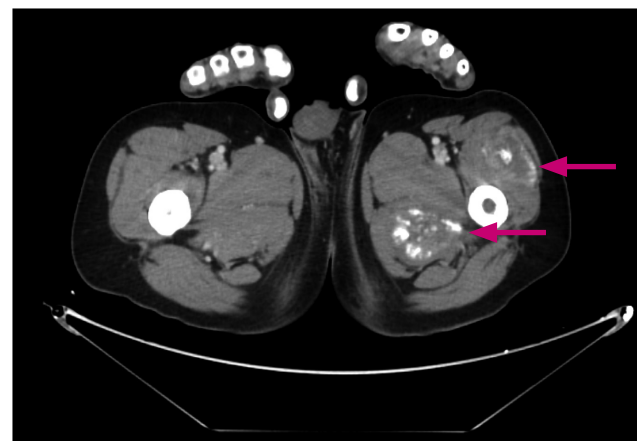
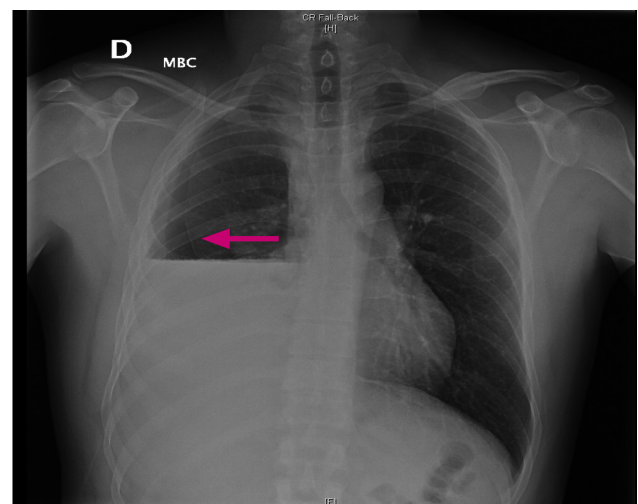


Imagen 2

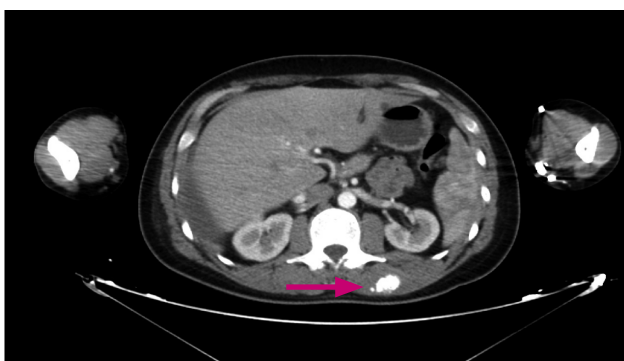

Imagen 5



Ante la marcada sospecha de primario de origen pulmonar, se solicita el perfil mutacional correspondiente (KRAS, EGFR, ALK)

- **Citología líquido pleural:** Compatible con infiltración por adenocarcinoma. TTF1 positivo, lo cual favorece un origen pulmonar.
- **Biopsia muscular:** Adenocarcinoma (ADK) metastásico. KRAS mutado. EGFR wild type. ALK no traslocado
- **Biopsia pleural:** ADK con fenotipo de origen gastrointestinal (estómago, pancreático y biliar).

Por discordancia entre una primera sospecha de primario pulmonar y el resultado posterior de biopsia pleural compatible con ADK de origen gastrointestinal, se amplía el estudio con las siguientes pruebas complementarias:

- **Gastroscopia:** Examen endoscópico normal
- **Citología orina:** Negativo para malignidad. Celularidad urotelial con cambios reactivos.
- **Ecografía Renal:** Ambos riñones, vejiga y próstata sin alteraciones ecográficamente valorables.

Ante el diagnóstico de adenocarcinoma de origen desconocido con metástasis múltiples: pleurales, óseas, musculares, cerebrales y posible pulmonares; se solicita un estudio de **secuenciación genética masiva**. A la espera de dichos resultados, se realiza en julio 2017 RT holocraneal (entre el 26-6-17 y el 10-7-17 se administraron 30Gy a fraccionamiento de 3Gy/fracción) y se inicia quimioterapia de primera línea esquema **carboplatino AUC 6/ paclitaxel 175mg/m<sup>2</sup> cada 21 días** durante 2 ciclos, presentando mala tolerancia con náuseas, vómitos grado 2 y diarrea g. 2

Ingreso hospitalario en agosto 2017 por anemia g. 4 y mal control del dolor. Se realiza TAC toraco abdomino pélvico que evidencia progresión de la enfermedad. Para el control del dolor se inicia MST ( morfina sulfato retard) 60mg cada 12horas y rescates de fentanilo sublingual 200mcg.

Ingresó nuevamente en septiembre 2017 por síndrome febril sin semiología infecciosa y cultivos negativos; por lo que se cataloga de origen tumoral y se inicia indometacina con resolución del cuadro.

Asimismo presenta dolor y aumento del perímetro de la extremidad inferior izquierda (en TAC se observaba afectación ósea en cadera izquierda y muscular en ambos miembros inferiores como probable causa); se realiza Eco-doppler que determina trombosis venosa profunda en vena femoral izquierda, iniciándose tinzaparina 12.000UI cada 24horas.

Por dolor mal controlado precisa perfusión de morfina iv y posterior rotación de opioides progresiva a metadona, con mejor control pero necesitando rescates de morfina subcutánea.

También presenta astenia marcada y anemia g.3 post QT (Hemoglobina 6.9 g/dl) que obligan a transfusión de concentrados de hematíes en varias ocasiones (sospecha de infiltración tumoral de medula ósea).

Ante la falta de respuesta clínica y radiológica a la quimioterapia tras administración de 2 ciclos de tratamiento, se decide iniciar, en octubre 2017, QT paliativa con **irinotecan 180mg/m<sup>2</sup> cada 2 semanas** según resultado test de secuenciación genética.

Se da de alta hospitalaria y acude a consulta para administrar 2º ciclo de irinotecan quincenal.

A pesar de presentar mejoría clínica con buen control del dolor, el paciente fallece en noviembre 2017.

## Resultado de test de secuenciación genética

- **Mutación G12V en el gen KRAS:** La frecuencia de esta alteración en cáncer de páncreas es aproximadamente del 90% y está asociada a una activación constitutiva de la proteína correspondiente. Actualmente no existen terapias aprobadas dirigidas a mutaciones presentes en el gen KRAS, sin embargo, para contrarrestar sus efectos, se baraja la hipótesis de que bloqueando las rutas de señalización en las que RAS está implicada se podría mejorar la respuesta inmune contra el tumor, de forma que el uso de terapias que bloquean vías como la de Raf/MEK/ERK, podrían ser efectivas para la paciente, como por ejemplo el inhibidor de MEK Selumetinib. En algunos tipos de cáncer como el colorrectal, mutaciones activantes en KRAS están asociadas a resistencia a terapia con anticuerpos o inhibidores de EGFR. Sin embargo, los resultados del ensayo clínico en fase 3 AIO-PK0104 demostraron que las mutaciones en KRAS no eran predictivas de respuesta al tratamiento con erlotinib en pacientes con cáncer de páncreas avanzado, sino que se trataba más bien de un biomarcador pronóstico. Por lo que, el tratamiento con el inhibidor de EGFR erlotinib, si se confirmara el origen pancreático del paciente, se encontraría en beneficio clínico indeterminado en este caso.

- **Mutación inactivante SMAD4 (pR361C):** la mutación detectada provoca una pérdida de la función de la proteína y ha sido reportada en pacientes con Síndrome de Poliposis Juvenil, un síndrome que predispone a los pacientes a desarrollar adenocarcinoma intestinal. Sin embargo, actualmente no existen terapias dirigidas a alteraciones en este gen.

Basándonos en las pruebas adicionales de inmunohistoquímica que se le han realizado al paciente, hemos obtenido información sobre fármacos que podrían tener un beneficio clínico para él, como por ejemplo:

- **Inhibidores de topoisomerasa I:** se ha detectado la expresión positiva de TOPO1, que está asociada a sensibilidad a inhibidores de topoisomerasa 1, por lo que el uso de inhibidores como topotecan o irinotecan, estaría asociado con beneficio clínico en este caso.
- **Inhibidores de TOP2A (antraciclinas):** se ha detectado una expresión positiva de TOP2A, lo que estaría asociado con potencial beneficio clínico de tratamientos con antraciclinas como la doxorubicina y con inhibidores de topoisomerasa II como el etopósido. Debido a la alta toxicidad de este fármaco (especialmente cardiaca), la historia clínica del paciente (historia de hipertensión, diabetes, enfermedades cardiovasculares, etc.) debe ser tenida en cuenta antes de empezar el tratamiento.

También hemos obtenido información sobre fármacos a los que el paciente podría ser resistente como quimioterapia basada en taxanos (elevada expresión de TUBB3), quimioterapia basada en platinos (elevada expresión de ERCC1), quimioterapia basada en 5-FU (elevada expresión de TS), Gemcitabine (elevada expresión RRM1) e inhibidores de EGFR (KRAS NGS).

Otras vías por considerar que se encuentran en beneficio clínico indeterminado son inhibidores de PD-1/PD-L1. El inmunograma muestra de inicio una baja respuesta potencial a la inmunoterapia. Por un lado, se ha detectado una infiltración negativa de células T con CD8 + en el tumor y también una expresión negativa de PD-L1. Además, no se ha observado inestabilidad de microsatélites (MSI) ni mutaciones de sensibilidad/resistencia a inmunoterapia. Sin embargo, se ha detectado una elevada carga mutacional del tumor (TMB), lo cual está asociado de forma significativa con mayor supervivencia y respuesta favorable al bloqueo de PD-1/PD-L1 entre diferentes tumores. Por lo tanto, y teniendo toda la información en conjunto, el tratamiento con inhibidores de PD-1/PD-L1 estaría relacionado con beneficio clínico indeterminado para este paciente. Algunos ensayos clínicos que estudian este tipo de tratamiento están actualmente reclutando en España.

## Discusión y juicio clínico final

Ante la ausencia de mejoría clínica tras inicio de tratamiento y la progresión radiológica presentada, se decide solicitar el test de secuenciación genética, al tratarse de un paciente joven, con un tumor de origen desconocido y una alta agresividad.

Gracias a este estudio, se ha podido diagnosticar a nuestro paciente de una neoplasia de páncreas sin lesión pancreática visualizada mediante pruebas de imagen y con una presentación marcadamente atípica; ya que la frecuencia de metástasis musculares y cerebrales

en cáncer de páncreas es inferior al 1%, siendo únicamente reportada en series de casos.<sup>1-2</sup>

Por otra parte, hemos podido obtener datos en cuanto al pronóstico, ya que algunos estudios han demostrado que la mutación G12V se asociaría a un pronóstico más adverso de la enfermedad en relación a otros tipos de mutaciones.<sup>3</sup>

Otro dato de gran importancia, es el hallazgo de la mutación inactivante SMAD4, que se encuentra asociada al síndrome de poliposis juvenil.

El gen SMAD4 se inactiva en aproximadamente el 50% de los cánceres de páncreas<sup>4</sup>. En el 30%, se inactiva por delección homocigótica, y en otro 20% hay una mutación intragénica junto con la pérdida del segundo alelo 5. Los individuos afectados por poliposis juvenil presentan un elevado riesgo de desarrollar cáncer de páncreas, del intestino delgado, colorrectal y gástrico. Dicho síndrome es debido a alteraciones en la secuencia de los genes SMAD4, situado en el brazo largo del cromosoma 18 (18q21.1) y BMPR1A, situado en el brazo largo del cromosoma 10 (10q22-q23)<sup>6</sup>. Presenta una herencia con un patrón autosómico dominante, lo que significa que una copia del gen alterado en cada célula es suficiente para expresar la alteración. En aproximadamente el 75% de los casos, una persona afectada hereda la mutación de un progenitor afectado. El 25% restante de los casos son debidos a nuevas mutaciones en el gen y se producen en personas sin antecedentes de la enfermedad en su familia.

Esto es de sumo interés si repasamos los antecedentes de nuestro paciente, que contaba con un abuelo paterno con diagnóstico de neoplasia de colon. Asimismo es importante de cara a plantear las recomendaciones de consejo genético a su descendencia, ya que recordamos, nuestro paciente tenía dos hijos de 3 y 7 años respectivamente.

En cuanto a las resistencias presentadas, si hubiéramos conocido con anterioridad la elevada expresión de TUBB3 y ERCC1, que le confiere resistencia a taxanos y platinos, podríamos haber evitado la grave toxicidad hematológica presentada, con necesidad de diversos ingresos hospitalarios, secundaria al tratamiento con carboplatino AUC6/paclitaxel 175mg administrado como primera línea de tratamiento<sup>7</sup>.

En la actualidad, sabemos que existen múltiples ensayos fase I y II en estudio con inmunoterapia en cáncer de páncreas. Nos mantenemos a la espera de resultados para poder aplicar nuevas aproximaciones terapéuticas.

Como conclusión; las tecnologías de secuenciación masiva (next generation sequencing - NGS) están cambiando la forma en que se abordan los estudios genéticos de

nuestros pacientes. El uso de estas tecnologías genómicas, juntamente con un apropiado análisis bioinformático, permiten el estudio masivo y simultáneo de millones de fragmentos de ADN en un único experimento. Estas técnicas permiten identificar variantes genéticas relevantes, medir detalladamente los cambios de expresión o identificar diferencias en la metilación. Gracias a la apli-

cación de la secuenciación masiva se ha permitido el desarrollo de una oncología personalizada, donde la selección de los tratamientos va precedida de la identificación de marcadores genéticos que clasifican a los pacientes en diferentes subgrupos, de forma que puedan recibir el tratamiento más eficaz en base al conocimiento de las secuencias de ADN alteradas.

## Bibliografía

1. Billimoria Ky, Bentrem Dj, Yo Cy, Et Al. Multimodality therapy for pancreatic cancer in the U.S.: utilization, outcomes, and the effect of hospital volume. *Cancer* 2007;110:1227-33.
2. Uspensky E. On diffuse carcinomatous metastases in the nervous system. *J Neuropathol Exp Neurol* 1943;2:103
3. Bosetti C, Levi F, Rosato V, Bertuccio P, Lucchini F, Negri E, et al. Recent trends in colorectal cancer mortality in Europe. *Int J Cancer*. 2011;129(1):180-91.
4. Bailey P, Chang DK, Nones K, et al. Genomic analyses identify molecular subtypes of pancreatic cancer. *Nature* 2016; 531:47.
5. Hahn SA, Schutte M, Hoque AT, et al. DPC4, a candidate tumor suppressor gene at human chromosome 18q21.1. *Science* 1996; 271:350.
6. Jones S, Zhang X, Parsons DW, et al. Core signaling pathways in human pancreatic cancers revealed by global genomic analyses. *Science* 2008; 321:1801.
7. Wang, HW et al. *Nature* 435: 911-5, 2005.