



Prolapso uretral em cão da raça buldogue inglês - Relato de caso

Urethral prolapse in a dog of the English bulldog breed - Case report

Priscila Sales Braga¹, Amanda da Rocha Sousa², Daniela Lira Rodrigues³, Andressa Marques de Souza⁴, Camila Lacerda Soares⁵, Cleyson Teófilo Braga Filho⁶

Resumo: Neste trabalho foi estudado e acompanhado um caso de prolapso uretral que é caracterizado por uma protrusão da mucosa uretral e do orifício externo da uretra pela extremidade do pênis, sendo uma fisiopatologia que acomete cães jovens machos, podendo ser observado uma predisposição genética de raças braquicefálicas. O diagnóstico é elucidado principalmente pelo exame clínico, onde é visualizada a mucosa uretral protusa, recomendando-se o tratamento cirúrgico quando se observa que o caso é recidivo ou que as alterações da mucosa uretral se apresentam irreversíveis, preconiza-se que o tratamento mais efetivo desta afecção é a técnica de ressecção e anastomose do prolapso uretral. O objetivo deste trabalho foi o de relatar um caso de prolapso uretral em um paciente canino da raça Buldogue Inglês que foi atendido numa clínica particular na cidade de Fortaleza – Ceará, um cão da raça Bulldog inglês, um ano de idade, 18kg, não castrado, com diagnóstico de prolapso uretral.

Palavras-chave: uretra, braquicefálicos. técnica cirúrgica. pênis

Abstract: In this work, a case of urethral prolapse was studied and it is characterized by a protrusion of the urethral mucosa and the external orifice of the urethra at the end of the penis, being a pathophysiology that affects young male dogs, being able to observe a genetic predisposition of races brachycephalic. The diagnosis is elucidated mainly by clinical examination, where the protruding urethral mucosa is visualized and surgical treatment is recommended when it is observed that the case is recurrent or that the alterations of the urethral mucosa are irreversible, it is recommended that the most effective treatment of this condition is the technique of urethral prolapse resection and anastomosis. The objective of this study was to report a case of urethral prolapse in an English Bulldog canine patient who was treated at a private clinic in the city of Fortaleza, Ceará, a one year old 18 kg Bulldog, with diagnosis of urethral prolapse.

Keywords: urethra, brachycephalic, surgical technique, penis

Autor para correspondência. E-mail: priscilasalesbraga2@gmail.com.

Recebido em 20.04.2019. Aceito em 30.06.2019

<http://dx.doi.org/10.5935/1981-2965.20190018>

1Graduanda em Medicina Veterinária – Universidade Estadual do Ceará; E-mail: priscilasalesbraga2@gmail.com.

2Mestre em Zootecnia Universidade Federal do Ceará

2Graduanda em Medicina Veterinária – Universidade Estadual do Ceará; Email: amandarocha1993@gmail.com.

3Graduanda em Medicina Veterinária – Universidade Estadual do Ceará;

Email:daniela.lira465@gmail.com

4Graduanda em Medicina Veterinária – Universidade Estadual do Ceará; E-mail:

dessinha1923@hotmail.com.

5Graduada em Medicina Veterinária – Universidade Estadual do Ceará; E-

mail:camyllalacerda@hotmail.com.

6Graduado em Medicina Veterinária – Universidade Estadual do Ceará; E-

mail:cleysont@gmail.com.

Introdução

Prolapso uretral é caracterizado por uma protrusão da mucosa uretral e do orifício externo da uretra pela extremidade do pênis, sendo caracterizada por uma massa arredondada, edematosa na ponta do pênis. A causa dessa anormalidade ainda é desconhecida, porém foi relatado que a excitação sexual e/ ou masturbação excessiva pode ser fatores desencadeantes, como também ou associado a infecções genito-urinárias, cálculos e estenoses uretrais, anormalidades congênitas e neoplasias, tendo como diagnóstico diferencial, a realização de exames de imagens do abdome como radiografias e ultrassonografias, para exclusão de alterações prostáticas, tumor venéreo, cálculos e anormalidades estruturais da bexiga, tendo em vista todas as causas de sangramento prepucial e/ou peniano (CAVALCANTE., et al. 2007; LOPES., et al. 2012; FARIA, et al. 2014; SANTOS., et al. 2018).

Essa afecção acomete principalmente animais jovens e machos de raças braquicefálicas, incluindo raças com Bulldog e assim como os produtos de seus cruzamentos, Boston Terrier, American Pit

Bull Terrier, SharPei e Yorkshire Terrier. Acredita-se que na raça Bulldog exista a possibilidade do envolvimento de fator genético ou congênito nesta raça, Sendo rara em animais de idade avançada (NETO et al. 2009; LOPES, et al. 2012).

Os principais sinais clínicos dessa anormalidade são lambadura excessiva do pênis, sangramento prepucial, disúria e protrusão da mucosa uretral e desconforto, embora nem todos estes sinais se manifestem simultaneamente. O sangramento pode ser intermitente, sendo intensificado quando o animal urina se excita ou lambe a extremidade peniana. O diagnóstico se dá através da observação direta do tecido uretral protruso, podendo a protrusão se apresentar edemaciada e congesta, ou até necrosada e o diferencial deve ser realizado para problemas que causem sangramento prepucial (NETO et al. 2009).

Considerando-se a baixa incidência de recuperação espontânea do prolapso uretral, o tratamento para sua correção depende da viabilidade e dimensões da porção protrusa. Em prolapsos de pequenas dimensões, onde a mucosa uretral mostra-se viável, a redução pode ser possível,

sendo fundamentada na manipulação cuidadosa do tecido prolapsado, utilizando-se um cateter uretral lubrificado diretamente na luz do orifício uretral externo, com o propósito de reduzir a protrusão. Caso a porção protrusa, embora viável, apresente dimensões que impossibilitem a redução por manipulação externa, pode-se empregar técnica cirúrgica preconizada por Kirsch, Hauptman e Walshaw (2002), que propõem a redução do prolapso através da uretropexia (SOUSA, 2006).

Quando a mucosa uretral protrusa apresentar alterações irreversíveis em decorrência de necrose e trauma, ou em recidivas, preconiza-se a ressecção e anastomose da mesma. A técnica cirúrgica mais comumente empregada com esta finalidade foi descrita inicialmente por Hobson e Heller (1971) e modificada por Sinibaldi (1973). Este procedimento se baseia na incisão da base prolapsada, sua retirada e posterior união à mucosa peniana através do uso de padrão de sutura interrompida. Na técnica cirúrgica descrita por Hobson e Heller (1971), os autores propõem a inserção de duas agulhas cirúrgicas retas através do tecido peniano e uretral, posicionadas perpendicularmente uma a outra, dois centímetros abaixo do orifício externo para prevenir a retração da mucosa uretral exposta, no momento da

ressecção completa da protrusão. No entanto, Sinibaldi (1973) propõe o uso do cateter uretral e incisão parcial de 180° do prolapso, impedindo que a mucosa retraia. Após a sutura dessa porção, a técnica cirúrgica completa com a ressecção restante da mucosa prolapsada e sua anastomose. A orquiectomia bilateral tem sido recomendada para animais portadores dessa enfermidade, uma vez que a excitação sexual e a ereção contribuem negativamente para a recidiva da protrusão (SOUSA, 2006; LOPES, et al. 2012).

Material e Métodos

Foi atendido numa clínica particular na cidade de Fortaleza – Ceará, um cão da raça Bulldog inglês, um ano de idade, 18kg, não castrado, com diagnóstico de prolapso uretral. Segundo o proprietário, o animal apresentava sangramentos frequentes na região peniana, principalmente quando estava em estado de euforia. Foi relatado também, que o cão já havia se submetido anteriormente a uma cirurgia que buscava reverter à resolução do mesmo problema, no entanto apresentou reincidiva do caso.

Ao exame clínico, foi observada a presença de um aumento do volume na extremidade do pênis de contorno regular na forma de uma pequena cereja e com coloração vermelho escura (Figura 1A, 1B e 1C).

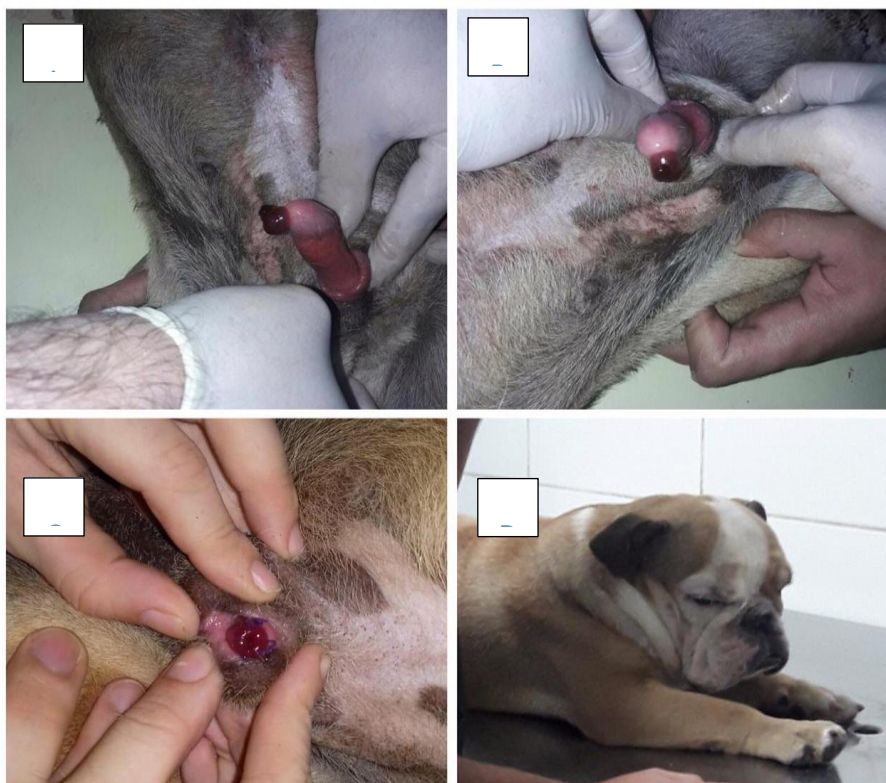


Figura 1: A, B e C - observa-se aspecto macroscópico do prolapso uretral do Buldogue inglês; D – observa-se o animal na mesa de cirurgia;

Diante do histórico do paciente e do exame físico, confirmou-se que se tratava de prolapso uretral. O tratamento de eleição consistiu na ressecção cirúrgica da região prolapsada, preconizada por Hobson e Heller e modificado por Sinibaldi e Green (1973), tendo em vista que já se tratava de um caso de reincidiva. Antes da realização do procedimento, foram solicitados exames laboratoriais, como hemograma completo, urinálise e bioquímica sérica (Creatinina, Alanina aminotransferase e proteínas totais), que revelaram que o animal se encontrava dentro dos parâmetros de normalidade.

Após a realização e análise de todos esses exames, o animal foi encaminhado

para a cirurgia em jejum hídrico e sólido de aproximadamente 8 horas. Antes do início da cirurgia (Figura 1D), foi aferida a temperatura retal, que foi de 39,5 °C e frequência cardíaca que foi de 160 batimentos por minuto. O paciente foi previamente tricotomizado e como pré-anestesia, foram aplicados metadona (0,3mg/kg) e acepromazina (0,02 mg/kg) por via intramuscular. Para a indução anestésica, foi utilizado o propofol (3mg/kg) e citrato de fentanila (2µg/kg) por via endovenosa. A manutenção anestésica foi feita por via inalatória com uso do isoflurano. Foi utilizado também o bloqueio epidural com a associação de lidocaína (4mg/kg) e morfina (0,1 mg/kg).

Foi utilizado cefalotina (30mg/Kg) por via endovenosa antes do início do procedimento cirúrgico, e o acesso mantido foi com fluidoterapia lenta com soro ringer com lactato.

O animal foi posicionado na mesa cirúrgica em decúbito dorsal, o pênis foi exposto e, com o auxílio de um garrote criado com compressa de gaze aplicado em sua base, e foi realizada a antisepsia com solução de clorexidine a 2%. Ademais, os panos de campo foram devidamente colocados e um cateter uretral estéril, adequadamente lubrificado, foi inserido na luz uretral.

Após a realização do procedimento anteriormente falado, uma incisão de 180° foi realizada sobre o cateter, na base da mucosa protusa, e confeccionado um ponto simples separado, com poliglactina 91012 nº 4-0. A incisão foi ampliada circunferencialmente e removeu-se a porção restante do tecido protruso e a síntese anastomótica foi completada a partir do emprego de suturas em padrão simples interrompido, mantendo um intervalo de um a dois milímetros entre cada ponto. Ao final do procedimento cirúrgico, o garrote foi desfeito e o pênis reposto ao prepúcio.

Além da ressecção da região prolapsada, optou-se pela orquiectomia bilateral, a fim de evitar que novamente

houvesse reincidiva, visto que tal procedimento diminui a excitação do animal e o comportamento sexual.

Como medida pós-operatória, a antibioticoterapia foi prorrogada por mais sete dias consecutivos, nas especificações anteriormente descritas. Adicionalmente, administrou-se meloxicam¹³ na dose de 0,1 mg/kg, via oral (PO), a cada 24 horas, durante três dias consecutivos e cloridrato de acepromazina gotas¹⁴ na dose de 0,2 mg/kg, PO, a cada oito horas, durante dez dias consecutivos. O colar elisabetano foi recomendado nos 12 primeiros dias de pós-operatório. O animal não apresentou nenhuma complicação pós – operatória e nem reincidiva.

Resultados e Discussão

Embora a fisiopatologia do prolapso uretral não esteja elucidada, alguns fatores parecem favorecer a sua ocorrência. A hipótese de predisposição genética, intensificada pelas afirmações de Hobson e Heller (1971), Copland (1975) e Kirsh, Hauptman e Watshaw (2002) apresenta-se potencialmente como causa. O envolvimento da raça Bulldog inglês neste estudo, condiz com os achados da literatura (HOBSON e HELLER, 1971; SMITH, 1998; FOSSUM, 2002; KIRSCH, HAUPTMAN e WALSHAW, 2002; BJORLING, 2003; VANNINI e BICHARD, 2005).

Com os dados obtidos a partir do histórico relatado pelo proprietário do animal e da avaliação física, em que foi possível visualizar a protusão da mucosa após exteriorização do pênis do prepúcio, permitiu a confirmação diagnóstica. As características macroscópicas, observadas, condizem com a literatura, que evidenciam a presença de massa arredondada, edematosa e congesta, de coloração variável entre vermelho e roxo-escuro (FOSSUM, 2002; PAPAZOGLU; KAZAKOS, 2002).

O tratamento clínico para o prolapso uretral é possível, entretanto a ressecção da mucosa prolapsada constitui o procedimento preferido por apresentar menor chance de recidiva. A técnica cirúrgica empregada, sugerida por Hobson e Heller, modificada por Sinibaldi e Green (1973), mostrou-se de fácil execução, não havendo dificuldades de operacionalidade. A cateterização uretral aliada a uma incisão inicial de 180° permitiu a confecção de um ponto de reparo que impediu a retração da mucosa e orientou o processo de síntese, evitando rotação do lúmen uretral. Esse procedimento se mostrou eficaz, uma vez que o animal apresentou ótima recuperação cirúrgica evidenciada pela completa cicatrização uretral 15 dias após o procedimento

Após a realização da cirurgia de ressecção, a castração do animal foi realizada, a fim de evitar a reincidência, tendo em vista a importância da orquiectomia concomitante a tranquilização pós-operatória, como foi descrito por SANTOS (2013), uma vez que a excitação sexual e a ereção podem colaborar na recidiva da protrusão.

Assim, apesar prolapso de uretra ser uma condição incomum em cães, tal enfermidade possui um diagnóstico e tratamento fáceis, onde sua ocorrência é relatada em cães machos jovens, em idade reprodutiva, sendo frequente nas raças Bulldog Inglês (FOSSUM, 2008). A técnica cirúrgica de técnica cirúrgica proposta por Sinibaldi (1973) é considerado o tratamento de eleição e se bem conduzida, com adequada ressecção da porção prolapsada e posicionamento da sutura, possui mínimas chances de reincidência.

Conclusão

Com o estudo realizado, é possível concluir que o prolapso uretral é uma afecção incomum em cães, sendo predominante em cães machos jovens, no início da sua atividade sexual, com maior prevalência em cães braquicefálicos, como Bulldog Inglês, assim como os produtos dos seus cruzamentos.

Apesar da pouca incidência, o prolapso uretral é de fácil diagnóstico, visto que com as características dos aspectos macroscópicos e a anamnese realizada no exame físico, já é possível constatar que se trata de tal enfermidade.

A técnica cirúrgica empregada proposta por Sinibaldi (1973), que consistiu na ressecção do tecido prolapsado, propiciou a adequada correção do problema, sendo de fácil execução, eficiente e minimizando os riscos de recidiva.

Referências Bibliográficas

1. BJORLING, D. E. Cirurgia uretral. In: BIRCHARD, S. J. Manual Saunders clínica de pequenos animais. 2. ed. São Paulo: Roca, 2003. p. 1064-1072.
2. CAVALCANTE, L. F. H.; MARQUES, J. M. V.; CONTESINI, E. A.; FERREIRA, M. P.; SCHERER, S.; MUCILLO, M. **Prolapso uretral em um Bulldog Inglês**. *Acta Scientiae Veterinariae*. v.3. p. 109-113. 2007.
3. DE SOUZA, C, M, B; **PROLAPSO URETRAL EM CÃES: RELATOS DE CASO**. Monografia. Universidade Federal da Bahia, Salvador, 2006, 37p.
4. FARIA, L. M.; EURIDES, D.; MOTA, F. C. D.; BREGADIOLI, T.; VELONI, M. **PROLAPSO DA MUCOSA URETRAL EM CÃO: ESTUDO DE CASO**. *Enciclopédia biosfera*, Centro Científico Conhecer - Goiânia, v.10, n.18; p. 2492, 2014.
5. FOSSUM, T.W. Cirurgia da bexiga e uretra. In: FOSSUM, T.W, Cirurgia de pequenos animais. 3.ed. Rio de Janeiro: Elsevier, cap. 35, p.687-689, 2008.
6. FOSSUM, T.W. Cirurgia da bexiga e da uretra. In: Cirurgia de pequenos animais. São Paulo: Roca, 2002. p. 533-570.
7. HOBSON, H. P.; HELLER, R. A. Surgical correction of prolapse in the male urethra. *Veterinary Medicine Small Animal Clinician*, Missouri, v. 66, p. 1177, 1971
8. LOPES, M C T.; DE BRITO, F C; SILVA, F. L; DA SILVA, C R A. Prolapso da mucosa uretral em cães - Relato de caso. *PUBVET*, Londrina, v.6, n. 11, Ed. 198, Art. 1326, 2012.
9. KIRSCH, J. A.; HAUPTMAN, J. G.; WALSHAW, R. Aurethropexy technique for surgical treatment of urethral prolapse in the male dog. *Journal of the American Animal Hospital Association, Denver*, v. 38, n. 4, p. 381-384, 2002.
10. NETO, J. M C.; SOUZA, C. M. B.; TORÍBIO, J. M. M. L.; TEIXEIRA, R.G.; MASUKO, T. S.; D'ASSIS, M.J. M. H.; MARTINS FILHO, E.F. Prolapso uretral em cães: relato de casos. *Arquivo de Ciência Veterinária e Zoologia da Unipar, Umuarama*. v. 12, n. 1, p. 79-86, 2009.
11. PAPAZOGLU, L. G.; KAZAKOS, G. M. Surgical conditions of the canine penis and prepuce. *Compendium on continuing education for the practicing Veterinarian*, Beltsville, v. 24. n. 3, p. 204-219, 2002.
12. SANTOS, J. G.; MARTINI, A. C.; MONTEIRO, B. G.; SCHRODER, D. C.; FRANCO, G.D.; MASCARENHAS, L. C.; SOUZA, R. L. Prolapso uretral em um cão da raça American Pit Bull. *Acta Scientiae Veterinariae*. v.46, n.1, p. 248, 2018.
13. SANTOS, M. C. D.; MOTA, F. C. D.; NETO, A. B. C. Prolapso da mucosa uretral em um cão: relato de caso. *Acta Veterinaria Brasílica*, Mossoró, v.7, n.1, p.329-331, 2013.
14. SINIBALDI, K. R.; GREEN, R. W. Surgical correction of prolapse of the male urethra in three English bulldogs. *Journal of the American Animal Hospital Association*, Denver, v. 9, p.450- 453, 1973.

15. SMITH, C. W. Afecções cirúrgicas da uretra. In: SLATTER, D. Manual de cirurgia de pequenos animais. 2. ed. São Paulo: Manole, 1998. p. 1737-1749.

16. VANNINI, R.; BIRCHARD, S. J. Uretra. In: BOJRAB, M. J. Técnicas atuais em cirurgia de pequenos animais. 3. ed. São Paulo: Roca, 2005. p. 357-369.