

ESTUDI DE CASOS

Masa renal de rápido crecimiento*Rapidly growing renal mass***Xavier Arnau Sabaté Arroyo, José Luis Bauzá Quetglas, Jordi Guimerà Garcia, Valentí Tubau Vidaña, Pedro Pizá Reus***Servicio de Urología. HU Son Espases. Palma de Mallorca***Correspondencia**

Xavier Arnau Sabaté Arroyo
 Servicio de Urología. Hospital Universitari Son Espases
 Carretera de Valldemosa, 79 - 07120 - Palma
 E-mail: sabate.arnau@gmail.com

Recibido: 14 - II - 2019

Aceptado: 26 - IV - 2019

doi: 10.3306/MEDICINABALEAR.34.02.39

Resumen

Presentamos el caso de un paciente de 51 años que a raíz de un dolor abdominal se diagnostica de una masa renal que presenta un crecimiento muy rápido y un desenlace trágico.

Palabras clave: masa renal, sarcoma renal, dolor abdominal.

Abstract

We present the case of a 51-year-old patient who, due to abdominal pain, was diagnosed with a rapidly growing renal mass and presented a tragical outcome.

Keywords: renal mass, renal sarcoma, abdominal pain.

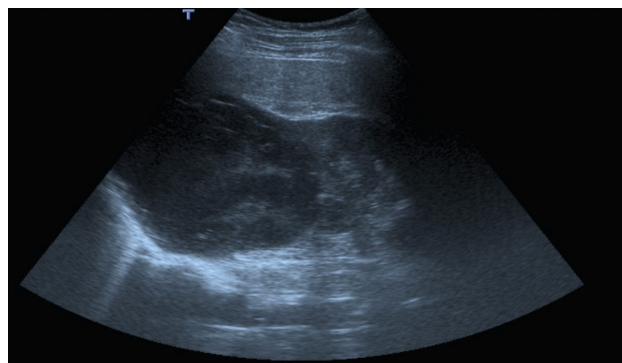
Presentación de caso

Se trata de un varón de 51 años original de Ecuador trabajador en el servicio de limpieza de hospital comarcal que vive en el campo y que a raíz de dolor abdominal se realiza ecografía abdominal observando masa sólida de 10 cm hipocogénica y con escasa vascularización (**Imagen 1**). Se amplía estudio con TAC abdominal que informa de quiste Bosniak IV dependiente de riñón derecho de 12 x 9 x 12 cm (**Imagen 2**) motivo por el cual es derivado de forma preferente a Consultas Externas de Urología donde se indica la realización nefrectomía radical con intención de tratamiento curativo.

Como antecedentes patológicos el paciente es diabético tipo II, hipertenso y cuenta con el antecedente de tumor testicular tipo seminoma clásico tratado hace 28 años en su país con mediante cirugía (orquiectomía radical) quimioterapia y radioterapia.

Durante la realización del estudio preoperatorio el paciente acude a urgencias por persistencia del dolor abdominal observándose anemia en analítica sanguínea con hemoglobina de 8gr/dL (previa de 13 gr/dL). Se repite ecografía abdominal que informa de crecimiento de masa renal infiltrando parénquima hepático y diafragma motivo por el cual se cursa ingreso a cargo de Urología.

Imagen 1: masa sólida renal visualizada mediante ecografía abdominal.



Dada la rápida evolución de la masa renal y los antecedentes personales del paciente se interconsulta con Medicina Interna y Oncología orientándose caso como posible hidatidosis renal vs tumor renal primario vs metástasis de seminoma testicular.

Se realiza RMN abdominal observando gran masa heterogénea de 23 x 13 cm que infiltra segmentos VI y VII hepáticos, vena cava intrahepática y base pleural derecha (**Imagen 3**). La serología hidatídica resulta negativa; por lo que se decide realizar biopsia renal de forma percutánea informando de la presencia de necrosis masiva.

Imagen 2:

quiste Bosniak IV en polo superior renal derecho visualizado mediante TAC.

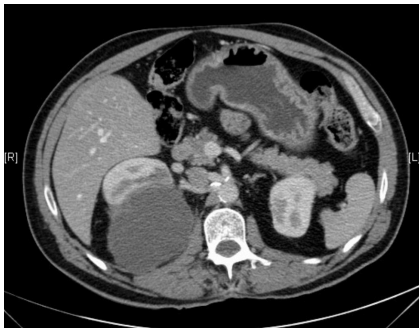

Imagen 3:

RMN abdominal donde se observa masa heterogénea en polo superior renal que infiltra segmentos hepáticos VI y VII, vena intrahepática y base pleural derecha.

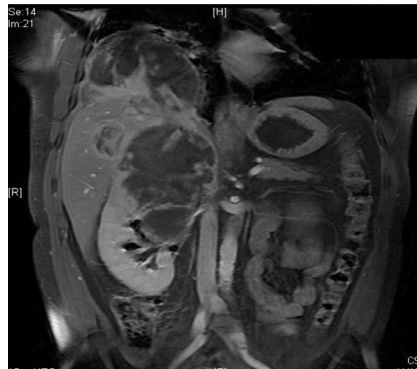
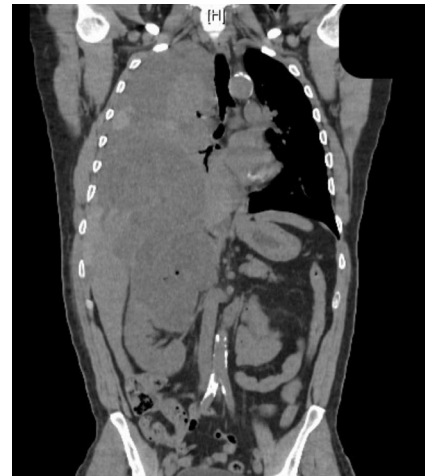
Imagen 4: TAC toraco-abdominal con ocupación de hemitórax derecho por masa en parte inferior y hemotórax en parte superior.



El paciente presenta una evolución tórpida con empeoramiento del dolor abdominal y persistencia de anemia a pesar de transfusiones sanguíneas. Inicia cuadro de hemoptisis con hipotensión arterial mantenida por lo que se realiza TAC urgente que informa de ocupación completa del hemitórax derecho con ocupación de masa en la parte inferior y hemotórax en la parte superior y que además produce desplazamiento del mediastino hacia la izquierda (**Imagen 4**).

Es valorado por Cirugía Torácica realizando toracoscopia con evacuación de hemotórax, limpieza de cavidad y biopsia de masa retroperitoneal. El resultado anatómopatológico de la biopsia es de sarcoma indiferenciado de alto grado mixoide.

Se presenta caso en comité uro-oncológico considerándose no tributario de tratamiento quirúrgico por extensión e imposibilidad de resección en bloque. Tampoco se considera tributario de otro tipo de tratamiento por el mal estado general del paciente.

A los pocos días el paciente es exitus.

Desde el primer síntoma del paciente hasta la fecha de exitus transcurrieron un total de 60 días.

Discusión

El sarcoma renal es extremadamente raro correspondiendo al 1-2% de los tumores renales malignos. Existen diferentes subtipos como el leiomiomasarcoma, el liposarcoma, el rhabdomiomasarcoma y el sarcoma indiferenciado; siendo el leiomiomasarcoma el más frecuente representando entre el 40-60% de los sarcomas renales.^{1,2}

No hay una definición correcta para diagnosticar el sar-

coma renal como tumor primario y por tanto es necesario el cumplimiento de los siguientes ítems para ser confirmada dicha entidad: ausencia de antecedente de sarcoma en otra localización, demostración de origen renal del tumor y exclusión de patrón sarcomatoide del carcinoma de células renales.³

Se desarrolla principalmente entre la quinta y séptima década de edad afectando a ambos sexos por igual, aunque se considera de peor pronóstico en el sexo masculino. El síntoma principal es el dolor abdominal inespecífico sin hematuria y con pérdida de peso dependiendo del estado de evolución del tumor. Dichos síntomas son muy parecidos a los que se observan en los carcinomas de células renales grandes y de crecimiento rápido.²

Debido a las características del tumor en una tomografía computarizada o una resonancia magnética puede ser indistinguible con respecto a un carcinoma de células renales. Los hallazgos específicos que sugieren la presencia de un sarcoma en vez de carcinoma de células renales son un origen evidente en la cápsula o en la región perisinusal del riñón, un gran crecimiento tumoral sin presentar linfadenopatía, presencia de grasa o hueso sugestivo de liposarcoma u osteosarcoma, y patrón hipovascular en la angiografía.^{4,5}

Este hecho hace que el diagnóstico definitivo se realice histológicamente mediante confirmación inmunohistoquímica. El sarcoma renal primario se origina en los componentes mesenquimatosos, y por lo tanto, estos tumores están libres de muchas barreras naturales que detienen la diseminación de otros tipos de tumores. En ocasiones pueden estar rodeados por una pseudocápsula que se identifica con facilidad y que, aunque podría considerarse un límite para la resección quirúrgica, suele estar infiltrada por células cancerosas y llegar a tejidos colindantes.² (**Imagen 5**)

En el diagnóstico diferencial incluye lesiones renales benignas como la pielonefritis xantogranulomatosa o la hidatidosis renal y malignas como el carcinoma sarcomatoide de células renales o las metástasis de otros tumores. Se consideran como factores de mal pronóstico la edad avanzada, el tamaño de la masa tumoral, la profundidad de infiltración, la necrosis tumoral y las metástasis a distancia.⁶

El factor más importante que aumenta la supervivencia es la posibilidad de resección quirúrgica completa. Esto requiere de una nefrectomía radical junto con la extirpación en bloque de los órganos adyacentes. Aún así presenta una tasa de recurrencia elevada entre el 50-80% con un intervalo entre los 3 meses a los 24 meses desde la cirugía. Se asocia a metástasis pulmonares en un 82% y ganglionares en un 32%.^{7,8}

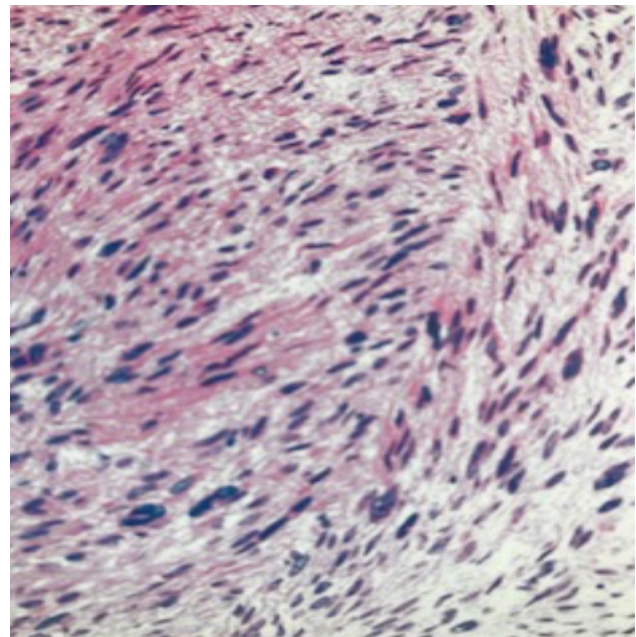
No existen buenos resultados con el tratamiento mediante quimioterapia y/o radioterapia ni están definidas las dosis ni las características del tratamiento. Actualmente, las estrategias para el tratamiento de los sarcomas renales no están bien definidas aunque se debe intentar realizar un tratamiento multimodal mediante cirugía más quimioterapia y radioterapia si el estado funcional del paciente lo permite.^{9,10}

La tasa de mortalidad es aproximadamente del 66% en los casos que se consigue realizar una cirugía exéretica completa.

Conclusión

El sarcoma renal es una entidad rara, de características muy agresivas y mal pronóstico. Se debe tener presente en cualquier masa renal de crecimiento muy rápido y sin la presencia de hematuria. La cirugía es el único tratamiento curativo; aún así presenta un alta tasa de mortalidad tras la cirugía exéretica completa.

Imagen 5: Imagen histológica de leiomiomasarcoma. Imagen adaptada de Campbell-Walsh Urology 9th ed. Tomo 2.



Bibliografía

1. Fletcher CD. The evolving classification of soft tissue tumors: An update based on the new WHO classification. *Histopathology*. 2006;48:3-12.
2. Moreira DM, Gershman B, Thompson RH, Okuno SH, Robinson SI, Leibovich BC, et al. Clinicopathologic characteristics and survival for adult renal sarcoma: A population-based study. *Urol Oncol Semin Orig Investig*. 2015 Dec;33(12):505.e15-505.e20.
3. Dotan ZA, Tal R, Golijanin D, et al. Adult genitourinary sarcoma: The 25 year Memorial Sloan-Kettering experience. *J Urol*. 2006;176:2033-8.
4. Gupta R, Gupta S, Aggarwal D, Singh S. Primary pleomorphic undifferentiated sarcoma of the kidney: A rare renal tumor. *Indian J Pathol Microbiol*. 2008;51:573-6.
5. Group EESNW. Soft tissue and visceral sarcomas: ESMO Clinical Practice Guidelines for diagnosis, treatment and follow-up. *Ann Oncol*. 2012;23 (vii92-9)
6. Vogelzang N.J., Fremgen A.M., Guinan P.D., Chmiel J.S., Sylvester J.L., Sener S.F. Primary renal sarcoma in adults. A natural history and management study by the American Cancer Society, Illinois Division. *Cancer*. 1993;71:804-10.
7. Sood A.K., Sorosky J.I., Gelder M.S., Buller R.E., Anderson B., Wilkinson E.J. et al. Primary ovarian sarcoma: analysis of prognostic variables and the role of surgical cytoreduction. *Cancer*. 1998;82:1731-7
8. Kumar S, Bansal P, Tiwari P, Kundu AK. Renal pleomorphic undifferentiated sarcoma: A rarity. *Saudi J Kidney Dis Transpl*. 2012;23:1241-2.
9. Singh SK, Mandal AK, Agarwal MM, Das A. Primary renal inflammatory malignant fibrous histiocytoma: A diagnostic challenge. *Int J Urol*. 2006;13:1000-2.
10. Miller, J.S., Zhou, M., Brimo, F., Guo, C.C., Epstein, J.I. Primary leiomyosarcoma of the kidney: a clinicopathologic study of 27 cases. *Am J Surg Pathol*. 2010;34:238-42.