

HERPES ZÓSTER TORÁCICO: A PROPÓSITO DE UN CASO

THORACIC HERPES ZOSTER: A CASE REPORT

Autores:  Carmen-María Cuenca-Simón^{(1)*},  Elena Castellano-Rioja⁽²⁾, Patricia Ballester-Valero⁽³⁾

(1) Enfermera. Máster en Deterioro de la Integridad Cutánea, Úlceras y Heridas. Unidad de Cuidados Intensivos. Hospital Público Universitario de La Ribera.

(2) Cátedra Hartmann de Integridad y Cuidado de la Piel. Universidad Católica de Valencia.

(3) Enfermera. Unidad de Cuidados Intensivos. Hospital Público Universitario de La Ribera.

Contacto: carmen.cuenca.1982@gmail.com

Fecha de recepción: 19/11/2019
Fecha de aceptación: 16/12/2019

Cuenca-Simón CM, Castellano-Rioja E, Ballester-Valero P. Herpes Zóster torácico: a propósito de un caso. *Enferm Dermatol.* 2019;13(38):55-57. doi: 10.5281/zenodo.3588490

RESUMEN:

Caso clínico de una mujer de 37 años con antecedentes de varicela a los 3 años, que presenta Herpes Zóster en el costado izquierdo del tórax. La sintomatología requirió de diversos tratamientos farmacológicos según fase evolutiva de la patología. Se realizó un plan de cuidados de enfermería. Finalmente, el Herpes Zóster se resolvió desde la fase prodrómica hasta la resolución de la patología en un tiempo total de treinta días.

Palabras clave: Herpes Zóster, brivudina, cuidados de enfermería.

ABSTRACT:

Clinical case of a 37-year-old woman with a history of varicella at 3 years, presenting Herpes Zoster on the left side of the chest. The symptomatology required various pharmacological treatments according to the evolutionary phase of the pathology. A nursing care plan was made. Finally, Herpes Zoster was resolved from the prodromal phase until the resolution of the pathology in a total time of thirty days.

Keywords: Herpes Zoster, brivudine, nursing care.

INTRODUCCIÓN:

El Herpes Zóster (en adelante HZ), aparece después de la primo infección por el virus de la varicela zóster, debido a que este permanece latente en los nervios espinales o craneales. Se caracteriza por la aparición de un dermatoma vesicular doloroso⁽¹⁾.

En torno a un 20% de la población puede desarrollar el HZ, aumentando esta cifra en pacientes inmuno-deprimidos. Su aparición está relacionada con periodos de estrés, edad avanzada, enfermedades autoinmunes y estados de inmunodepresión^(2,3).

El tratamiento farmacológico consiste en la administración de antiviricos como: aciclovir, valaciclovir, famciclovir y brivudina; siendo la brivudina el tratamiento de elección por mayor control del dolor y su sencillez en la posología⁽⁴⁾.

La complicación más frecuente es la neuralgia postherpética, con una gran repercusión en la calidad de vida del paciente. Su aparición está relacionada con la edad avanzada, déficit sensorial inicial en el dermatoma, alodinia, dolor intenso durante el periodo prodrómico y clínico, género femenino, factores psicosociales y según su localización y extensión, siendo mayor cuando afecta al nervio trigémino⁽⁵⁾.

El objetivo de la presentación del caso clínico, fue dar a conocer el proceso evolutivo de la patología, con toda la sintomatología objetiva y subjetiva de la paciente, y el tratamiento farmacológico administrado en cada etapa evolutiva de la enfermedad, así como identificar los dominios alterados en el plan de cuidados de enfermería.

DESARROLLO DEL CASO:**Antecedentes:**

El presente caso clínico trata de una mujer de 37 años de edad, inmunocompetente y de profesión enfermera.

CASOS CLÍNICOS

Padeció de varicela a la edad de 3 años y, actualmente sufre de dismenorrea, sin más antecedentes de interés para el caso.

Cuando acude a consulta, presenta un dermatoma en el hipocondrio izquierdo; aunque cinco días antes de dicha erupción cutánea ya presentó cierta sintomatología difusa que inició con dolor punzante intermitente en el costado izquierdo de intensidad 5 en la escala EVA del dolor y disestesia en la zona desde la columna espinal hasta el ombligo.

En los días posteriores, se hizo más aguda la sintomatología, añadiendo el dolor en región lumbar de la parte izquierda. La paciente lo relacionó con dolor menstrual debido a que, a los dos días de comienzo de la sintomatología, tuvo la menstruación y es habitual en ella el dolor por la dismenorrea que sufre.

También, refiere que comentó con compañeras de trabajo sus síntomas, pues no terminaba de encontrarse bien. Lo que más le preocupaba era la hipoalgesia y el dolor lumbar. Al no tener sintomatología urinaria, una compañera médica le comentó que podría ser el comienzo de un HZ, por lo que la paciente estuvo en alerta los días posteriores.

Al quinto día del comienzo de la sintomatología, la paciente observó una pequeña erupción de vesículas en hipocondrio izquierdo, por lo que fue a urgencias de Atención Primaria (en adelante AP) donde le diagnosticaron un posible Zóster, ya que aún no había muchas vesículas.

Evolución del caso clínico:

El médico de AP le prescribió Aciclovir 50 mg/g crema, la cual tenía que colocar en la lesión 3 veces al día durante una semana, y le aconsejaron volver al día siguiente si la erupción empeoraba para añadirle el tratamiento oral. Efectivamente, al día siguiente la erupción era mayor, por lo que tuvo que volver a AP donde le recetaron Brivudina 125 mg en comprimidos.

Durante la semana de tratamiento, la paciente continuó con dolor y cansancio. Además, tuvo inflamación de un ganglio axilar de la zona afectada. Refiere que la sensación de hipoalgesia fue desapareciendo poco a poco.

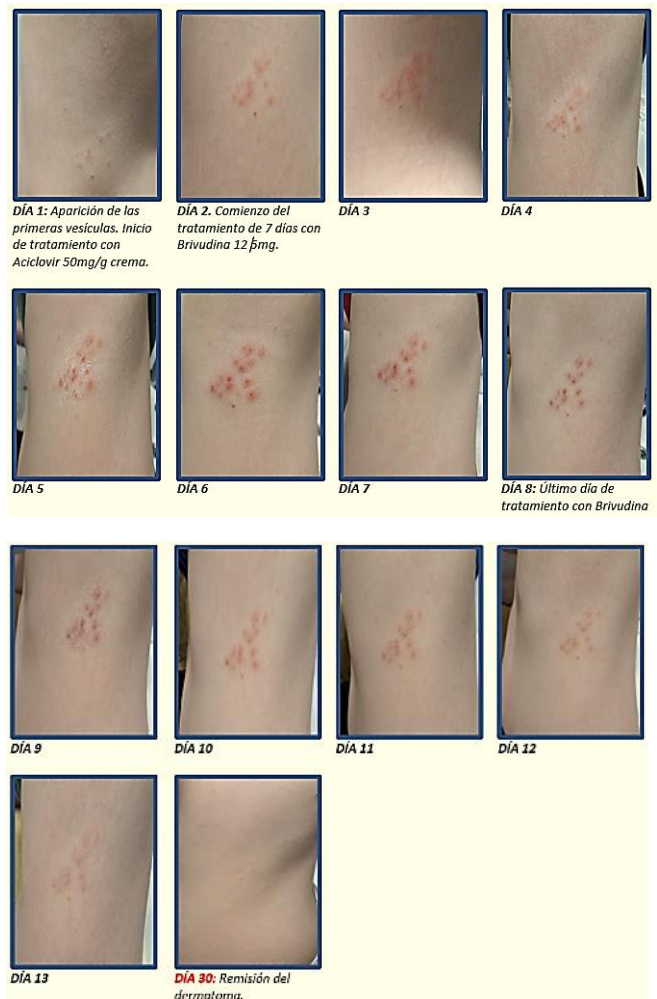
Al día siguiente de haber finalizado el tratamiento oral, la paciente se da cuenta de que tiene las encías rojas y muy inflamadas, además refiere prurito en paladar, encías, oídos y zona peribucal de intensidad variable

que incluso la despiertan durante la noche, por lo que decide ir al día siguiente a su médico de AP.

El médico le prescribe Vitamina A en cápsula de gelatina blanda, 1 al día durante 10 días, y Bilastina 20 mg, 1 comprimido al día hasta remitir sintomatología. Ese día, la paciente describe que apenas pudo comer por el prurito que le producía la comida, sobre todo en el paladar.

Al día siguiente, la paciente se encontraba con cansancio extremo, tenía fuertes migrañas de intensidad 8 en la escala EVA del dolor y como no había mejorado el prurito, fue a urgencias donde le administraron Dexketoprofeno 50 mg endovenoso, y le cursaron una analítica. El antiinflamatorio tuvo buena respuesta para la migraña y la inflamación bucal. Los resultados bioquímicos y hematológicos de la analítica fueron correctos. La paciente mejoró notablemente después de ese día y su agotamiento extremo fue remitiendo paulatinamente.

La evolución del dermatoma por Herpes Zóster fue favorablemente resuelta en 30 días, como se puede observar en la siguiente secuencia de imágenes:



Diagnósticos de enfermería:

Tras realizar la valoración de enfermería y el plan de cuidados, se observó una alteración en los dominios: nutrición, percepción-cognición, afrontamiento-tolerancia al estrés, seguridad-protección y confort. En la **tabla 1** quedan recogidos los diagnósticos NANDA, resultados NOC e intervenciones NIC identificados para este caso.

DOMINIO 2: Nutrición	Clase 1. Ingestión: Desequilibrio nutricional: inferior a las necesidades corporales (00002)
	Clase 5. Hidratación: Riesgo de desequilibrio electrolítico (00195) Riesgo de déficit de volumen de líquidos (00028)
	NOC Estado nutricional: Ingestión alimentaria y de líquidos (1008)
DOMINIO 5: Percepción /Cognición	NIC Manejo de la nutrición (1100) Manejo de líquidos (4120)
	Clase 4. Cognición: Conocimientos deficientes (00126) Disposición para mejorar los conocimientos (00161)
	NOC Conocimiento: proceso de la enfermedad (1803)
DOMINIO 9: Afrontamiento/ Tolerancia al estrés	NIC Enseñanza individual (5606) Enseñanza: procedimiento/tratamiento (5618)
	Clase 2. Respuestas de afrontamiento: Ansiedad (00146)
	NOC Afrontamiento de problemas (1302) Autocontrol de la ansiedad (1402) Concentración (0905)
DOMINIO 11: Seguridad/ Protección	NIC Disminución de la ansiedad (5820) Técnica de relajación (5880)
	Clase 1. Infección: Riesgo de infección (00004)
	Clase 2. Lesión física: Deterioro de la integridad cutánea (00046)
DOMINIO 12: Confort	NOC Integridad tisular: piel y membranas mucosas (1101)
	NIC Control de infecciones (6540) Vigilancia de la piel (3590)
	Clase 1. Confort físico: Dolor agudo (00132)
DOMINIO 12: Confort	NOC Control del dolor (1605)
	NIC Manejo del dolor: agudo (1410)

Tabla 1: Plan de cuidados NANDA-NOC-NIC (6-8).

CONCLUSIONES:

La aparición del HZ pudo ser debida a una combinación de un periodo de estrés y la menstruación. Se resolvió desde la fase prodrómica hasta la resolución de la patología, en un tiempo total de treinta días. El tratamiento con Brivudina 125mg redujo notablemente el dolor post-neurálgico.

El presente caso clínico nos ayuda a conocer en primera persona todo el proceso biopsicosocial de la paciente y la repercusión que tuvo durante la patología, viéndose reflejada en el plan de cuidados, por lo que la enfermería cobra un papel importante en el cuidado de la paciente. Del mismo modo, puede orientar a los profesionales sanitarios en el abordaje y realización de educación para la salud de la misma.

CONFLICTOS DE INTERÉS:

Las autoras declaran no tener ningún conflicto de interés.

BIBLIOGRAFÍA:

- Dayan RR, Peleg R. Herpes zoster - typical and atypical presentations. Postgrad Med. 2017; 129(6):567-71.
- García A, Guerra Tapia A, Torregrosa JV. Tratamiento y prevención del herpes zoster. Med Clin (Barc). 2005;125 (6): 215-20.
- Bollea-Garlatti ML, Bollea-Garlatti LA, Vacas AS, Torre AC, Kowalczuk AM, Galimberti RL et al. Características clínicas y evolutivas de una población con herpes zoster diseminado: un estudio de cohorte retrospectiva. Actas Dermosifiliogr. 2016; 108(2):145-52.
- Yaldiz M, Solak B, Kara RO, Cosansu N, Erdem MT. Comparison of Famciclovir, Valaciclovir, and Brivudine Treatments in Adult Immunocompetent Patients With Herpes Zoster. Am J Ther. 2018;25(6):e626-e34.
- Cisterna Cáncer R. Documento de consenso sobre prevención de Herpes Zóster y neuralgia post-herpética. Bizcaia: Asociación de Microbiología y Salud; 2014.
- Herdman TH, Kamitsuru S. NANDA International Diagnósticos Enfermeros. Definiciones y Clasificación 2015-2017. Oxford: Wiley-Blackwell; 2015.
- Moorhead S, Johnson M, Swanson E, editores. Clasificación de Resultados de Enfermería (NOC): Medición de Resultados en Salud. 5ª Ed. Barcelona: Elsevier España; 2013.
- Bulechek GM, Butcher HK, Dochterman JM, Wagner CH, editores. Clasificación de Intervenciones de Enfermería (NIC). 6ª Ed. Barcelona: Elsevier España; 2013.