

Ombbligo húmedo, ¿ante qué nos encontramos? Presentación de un caso

Andrea González Palau¹, Mónica Rivero Falero¹, Eduardo Luis Pérez-Etchepare Figueroa², Mario Gómez Culebras².

¹ Hospital Universitario Nuestra Señora de Candelaria, Santa Cruz de Tenerife, Servicio de Pediatría. ²Hospital Universitario Nuestra Señora de Candelaria, Santa Cruz de Tenerife, Servicio de Cirugía Pediátrica.

Resumen

Se conoce como ombbligo húmedo aquel que después de la caída del cordón umbilical presenta secreción. Podemos dividir en dos las causas de ombbligo húmedo: infecciosas (onfalitis) o malformativos, por falta de obliteración de las estructuras embriónicas (persistencia del conducto onfalomesentérico o del uraco). En este artículo se presenta una revisión de la bibliografía de estas anomalías a raíz de un caso clínico de quiste de uraco en un recién nacido en nuestro hospital. Se trata de un recién nacido pretérmino de 31+4 semanas de edad gestacional que ingresa en UCI neonatal por prematuridad y dificultad respiratoria. Durante su estancia hospitalaria se objetiva un cordón umbilical húmedo secundario a causa malformativa cuyo diagnóstico no es del todo claro hasta su intervención quirúrgica.

Palabras clave: cordón umbilical, uraco, exudado, masa.

Wet navel, what are we looking for? Case report

Summary

We know as wet navel those which, after the fall of the umbilical cord, presents secretion. We can divide the causes of wet navel in infectious (omphalitis) or malformative, due to lack of obliteration of the embryonic structures (persistence of the omphalomesenteric or urachal duct). This article presents a review of the bibliography of these anomalies due to a case in a newborn in our hospital. It is a preterm newborn of 31 + 4 weeks of gestational age who is admitted to the Neonatal Intensive Unit Care because of prematurity and respiratory distress. During his hospitalization we notice a wet umbilical cord secondary to a malformation, whose diagnosis is not settled down until surgery.

Key words: umbilical cord, urachus, drainage, tumor.

Introducción

Al nacer, el cordón umbilical, responsable del flujo vascular entre el feto y la placenta, se pinza y se corta, quedando un remanente. Normalmente, durante la primera semana de vida, este se separa del neonato, creando el ombbligo. Alteraciones en este proceso dan lugar a infecciones, hernias, granulomas y anomalías congénitas, que son patologías que se observan con mayor frecuencia en la infancia^{1,2}.

El ombbligo se compone de tres áreas anatómicas distintas:

- Mamelón: área de depresión central
- Cicatriz: cicatriz densa, que marca la intersección del mesodermo fetal intra y extraembrionario
- Cojín: margen ligeramente elevado alrededor del mamelón y la cicatriz

Existen más de 60 variantes anatómicas normales registradas a cualquiera de estos niveles³.

En la cuarta semana de la embriogénesis, el disco embrionario trilaminar se pliega y se convierte en un embrión cilíndrico en forma de C, que estrecha la apertura del saco vitelino hacia el embrión. Esta apertura estrecha contiene los vasos umbilicales, el uraco y el conducto onfalomesentérico. El conducto onfalomesentérico conecta el saco vitelino con el intestino en desarrollo. Al mismo tiempo, la alantoides, un divertículo del intestino posterior caudal, se forma y se convierte en el uraco. El uraco conecta el tracto genitourinario en desarrollo (vejiga) al ombbligo.

En el desarrollo normal, tanto el conducto onfalomesentérico como el uraco involucionan. Tras esto, lo habitual es no conservar ningún resto de ambos más allá de un cordón fibroso que une el ombbligo con la vejiga en el espacio preperitoneal.

El fallo parcial o completo de la involución del uraco puede dar lugar a la persistencia de remanentes del mismo, con una anatomo-

mía variable en función del estadio en el que suceda:

- Existencia de una comunicación completa entre la vejiga y el ombligo a modo de fístula. Estos niños generalmente se presentan con un ombligo persistentemente húmedo, incluso con drenaje de orina, y ocasionalmente con una infección del tracto urinario.
- El tejido persistente en el ombligo sin conexión con la vejiga da como resultado un pólipo umbilical.
- El tejido persistente en la vejiga sin conexión con el ombligo da como resultado un divertículo vesical. El divertículo vesical puede causar obstrucción ureteral en su lugar de inserción en la vejiga.
- La persistencia de este conducto con cierre tanto en el ombligo como en la vejiga da como resultado un quiste de uraco. Se presenta como un nódulo profundo en línea media del ombligo y es susceptible de infectarse con flora cutánea grampositiva o enterobacterias gramnegativas y presentar signos o síntomas asociados como dolor abdominal, eritema o hinchazón, generalmente localizados en la zona periumbilical. Su incidencia es de un 30 % de todas las malformaciones del uraco.

La incidencia real de estas anomalías es desconocida, aunque existen series de casos que estiman la incidencia en un 1%, siendo la del quiste de uraco un 9% de estos pacientes. El diagnóstico debe sospecharse ante la salida de líquido semejante a orina por el ombligo, aunque pueden pasar desapercibidas hasta la edad adulta, en donde las manifestaciones más frecuentes son hematuria, dolor y disuria, apareciendo hasta en la mitad de las biopsias hallazgos de adenocarcinoma. Por el contrario, en los niños no parece existir evidencia de malignidad.

Por estos motivos, ante un paciente con clínica de ombligo húmedo, debemos realizar un diagnóstico diferencial certero (tabla 1).

En pacientes con sospecha de anomalía de uraco, la ecografía suele ser la prueba de imagen inicial utilizada y, en algunos casos, es necesaria una cistouretrografía miccional seriada (CUMS) para confirmar que no hay anomalías asociadas del tracto genitourinario⁴. En los adultos, si hay una abertura en el ombligo, se puede realizar una fistulografía (inyección de radiocontraste

en la abertura del uraco) para diagnosticar un uraco permeable o un quiste de uraco. Sin embargo, estas técnicas diagnósticas son difíciles de realizar en niños y rara vez añaden información útil a las otras modalidades de imagen en pacientes pediátricos.

Si hay un quiste de uraco o una fístula completa, estará indicada la resección debido al riesgo de infección y malignidad en el futuro⁵. El tratamiento consiste en la resección de toda la estructura hasta la vejiga. Si una anomalía de uraco no se reseca, se debe informar a la familia y al paciente sobre la posibilidad de malignidad y la necesidad de llevar a cabo un control de por vida⁶.

Caso clínico

La evolución y el manejo diagnóstico-terapéutico de este tema fueron claves para llegar a un diagnóstico definitivo. La alteración de la anomalía reportada en el presente artículo fue observada en un paciente neonato en el Área de Neonatología del Servicio de Pediatría del Hospital Universitario Nuestra Señora de Candelaria.

Se trata de un paciente varón de 31+4 semanas fruto de la 1ª gestación de una madre de 32 años de grupo sanguíneo B Rh +, con antecedentes de hipertensión arterial crónica tratada con alfametildopa. Es una gestación obtenida por fecundación in vitro, controlada. Presenta cribado del primer trimestre de bajo riesgo, ecografía selectiva satisfactoria, test de O'Sullivan normal y exudado vaginorrectal negativo. Las serologías son negativas, con rubeola inmune. La gestante requirió ingreso en la semana 30 por amenaza de parto prematuro, sin rotura de bolsa, momento en el que se inicia maduración pulmonar. Además, se administró neuroprotección con sulfato de magnesio antes del parto.

Nace mediante un parto eutócico, en presentación cefálica, con amniorraxis de 12 horas y líquido amniótico claro. Test de Apgar 7/7/8 y pH 7,38.

Durante la estabilización inicial nace vigoroso, por lo que se retrasa un minuto el pinzamiento del cordón. Se coloca en cuna térmica, se introduce en bolsa de polietileno, se monitoriza y se inicia nCPAP. A los cuatro minutos presenta depresión respiratoria con disminución de la FC < 100 lpm por lo que se inicia presión positiva intermitente (IPAP 20 mmHg, EPAP 8 mmHg con FiO₂ máxima 0,6) tras lo que se estabiliza y se traslada a la Unidad en incubadora

de transporte.

Presenta valores antropométricos dentro de la normalidad con un peso de 1952 gramos (p75), una longitud de 45.5 cm (percentil 90) y un perímetro craneal de 30.5 cm (percentil 75-90), así como una exploración física normal salvo signos de dificultad respiratoria, con una puntuación de Silverman de 3 puntos.

Al noveno día de vida no se ha producido la caída del cordón umbilical, presentando una coloración grisácea y de mal olor, aunque sin secreción. Ante ello se realiza cultivo y se inicia tratamiento con clorhexidina bajo la sospecha de sobreinfección. Estando con curas con clorhexidina, comienza en el 13º día de vida con un exudado amarillento, continua con mal aspecto y mal olor, sin eritema, además de febrícula persistente. Se sospecha una onfalitis, se extrae control analítico y hemocultivo cuyos resultados son normales (PCR 0'16 mg/dl, Hb 14 g/dl, Hto 42%, plaquetas 294.000/mm³, leucocitos 20.900/mm³ (N 25%, L 53%, M 13%). Se aísla en el cultivo de exudado umbilical *Serratia marcescens*. Tras los resultados se inicia tratamiento tóxico con mupirocina que se mantiene durante 10 días, con buena respuesta y caída del cordón. Sin embargo, al 17º día de vida comienza con un sangrado abundante en la zona del ombligo y aparición de una prominencia en dicha zona, no existente previamente, de 2 cm, con forma tubular, color sonrosado y un punto sangrante pulsátil (figuras 1 y 2). A pesar del abundante sangrado, el niño se encontraba clínicamente estable y sin signos de shock hipovolémico. Se solicita valoración por cirugía pediátrica y una ecografía abdominal urgente. En la ecografía, se visualiza una imagen tubular que se extiende desde el ombligo hacia cavidad abdominal. Se objetiva la presencia de aire en su interior, sugestiva de la persistencia del conducto onfalomesentérico (figura 3).

Es valorado por cirugía pediátrica. Presenta la imposibilidad de una reducción manual. Ante ello y bajo la sospecha por ecografía de prolapso de persistencia del conducto onfalomesentérico, se deja en dieta absoluta y se programa cirugía.

Se interviene mediante laparotomía. Se disecciona el cordón umbilical, las arterias y la vena umbilical, así como la persistencia de quiste de uraco, sin comunicación con asas intestinales.

Tras los hallazgos durante la intervención

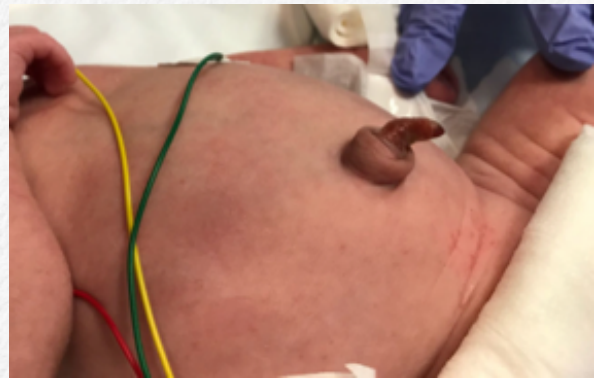

Figura 1. Prominencia umbilical no presente previamente

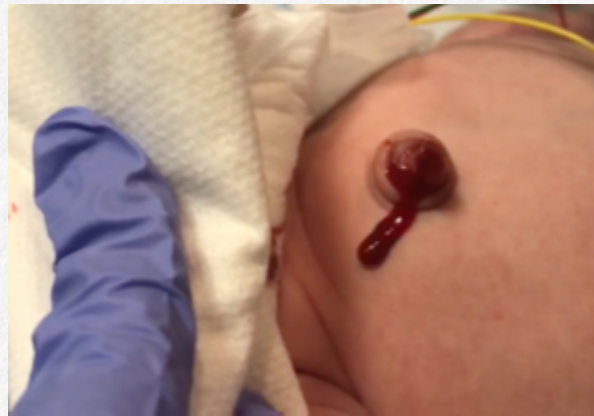

Figura 2. Prominencia umbilical sangrante

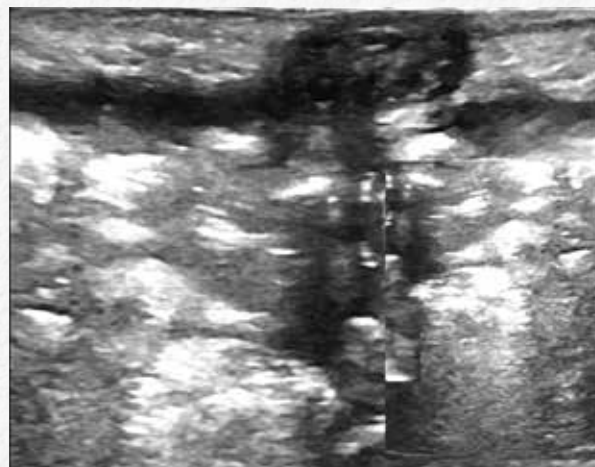


Figura 3. Ecografía abdominal en la que se aprecia una imagen tubular que se extiende desde el ombligo hacia la cavidad abdominal

quirúrgica, se confirma el diagnóstico de quiste de uraco. El informe anatomopatológico definitivo se informa como una estructura tubular fibromuscular con luz central colapsada y revestida por epitelio aplanado, sugestivo de quiste de uraco.

Su postoperatorio es favorable. Presenta como única incidencia anemia secundaria. Requiere una transfusión de concentrado de hemáties. Se inicia alimentación con leche materna, con buena tolerancia. Durante su estancia hospitalaria se diagnostica de membrana hialina grado 1, requiriendo soporte respiratorio con nCPAP (presión máxima de 8 cmH₂O y FiO₂ máxima de 0,3) durante 15 días, hiperbilirrubinemia que requiere tratamiento con fototerapia al segundo día de vida durante 72 horas, apnea de la prematuridad que requiere tratamiento con cafeína hasta los 34 días de vida y hemorragia subependimaria izquierda con buena evolución. Finalmente, es dado de alta a los 43 días de vida con una edad corregida de 37+2 semanas y 3090 gramos de peso.

Discusión

La inspección del cordón umbilical es una exploración rutinaria frecuente que debe realizarse desde el primer momento para detectar anomalías. En el recién nacido, la causa más común de ombligo húmedo es el granuloma umbilical, siendo además, la masa umbilical más habitual. Por lo general, se diagnostican después de la separación del cordón debido a un exudado persistente. Sin embargo, cuando la evolución es tórpida o el diagnóstico no queda del todo claro, debemos tener en mente otras causas subyacentes no tan comunes.

Por su parte, un fallo en el cierre embriológico del uraco produce una serie de anomalías que incluyen el uraco permeable, el pólipo umbilical, el divertículo vesical o el quiste de uraco, como fue el caso de nuestro paciente.

La presentación clínica de estas alteraciones recorre una amplia gama de signos y síntomas, siendo el cordón umbilical húmedo, es decir, con cualquier tipo de secreción, lo que nos deba poner en sobreaviso. El quiste de uraco tiene una incidencia en la literatura del 9% de todas las anomalías del fallo en la involución del uraco, y presenta como un nódulo profundo en línea media del ombligo, siendo susceptible de sobreinfectarse y manifestarse en primera instancia como una onfalitis.

El diagnóstico debe sospecharse ante la aparición de un exudado sugestivo de orina, aunque pueden existir otras manifestaciones como las descritas anteriormente, e incluso, algunas atípicas como en nuestro caso.

Granuloma umbilical
Pólipo umbilical
Conducto onfalomesentérico completo
Divertículo de Meckel
Quiste del conducto onfalomesentérico
Uraco permeable
Divertículo vesical
Quiste de uraco
Defectos de la pared abdominal

Ante la sospecha diagnóstica, es obligatorio realizar una prueba de imagen y posteriormente intervenir al paciente para exéresis de dicha anomalía, debido al riesgo de infección y malignización futura.

Bibliografía

1. Moinian M, Meyer WW, Lind J. Diameters of umbilical cord vessels and the weight of the cord in relation to clamping time. *Am J Obstet Gynecol* 1969; 105:604-611
2. Patel D, Dawson M, Kalyanam P, Lungus E, Weiss H, Flaherty E et al. Umbilical cord circumference at birth. *Am J Dis Child* 1989; 143:638-639
3. Cullen T. Embryology, anatomy, and diseases of the umbilicus together with diseases of the urachus. Philadelphia: WB Saunders 1916
4. Naiditch JA, Radhakrishnan J, Chin AC. Current diagnosis and management of urachal remnants. *J Pediatr Surg* 2013; 48:2148-2152
5. Widni EE, Höllwarth ME, Haxhija EQ. The impact of preoperative ultrasound on correct diagnosis of urachal remnants in children. *J Pediatr Surg* 2010; 45:1433-1437
6. Gleason JM, Bowlin PR, Bagli DJ, Lorenzo AJ, Hassouna T, Koyle MA et al. A comprehensive review of pediatric urachal anomalies and predictive analysis for adult urachal adenocarcinoma. *J Urol* 2015; 193:632-636