

DOI: 10.26820/recimundo/4.(1).enero.2020.434-441

URL: <http://recimundo.com/index.php/es/article/view/772>

EDITORIAL: Saberes del Conocimiento

REVISTA: RECIMUNDO

ISSN: 2588-073X

TIPO DE INVESTIGACIÓN: Reporte de Caso

CÓDIGO UNESCO: 3201 Ciencias Clínicas

PAGINAS: 434-441









Útero Didelfo. Reporte de un caso

Uterus Didelfo. Case report

Útero Didelfo. Relato de caso

**Diego Armando Auqui Carangui¹; Rubí Monserrath Arias Villalba²; Argenys Michael Narváez Rueda³;
Juan Sebastián Cahuasqui Llerena⁴; Franklin Giovanni Arévalo Ureña⁵; Daniel Enrique Torres Intriago⁶**

RECIBIDO: 18/09/2019 **ACEPTADO:** 29/10/2019 **PUBLICADO:** 31/01/2020

1. Médico; Médico Residente de Ginecología Hospital General; Ambato, Ecuador; armac710@gmail.com;  <https://orcid.org/0000-0002-7934-5452>
2. Médico; Médico Residente de Ginecología Hospital General; Ambato, Ecuador; rubiarias.28@gmail.com;  <https://orcid.org/0000-0003-1757-6500>
3. Médico; Investigador Independiente; Ambato, Ecuador; argenysmichael@hotmail.com;  <https://orcid.org/0000-0001-8766-2653>
4. Médico; Médico Residente de Ginecología Hospital General; Ambato, Ecuador; sebascahuasqui@hotmail.com;  <https://orcid.org/0000-0002-5098-6782>
5. Médico; Médico Residente Clínica Santa Bárbara; Gualaceo, Ecuador; giova_1487@hotmail.com;  <https://orcid.org/0000-0003-3768-3864>
6. Médico; Investigador Independiente; Ambato, Ecuador; deti777@hotmail.com;  <https://orcid.org/0000-0001-5954-7201>

CORRESPONDENCIA

Diego Armando Auqui Carangui

armac710@gmail.com

Ambato, Ecuador

RESUMEN

Introducción: El útero didelfo es una malformación que ocurre en el periodo de embriogénesis, cuando los dos conductos paramesonéricos no logran fusionarse, se presentan una cavidad dividida por un septo que puede abarcar cervix completamente o alcanzar alguna parte de la cavidad uterina, constituye del 5 al 11% del total de las malformaciones müllerianas. **Presentación del caso:** Se trata de una paciente que presenta antecedentes de 2 abortos espontáneos, último hace 3 años, cuadros repetitivos de dispareunia, por lo que se solicita ecografía transvaginal diagnosticando de Útero didelfo. En su próximo embarazo con cuidados prenatales frecuentes y evitando riesgos de aborto en el primer trimestre se logró alcanzar 38s de gestación, posteriormente por presentación pélvica se decide terminación de embarazo por cesárea electiva, en el transquirurgico se observa que producto fecundado se implanto en cavidad endometrial de lado derecho, en su puerperio paciente asintomática por lo que se brinda el alta en buenas condiciones. **Conclusiones:** causado por falta completa de fusión de los conductos de Müller, su manifestación puede ser asintomática, o mostrar antecedentes de abortos repetitivos, dispareunia, por lo que se deberá solicitar exámenes de imagenología tempranos para conllevar la patología y evitar posibles riesgos en próximos embarazos.

Palabras clave: Útero didelfo, Aborto habitual, Tabique vaginal longitudinal.

ABSTRACT

Introduction: The didelphic uterus is a malformation that occurs during the period of embryogenesis, when the two paramesoneic ducts fail to fuse, resulting in a cavity divided by a septum that may completely cover the cervix or reach some part of the uterine cavity. It constitutes 5 to 11% of all Mullerian malformations. **Presentation of the case:** This is a patient who has a history of 2 spontaneous abortions, the last one 3 years ago, repetitive pictures of dyspareunia, for which a transvaginal ultrasound is requested, diagnosing Didelfo Uterus. In her next pregnancy with frequent prenatal care and avoiding risks of abortion in the first trimester was achieved 38s of gestation, later by pelvic presentation is decided termination of pregnancy by elective caesarean section, in the trans-surgical is observed that the fertilized product was implanted in endometrial cavity on the right side, in his puerperium patient asymptomatic so it provides the discharge in good condition. **Conclusions:** caused by complete lack of fusion of the Muller's ducts, its manifestation may be asymptomatic, or show a history of repeated abortions, dyspareunia, so it should be requested early imaging tests to carry the pathology and avoid possible risks in future pregnancies.

Keywords: Didelfo uterus, habitual abortion, longitudinal vaginal septum.

RESUMO

Introdução: O útero didélfico é uma malformação que ocorre durante o período de embriogênese, quando os dois dutos paramesonéricos não se fundem, resultando em uma cavidade dividida por um septo que pode cobrir completamente o colo do útero ou atingir parte da cavidade uterina. Constitui 5 a 11% de todas as malformações müllerianas. **Apresentação do caso:** Paciente com história de 2 abortos espontâneos, o último há 3 anos, imagens repetidas de dispareunia, para as quais é solicitada ultrassonografia transvaginal, diagnosticando Didelfo Útero. Em sua próxima gravidez, com acompanhamento pré-natal frequente e evitando riscos de aborto no primeiro trimestre, foram alcançados 38s de gestação; posteriormente, pela apresentação pélvica, é decidido o término da gravidez por cesariana eletiva; no trans-cirúrgico observa-se que o produto fertilizado foi implantado na cavidade endometrial do lado direito, em seu paciente com puerpério, assintomático, para proporcionar a alta em boas condições. **Conclusões:** causada pela completa falta de fusão dos dutos de Muller, sua manifestação pode ser assintomática ou mostrar histórico de abortos repetidos, dispareunia, por isso devem ser solicitados exames de imagem precoces para levar a patologia e evitar possíveis riscos em futuras gestações.

Palavras-chave: Didelfo útero, aborto habitual, septo vaginal longitudinal.

Introducción

El útero didelfo forma parte de las malformaciones de los conductos de Müller, se origina cuando los dos conductos paramesonéfricos no logran fusionarse, así como defectos en la fusión vertical o falta de reabsorción del tabique medio durante la semana 6-12 de gestación^{1,2}, estos conductos de Muller están relacionados embriológicamente con los conductos de Wolff, por lo que al menos hasta un 25% de estas pacientes se debe investigar la asociación de anomalías del sistema genital y del tracto urinario⁴, estas malformaciones son causa potencial de problemas de reproducción, infertilidad, riesgo de abortos espontáneos, restricción de crecimiento intrauterino, prematuridad, distocias de trabajo de parto, mortalidad fetal^{2,5}.

La prevalencia reportada de malformaciones de los conductos de Müller es variable, sin embargo, según varios estudios se cree que es del 1% en la población general y llega hasta al 3% en pacientes con problemas reproductivos⁷, hay que tener en cuenta que muchas pacientes son asintomáticas y no perceptibles.

Es infrecuente la prevalencia del útero didelfo según varios autores se dice que es aproximadamente del 5 a 11% del total de las malformaciones müllerinas^{1,8}, con una frecuencia de 1 en 1000-30,000 mujeres.

Presentacion del caso

Se trata de una mujer de 27 años con antecedente ginecológico de dispareunia a repetición, pap test reporte normal, menarquia a los 16 años, ciclo menstruales regulares con duración de 4 días, obstétricos G4, P1, A2,C1, HV2, HM0, grupo ORH positivo. Por antecedentes de abortos espontáneos y dispareunia a repetición se solicitó ecografía transvaginal diagnosticando de útero didelfo (Tabla 1), la paciente con deseo de concebir por lo que se planifica embarazo y se valora constantemente por consulta externa aun así presento a las 10 semanas de

gestación amenaza de aborto, e infección de vías urinarias superada con antibióticos, hormonas (progesterona), analgesia y reposo. Se mantiene producto hasta ajustar un embarazo a término y por antecedente ginecológico y presentación pelviana se decide cesárea programada. Al examen físico tensión arterial de 110/60, frecuencia cardiaca 65 por minuto, frecuencia respiratoria 18 por minuto, temperatura de 36.5, estado nutricional bueno piel y mucosas hidratadas. Abdomen altura de fondo uterino acorde para edad gestacional, situación dorso lateral derecho, movimientos fetales presentes, latido cardiaco fetal de 155 por minuto a las maniobras de Leopold se encuentra en pelviano, no presenta contracciones uterinas, a nivel de región inguinal genital no se observa secreción ni sangrado activo, al examen especular se visualiza una partición vaginal y doble cérvix respectivamente.

Al analizar los exámenes complementarios se observa un embarazo único de 38 semanas de gestación, situación longitudinal, presentación pelviana, dorso derecho, actividad cardíaca positiva con fcf de 140 lat/min movimientos activos (Tabla 2). Por antecedentes antes mencionados se termina embarazo por cesárea programada. En el protocolo operatorio presenta los siguientes hallazgos: producto único vivo de género masculino localizado en cavidad endometrial de lado derecho, se observa además dos úteros con un anexo cada uno, dos cuellos fusionados en el segmento uterino inferior (Figura 3, 4, 5, 6), se brinda alta médica en el puerperio quirúrgico mediato en buenas condiciones tanto maternas como fetales.

Discusion

Las manifestaciones clínicas son diversas, van desde la presentación asintomática, hasta amenorrea primaria, dispareunia, disfunción sexual, dolor, masas pélvicas, endometriosis, hemorragia uterina anormal, infección, aborto recurrente espontáneo,

partos prematuros^{4,5,6}.

La Sociedad Americana de la Reproducción es la más comúnmente utilizada (figura 7) para clasificar las anomalías de los ductos müllerianos y describir este conjunto de patologías^{3,7}, ésta logra una buena correlación entre las anomalías anatómicas encontradas y el momento embriológico en que se produjo la alteración de la organogénesis. Sin embargo hay anomalías del útero y otras dependientes del seno urogenital como el septo vaginal transverso, atresia vaginal e himen imperforado que quedan fuera de esta clasificación, en estos casos se debería limitar a describir en forma detallada las anomalías, para no inducir a errores⁸.

Existen varios métodos de imagen como son la histerosalpingografía, ultrasonido, tomografía computada y resonancia magnética que ayudan a detectar, diagnosticar y distinguir las malformaciones müllerianas que son sujetas a corrección quirúrgica de las formas inoperables^{2,5,8}.

Cuando se sospecha una anomalía congénita uterina el ultrasonido bidimensional (2D) es la modalidad de imagen inicial elegida ya que no es invasivo, es económico y proporciona información sobre estructuras no externas relevantes (ovarios, riñones, masa pélvica) y puede proporcionar información que puede ser útil para las modalidades posteriores y diagnóstico definitivo, se considera que la sensibilidad de esta herramienta varía entre 75- 92% y especificidad de 95%^{4,6}. Las imágenes reconstruidas tridimensionales (3D) proporcionan información más detallada y, a menudo, evitan la necesidad de imágenes adicionales, proporciona una visualización coronal del útero, permite evaluación de la presencia de malformaciones, se requiere un alto nivel de entrenamiento y experiencia profesional^{6,7}.

Es importante recalcar que para el diagnóstico de los diferentes tipos de malformaciones uterinas, es necesario el estudio de la morfología externa e interna de la cavidad,

por lo que la histeroscopia guiada por laparoscopia se realiza para un mejor diagnóstico^{2,6,8}.

La histerosalpingografía está indicada para valorar la morfología de la cavidad uterina y la del canal endocervical, así como la permeabilidad de ambas salpinges. Su sensibilidad es del 65% y especificidad del 83%, menores a los de la resonancia magnética que se aproximan al 100%, siendo la resonancia el "estándar de oro" histórico^{2,3,4}, aquí el útero didelfo se identifica en los cortes axiales, que muestran dos cuellos uterinos separados, con dos cuernos uterinos divergentes y, en ocasiones, puede identificarse un tabique vaginal^{3,5,6}, pero está reservada para aquellos casos en los que los hallazgos de ultrasonido 2D y 3D son limitados, y donde un diagnóstico definitivo alteraría al paciente cuidado.

En pacientes con anomalías complicadas de Müller, se puede obtener información adicional si está clínicamente indicado mediante un examen bajo anestesia, vaginoscopia, laparoscopia y / o histeroscopia.

El diagnóstico de esta patología no puede diferenciar entre útero septado y bicorne, el ultrasónico es la modalidad de estudio inicial en la evaluación de las anomalías uterinas y reporta 90-92% de la caracterización de estas anomalías aumentando su sensibilidad con la técnica tridimensional. Sin embargo la RM es el gold estándar y tiene una utilidad en el 100% para la caracterización de las alteraciones de los conductos müllerianos por su excelente caracterización tisular y resolución multiplanar. 2

Esta patología supone un riesgo para la mujer embarazada, siendo que el 15 % de los pacientes pueden presentar anomalías renales, es una patología que cursa asintomática, y entre sus complicaciones la más común y riesgosa de esta malformación es la ruptura uterina que se presenta con frecuencia alrededor del 5 mes de gestación.⁹

En la actualidad se desconoce la etiología

de esta malformación. Estudios muestran que existen genes como; HOXA¹⁰, HOXA¹¹, PAX2. La exposición a radiación y a factores medio ambientales teratógenos^{9,10}.

El principal problema clínico son las dificultades de fertilidad, y Cuando se consigue un embarazo debe considerarse de alto riesgo, tanto para la madre como para el producto de la concepción. Siendo el problema más común durante el embarazo en las pacientes con este tipo de malformación la incompetencia ístmica cervical, por lo que una alternativa es la colocación de cerclaje cervical profiláctico con mejor expectativa de embarazo a término¹³.

Si hablamos de entre las malformaciones Mullerianas con mejor éxito y resultados de embarazo el útero didelfo con mayores probabilidades (75%) siendo así que un estudio realizado por Moutos et al., en una cohorte de pacientes con útero didelfo de embarazadas, reportó: un 55- 61% de nacidos vivos con 21% de abortos, 32-45% de partos pretérminos y 29% de partos a término; siendo esta patología la que da supervivencia en la mayoría de los fetos^{11,12}.

No se descarta la posibilidad de embarazo gemelar dicavitario en Útero Didelfo se presenta en 1 de cada 1,000,000 casos. El embarazo múltiple también es posible. Se ha reportado que puede gestar Trillizos con recién nacidos saludables, e incluso se han reportado casos en los cuales se programa partos cefalovaginales a término y sin complicaciones, siendo la cesárea una alternativa mas no un indicador para finalizar el embarazo^{9,14}.

Conclusion

Paciente con antecedente de un parto normal sin complicaciones, sin exámenes previos que confirmen anormalidad uterina presenta dos abortos espontáneos mas dispareunia a repetición por lo que solicitan ecografía transvaginal observándose una partición vaginal y doble cérvix (útero didelfo). A quien se sometió a un embarazo pla-

nificado con vigilancia estricta por consulta externa para evitar complicaciones del primer trimestre del embarazo y se terminó el embarazo en este caso por presentación pelviana más útero didelfo por cesárea electiva. Para investigar las malformaciones del conducto de Müller se utilizara métodos tanto no invasivos como ecografía en 2d y 3d, tomografía axial computarizada, resonancia magnética nuclear, histerosalpingografía todos esos medios nos ayudaran a visualizar la anatomía de la cavidad uterina y endocervical así también permeabilidad de las trompas, y métodos invasivos como la histeroscopia laparoscópica que permitirá la visualización directa de la anatomía uterina. Con el reporte de este caso cabe mencionar que es posible llegar a un embarazo a término y sin complicaciones, que hay incluso estudios que demuestran embarazos gemelares y hasta de trillizos, siempre teniendo en cuenta que una mujer gestante con este antecedente debe ser considerada como embarazo de alto riesgo y manejado de la misma manera, por lo tanto se debe optar por el mejor abordaje quirúrgico para la terminación de un embarazo de estas características.

Consideraciones éticas

En el presente reporte de caso se contó con el consentimiento informado de la paciente firmado por el representante legal. Facilitando así la realización del mismo.

Conflicto de intereses

Los autores declaran no tener conflicto de interés.

Bibliografía

1. Chiriboga, R. Et, al. Útero didelfo, bicollis con embarazo gemelar: revisión de la literatura a propósito de un caso. REV CHIL OBSTET GINECOL 2019; 84(1): 75 – 81.
2. Marín, DP. Et, al. Malformación de los conductos müllerianos. Acta Médica Grupo Ángeles 2010; 8(4):223-226.
3. Montañez, TI. Et, al. Prevalencia de malformaciones müllerianas en pacientes de la Clínica de

Ginecología y Reproducción Humana del Centro Médico ABC. An Med (Mex) 2012; 57(4): 300-306.

- Velandia, MC. Et, al. Revisión de la clasificación y diagnóstico de malformaciones mullerianas. MED. UIS. 2018; 31(2):57-63.
- Afrashtehfar, CD. Et, al. Malformaciones müllerianas. Síndrome de hemivagina obstruida y anomalía renal ipsilateral (OHVIRA). Cir Cir 2014; 82:460-47.
- Laufer, MR. Et, al. MD. Congenital uterine anomalies: Clinical manifestations and diagnosis. UPtoDate. Nov 2019. [Citado 22 Dic 2019]. Disponible: https://www.uptodate.com/contents/congenital-uterine-anomalies-clinical-manifestations-and-diagnosis?search=uterus%20didelphys&source=search_result&selectedTitle=1~11&usage_type=default&display_rank=1
- Beguería, R. Et, al. Malformaciones Müllerianas: clasificación, diagnóstico y manejo. Ginecología y Obstetricia Clínica 2009; 10(3):165-169.
- Oqueli, WO. Et, al. Útero Didelfo Reporte de un Caso y Revisión de la Literatura. AM. 2016. [citado 22 Dic 2019]. Vol. 12 No. 3.
- Guerrero MD. Análisis De Caso Clínico Sobre: "Ruptura De Útero Didelfo En El Segundo Trimestre De Gestación". UNIVERSIDAD TÉCNICA DE A MBATO FACULTAD DE CIENCIAS DE LA SALUD. Disponible en: <https://repositorio.uta.edu.ec/bitstream/123456789/29795/2/Ruptura%20de%20Utero%20Didelfo-%20Milton%20Guerrero.pdf>
- Quintana, D. Et, al. Útero doble asociado a atresia esofágica con fístula traqueoesofágica. REVISTA DE CIENCIAS MÉDICAS. LA HABANA. 2015 21(1).
- Pardo, N. Et, al. GESTACIÓN EN ÚTERO DIDELFO: REPORTE DE UN CASO. Revista Médico-Científica "Luz y Vida", vol. 4, núm. 1, enero-diciembre, 2013, pp. 54-57.
- Granados, R. Et, al. Hallazgo Incidental de Útero Didelfo en Paciente Adolescente Embarazada: Reporte de Caso. ARCHIVOS DE MEDICINA. 2016 Vol. 12 No. 2: 8.
- Gómez, Y. Et, al. Embarazo en paciente con útero didelfo, bicollis con vagina septada y colocación de cerclaje cervical profiláctico. AN MED (MEX) 2015; 60 (2): 151-155.
- Mirzai, S. Et, al. Successful external cephalic version in a patient with uterus didelphys and fetal malpresentation. BMJ Case Rep. 2019 Nov 19; 12 (11).
- American Fertility Society. The AFS classification of adnexal adhesions, distal tubal occlusion, tubal occlusion secondary to tubal ligation, tubal pregnancies, Müllerian anomalies and intrauterine adhesions. Fertil Steril 1988;49:944-95

Anexos

Tabla 1. Características del útero didelfo

Ecografías Intravaginal:
Útero bicorne en anteverso flexión mide de largo 7.8 cm por 5.8 cm de ancho y por 4.8 cm de antero posterior. Dos cavidades endometriales de 10 mm, una ocupada por moderada cantidad de líquido y la otra de 6 mm. (útero bicorne).

Fuente: Autores 2020

Tabla 2. Biometría fetal del producto

Ecografía obstétrica del tercer trimestre del embarazo.
Embarazo: único, situación longitudinal, presentación pelviano, dorso derecho, actividad cardíaca positiva con fcf de 140 lat/min movimientos activos.
d.b.p. 9.5 cm cc. 33.5 cm
c.a. 32.9 cm l.f.7.1 cm
Idx. Embarazo de 37.0 semanas con un error de +/- 1 semana. Peso: 2941gr, pelviano.

Fuente: Autores 2020



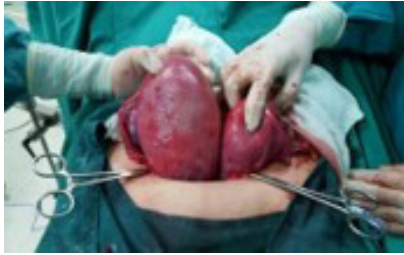

Figura 1. Exposición de cavidad abdominal con Malformación Mulleriana

Fuente: Autores 2020

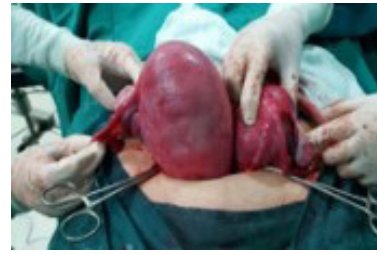

Figura 2. Útero Didelfo

Fuente: Autores 2020

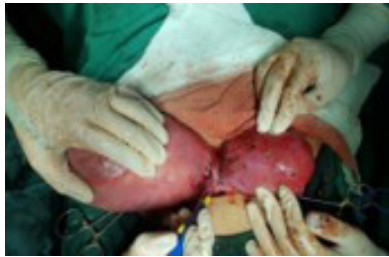

Figura 3. Cierre de pared uterina por planos

Fuente: Autores 2020

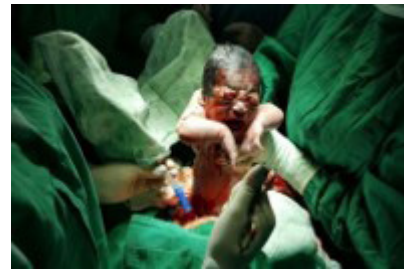

Figura 4. Extracción de RN vivo de sexo masculino

Fuente: Autores 2020

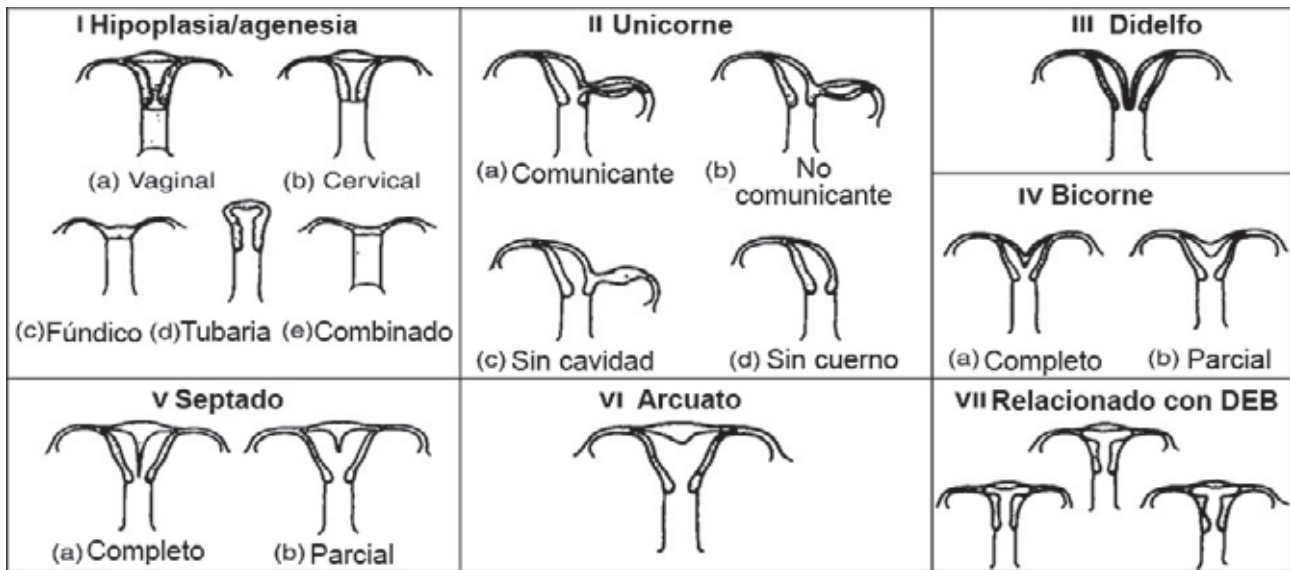


Figura 5. Clasificación del útero didelfo

Fuente: American Fertility Society¹⁵

CITAR ESTE ARTICULO:

Auqui Carangui, D., Arias Villalba, R., Narváez Rueda, A., Cahuasqui Llerena, J., Arévalo Ureña, F., & Torres Intriago, D. (2020). Útero Didelfo. Reporte de un caso. RECIMUNDO, 4(1), 434-441. doi:10.26820/recimundo/4.(1).enero.2020.434-441



RECONOCIMIENTO-NOCOMERCIAL-COMPARTIRIGUAL
CC BY-NC-SA
ESTA LICENCIA PERMITE A OTROS ENTREMEXCLAR, AJUSTAR Y
CONSTRUIR A PARTIR DE SU OBRA CON FINES NO COMERCIALES, SIEMPRE
Y CUANDO LE RECONOZCAN LA AUTORÍA Y SUS NUEVAS CREACIONES
ESTÉN BAJO UNA LICENCIA CON LOS MISMOS TÉRMINOS.