




Revista Cubana de Reumatología



Órgano oficial de la Sociedad Cubana de Reumatología y el Grupo Nacional de Reumatología

Volumen 22, Número 2; 2020 ISSN: 1817-5996

www.revreumatologia.sld.cu

Estudio de casos

Leucemia mieloide aguda y policondritis recurrente ¿casualidad o relación causal?

Acute myeloid leukemia and relapsing polychondritis. Chance or causal relationship?

Cristian Orlando Porras Bueno^{1*} <https://orcid.org/0000-0001-5607-3303>

Eliana Milena Berdugo Pereira² <https://orcid.org/0000-0001-9471-3463>

Yeison Santamaría Alza¹ <https://orcid.org/0000-0001-9618-0744>

¹ Servicio de hematología, Hospital Universitario de Santander, Universidad Industrial de Santander. Bucaramanga, Colombia.

² Universidad Industrial de Santander. Bucaramanga, Colombia.

Autor para la correspondencia: copb94@gmail.com

RESUMEN

Introducción: La policondritis recurrente o recidivante es una enfermedad sistémica crónica autoinmune, caracterizada por la inflamación de tejidos cartilagosos asociada en pocos casos a enfermedades malignas hematológicas.

Presentación del caso: Presentamos el caso de una paciente femenina de 26 años que cursaba concomitantemente con leucemia mieloide aguda. La manifestación inicial fue una afección cutánea en forma de eritema nodoso, y posteriormente se diagnosticó leucemia mieloide aguda; durante la fase de aplasia posquimioterapia desarrolló inflamación bilateral del cartílago auricular (condritis auricular) y síndrome vertiginoso con evolución clínica satisfactoria al tratamiento inmunosupresor con glucocorticoides.

Conclusiones: Es difícil definir si existe asociación entre la policondritis recidivante y la leucemia mieloide aguda, la quimioterapia o la sumatoria de las dos noxas. Una vez que se establece el diagnóstico se debe iniciar oportunamente la administración de glucocorticoide a altas dosis, ya que pudieran aparecer complicaciones como la necrosis del cartílago y la pérdida de la región afectada. En contraste, el uso de los glucocorticoides tiene una excelente respuesta con modulación completa de la enfermedad, tal como se muestra en el caso presentado.

Palabras clave: policondritis recurrente; leucemia mieloide aguda; eritema nudoso cartílago auricular.

ABSTRACT

Introduction: Relapsing polychondritis is a systemic, chronic and autoimmune disease characterized by the inflammation of cartilaginous tissues. This disease is associated in a few cases with malignant hematological diseases. We present a case of a patient with relapsing polychondritis and concomitantly with acute myeloid leukemia.

Case presentation: A 26-year-old female patient, with cutaneous affection as initial manifestation categorized as erythema nodosum. Then she was diagnosed with acute myeloid leukemia. In the aplasia post-chemotherapy phase, the patient developed bilateral inflammation of the ear cartilage (auricular chondritis) and a vertiginous syndrome with satisfactory clinical evolution to immunosuppressive treatment with glucocorticoids.

Conclusion: Relapsing polychondritis usually presents with cartilaginous involvement, such as bilateral atrial chondritis, as shown in the case. Early diagnosis and timely treatment are necessary to achieve a good clinical response. Subsequent studies are necessary to evaluate the association between relapsing polychondritis and hematological alterations such as acute myeloid leukemia and the use of chemotherapy.

Keywords: Polychondritis, Relapsing; Leukemia, Myeloid, Acute; Erythema Nodosum; Ear Cartilage

Recibido: 30/03/2019

Aprobado: 06/01/2020

Introducción

La policondritis recidivante es una enfermedad sistémica crónica que se caracteriza por la inflamación de los tejidos cartilagosos, principalmente los oídos, la nariz y la tráquea; además puede causar compromiso multisistémico (articular, ocular, vestíbulo-coclear y cardiovascular, entre otros). En 1960, se describe por primera vez con ese nombre por Pearson.⁽¹⁾

Se considera una entidad rara, con una incidencia estimada al año de 3,5 casos por un millón de habitantes, con una edad media de presentación entre la cuarta y quinta décadas de la vida.⁽¹⁾ La causa de la enfermedad aún se desconoce, aunque se ha descrito un importante componente inmunitario soportado por la asociación frecuente con otras enfermedades autoinmunes y la respuesta a la terapia inmunosupresora con glucocorticoides.⁽²⁾ También se han descrito diversos factores desencadenantes como agentes químicos e infecciosos, tóxicos, factores genéticos y hormonales,⁽³⁾ así como se ha encontrado asociación con enfermedades hematooncológicas, principalmente con el síndrome mielodisplásico.⁽¹⁾

El diagnóstico representa un gran desafío médico debido a las manifestaciones atípicas y las raras asociaciones de la enfermedad, pero en general, se basa en los criterios clínicos sugeridos inicialmente por McAdam y modificados en 1976 por Damiani y Michet, los cuales se detallan en la tabla 1.⁽⁴⁾

Previa autorización de la paciente, se presenta el caso de una joven con policondritis recidivante con compromiso auricular, disfunción vestíbulo-coclear y manifestaciones dermatológicas, que comenzó durante el tratamiento quimioterapéutico contra una leucemia mieloide aguda (LMA), con protocolo 7+3 en fase de inducción (citarabina y daunorrubicina). La paciente presentó una respuesta adecuada a la terapia con glucocorticoides.

Tabla 1 - Criterios diagnósticos de policondritis recidivante

Autor	Criterios
McAdam <i>et al.</i> (1976)	<ul style="list-style-type: none"> - Condritis recurrente de ambos auriculares - Poliartritis inflamatoria no erosiva - Condritis del cartílago nasal - Inflamación de estructuras oculares (conjuntivitis, queratitis, escleritis, uveítis) - Condritis de cartílagos de laringe o tráquea - Daño coclear o vestibular
McAdam <i>et al.</i> (1976)	<ul style="list-style-type: none"> - Requiere 3 de los 6 diagnósticos
Damiani <i>et al.</i> (1979)	<ul style="list-style-type: none"> - 3 de 6 criterios de McAdam <i>et al.</i> o - 1 de 6 criterios de McAdam <i>et al.</i>, y confirmación histológica positiva o - 2 de 6 criterios de McAdam <i>et al.</i>, y respuesta a corticoides o dapsona
Mitchel <i>et al.</i> (1986)	<ul style="list-style-type: none"> - Criterios mayores: <ul style="list-style-type: none"> • Condritis auricular • Condritis nasal • Condritis laringotraqueal - Criterios menores: <ul style="list-style-type: none"> • Inflamación ocular (conjuntivitis, queratitis, epiescleritis, uveítis) • Pérdida de audición • Disfunción vestibular • Artritis seronegativa <p>Requiere dos criterios mayores o un criterio mayor y dos menores</p>

Fuente: Tabla adaptada de Emmungil H, Aydın SZ. Relapsing polychondritis. Eur J Rheumatol. 2015;4:155-9. Disponible en: <http://www.eurjrheumatol.org/eng/benzermakaleler/2896>⁽³⁾

Presentación del caso

Paciente de 26 años de edad, sexo femenino, piel con fototipo 2, sin antecedentes de importancia, quien ingresó a un Hospital Universitario en Santander, Colombia, por un eritema nodoso. Posteriormente manifestó flebitis y celulitis que resolvió adecuadamente con tratamiento antibiótico intravenoso. Sin embargo, entre los exámenes de ingreso se observó la presencia de blastos en la sangre periférica, por lo que se realizaron estudios de medula ósea, y se obtuvo el diagnóstico de LMA. Se indicó un protocolo de quimioterapia 7 + 3, que incluyó citarabina y daunorrubicina.

Durante el día 7 del protocolo de quimioterapia, cuando la paciente se encontraba en fase de aplasia posquimioterapia, desarrolló signos inflamatorios en los cartílagos auriculares de manera bilateral, pero no presentó síntomas ni signos compatibles con otitis externa, media ni aguda, por lo que se realizó el diagnóstico de condritis auricular bilateral. Para ello se decidió realizar el tratamiento del edema con medios locales e iniciar antibioticoterapia con

piperacilina y tazobactam, debido a la neutropenia grave y el riesgo infeccioso concurrente. Se realizó una tomografía axial bilateral de los peñascos temporales, en donde no se encontraron hallazgos compatibles con algún proceso infeccioso.

No obstante, en el tercer día de la antibioticoterapia se observó la progresión de los signos inflamatorios, por lo que se consideró como diagnóstico diferencial un proceso autoinmune (policondritis recidivante), y se inició un ciclo de 5 días con prednisona a dosis de 1 mg/kg/día (Fig.). Concomitantemente, se solicitó un perfil de autoinmunidad (factor reumatoide, anticuerpos antinucleares, anticuerpos anti-ADN, velocidad de sedimentación globular y complemento sérico C3 y C4), los cuales mostraron las alteraciones detalladas en la tabla 2. Asimismo, durante ese día la paciente presentó lesiones en la piel tipo pápulas pruriginosas que se consideraron como una urticaria alérgica, para lo cual se administró una dosis única de hidrocortisona y difenhidramina. Posteriormente, la paciente presentó bradicardia sinusal asintomática, sin otros hallazgos electrocardiográficos.

Tabla 2- Estudios y exámenes de laboratorios relevantes realizados a la paciente

Laboratorio	Resultado	Interpretación
Citometría de flujo en la médula ósea	Blastos del 51 % de fenotipo CD34 +/- (40 %); CD 56(-); CD15(-); CD71+D. MPO +	Fenotipo sugestivo de leucemia mieloide aguda con mínima maduración
Biopsia de médula ósea	Hiper celularidad con infiltración de células inmaduras de apariencia mieloide con marcadores CD 117 +/-; CD34(-), PAX5(-), CD3(-) y CD15(-)	Leucemia aguda sugestiva de línea mieloide
Anticuerpos antinucleares	22,82 mg/dL	Moderadamente positivo
Anticuerpos anti-ADN	81,2 U/mL	Negativo
Factor reumatoide	Menor de 8 U/mL	Negativo
Complemento sérico C3	88,10 mg/dL	Disminución leve
Complemento sérico C4	23,20 mg/dL	No alterado
Velocidad de sedimentación globular	140 mm/h	Aumentada

Fuente: Historia clínica.

Al revalorar a la paciente el segundo día de tratamiento con prednisolona, se constató una mejoría notoria de la condritis auricular y la persistencia de bradicardia sinusal que se alternaba con arritmia sinusal, por lo que se revisó de nuevo los fármacos administrados. Se

atribuyó a una extraña, pero descrita reacción adversa al ondansetrón, por lo que se suspendió el medicamento y se descartó igualmente cardiotoxicidad causada por antraciclinas mediante el ecocardiograma.

Finalmente, durante el cuarto día de tratamiento con corticoide, la paciente presentó vértigo y nistagmo, aunque hubo mejoría de la condritis auricular, por lo que se indicó un antihistamínico y se decidió terminar el ciclo corto de esteroide, y se dio continuación con una dosis de mantenimiento. Al día siguiente se evidenció la resolución de los síntomas descritos.

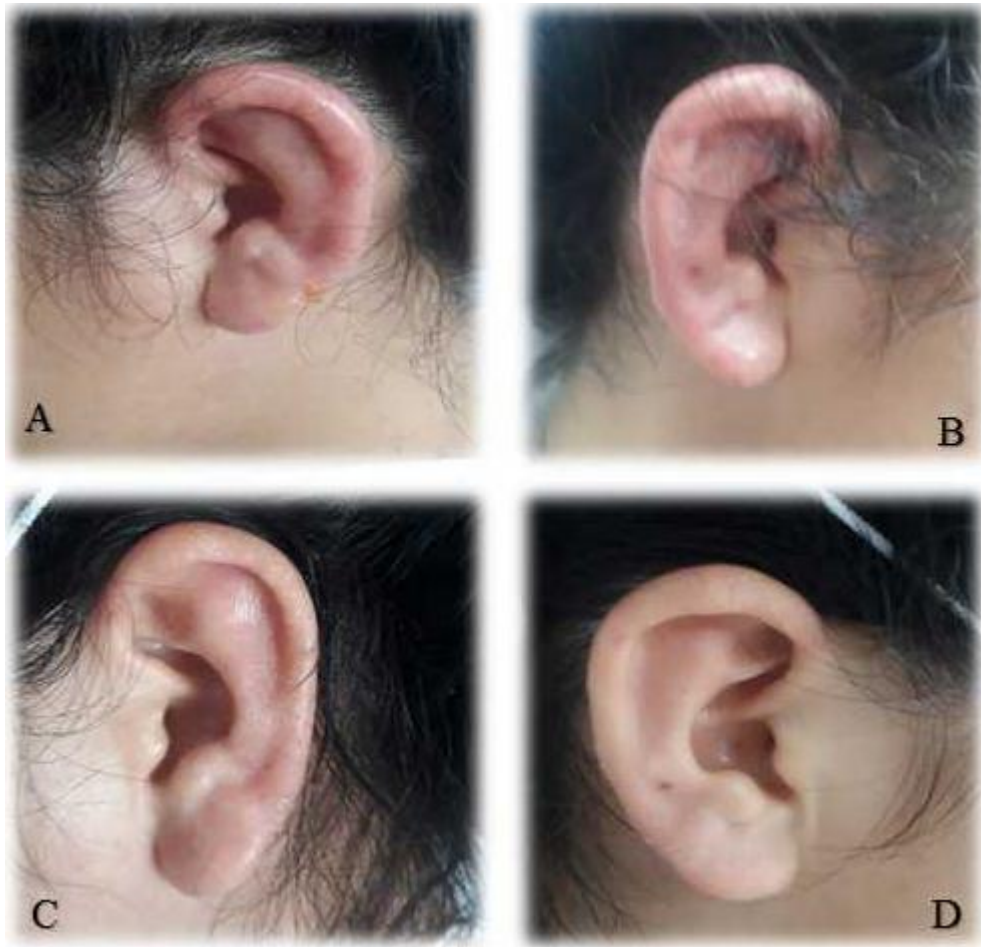


Fig. – A y B. Condritis auricular izquierda y derecha, respectivamente. C y D. Cartílagos auricular izquierdo y derecho, después de la administración de altas dosis de prednisona en un ciclo de 5 días

Discusión

El diagnóstico de la policondritis recidivante se considera un reto clínico debido a sus diversas formas de presentación; sin embargo, está basado principalmente en los criterios clínicos sugeridos inicialmente por McAdam y modificados en 1976 por Damiani y Michet, previamente especificados.⁽³⁾

Nuestra paciente presentó condritis auricular bilateral y disfunción vestibular con una adecuada respuesta al tratamiento con glucocorticoides, con lo que se cumplen los criterios modificados de Damiani. Se consideró innecesaria la toma de biopsia, ya que la paciente presentó una respuesta significativa al tratamiento con prednisona y, además, como se describe en la literatura, no siempre es imperativa la realización de este examen, debido al riesgo intrínseco del procedimiento con posibilidad de daños permanentes en el cartílago.⁽¹⁾

La paciente tuvo diversas manifestaciones clínicas de la policondritis recidivante, entre ellas, el eritema nodoso, la condritis auricular, la erupción urticariforme papular y el síndrome vertiginoso; la de más temprana presentación fue el eritema nodoso, seguido de la condritis auricular. Lo anterior difiere con lo descrito por Andrés M.⁽⁵⁾ y Cervera y otros,⁽⁶⁾ quienes coinciden en describir a la condritis auricular como la primera manifestación en la mayoría de casos. Igualmente en esta paciente llamó la atención la presencia de la erupción urticariforme papular en tronco y brazos como manifestación tardía, que apareció después de la condritis auricular y el eritema nodoso, a diferencia de lo descrito por Tronquoy, quien halló dicha manifestación de forma temprana en una mayor proporción, incluso antes de establecer el diagnóstico de policondritis recidivante.⁽⁷⁾

Además, este caso concuerda con la característica epidemiológica descrita para la población colombiana por Quintana y otros,⁽⁵⁾ quien refiere el género femenino como el más afectado por la enfermedad. En cambio, nuestro caso (26 años de edad) difiere con la edad media de presentación notificada por este autor y por la descrita por Cervera y otros⁽⁶⁾ para la población mexicana: 46 y 52 años, respectivamente.

En otros reportes se ha descrito la relación de la policondritis recidivante con algunas entidades hematológicas, especialmente con los síndromes mielodisplásicos. Esta asociación fue bien descrita por Hebbbar y otros, y representó el 28 % de todos los casos de policondritis recidivante diagnosticados durante un seguimiento de 14 años.⁽⁸⁾ Igualmente un estudio realizado en Turquía reflejó esta relación, al evidenciar la remisión total de la policondritis recidivante de un paciente que recibió tratamiento con azacitidina para su síndrome mielodisplásico.⁽⁹⁾ Kamboj AK y otros hallaron esta asociación, principalmente en varones de edad avanzada y la presencia de lesiones cutáneas, con menores tasas de supervivencia.⁽¹⁰⁾ Sin embargo, un caso de LMA y policondritis recidivante no se había reportado en la literatura.

Finalmente, no se puede establecer claramente la relación causal; pero se puede afirmar la existencia de una asociación entre ambas entidades. En el futuro se requiere la realización de estudios con rigor epidemiológico que estudien dicha asociación.

Conclusiones

La policondritis recidivante es una entidad clínica poco frecuente y por lo tanto de difícil diagnóstico. Se recomienda sospecharla en pacientes que presenten signos inflamatorios no infecciosos en regiones cartilagosas. Se menciona la asociación con enfermedades hematológicas, pero por primera vez se reporta esta entidad en una paciente con leucemia mieloide aguda que se encontraba en tratamiento quimioterapéutico. Es difícil definir si existe asociación entre la policondritis recidivante y la leucemia mieloide aguda, la quimioterapia o la sumatoria de las dos noxas. Una vez que se establece el diagnóstico se debe iniciar oportunamente la administración de glucocorticoide a altas dosis, ya que, de lo contrario, pudieran aparecer complicaciones como la necrosis del cartílago y la pérdida de la región afectada. En contraste, el uso de los glucocorticoides tiene una excelente respuesta con modulación completa de la enfermedad, tal como se muestra en el caso presentado.

Referencias bibliográficas

1. Borgia F, Giuffrida R, Guarneri F, Cannav SP. Relapsing Polychondritis: An Updated Review. *Biomedicines*. 2018 [Acceso 25/01/2018];6:1-14. Disponible en: <https://www.mdpi.com/2227-9059/6/3/84>
2. Vitale A, Sota J, Rigante D, Lopalco G, Molinaro F, Messina M, *et al*. Relapsing Polychondritis: an Update on Pathogenesis, Clinical Features, Diagnostic Tools, and Therapeutic Perspectives. *Curr Rheumatol Rep*. 2016 [Acceso 25/01/2018];18(1):3. Disponible en: <https://link.springer.com/article/10.1007%2Fs11926-015-0549-5>
3. Emmungil H, Aydın SZ. Relapsing polychondritis. *Eur J Rheumatol*. 2015 [Acceso 25/01/2018];4:155-9. Disponible en: <http://www.eurjrheumatol.org/eng/benzermakaleler/2896>
4. Rednic S, Damian L, Talarico R, Scirè CA, Tobias A, Costedoat-Chalumeau N, *et al*. Relapsing polychondritis: state of the art on clinical practice guidelines. *Rheum y*

Musculoskelet Dis Open. 2018 [Acceso 25/01/2018];4:1-8. Disponible en: https://rmdopen.bmj.com/content/rmdopen/4/Suppl_1/e000788.full.pdf

5. Andrés M, Duque Q, Toro CE, Cañas C, Caballero-Uribe CV, Mantilla RD, *et al.* Policondritis recurrente. Estudio de 19 casos en Colombia. Salud Uninorte. 2007 [Acceso 25/01/2018];23(1):1-8. Disponible en: <http://rcientificas.uninorte.edu.co/index.php/salud/article/viewArticle/4049/5706>

6. Cervera-Castillo H, Cajigas-Melgoza JC, Prieto-Parra RE, García-Cervantes ML. Policondritis recidivante: análisis de 15 casos. Rev Med Inst Mex Seguro Soc. 2011 [Acceso 25/01/2018];49(6):591. Disponible en: <http://www.medigraphic.com/pdfs/imss/im-2011/im116c.pdf>

7. Tronquoy A, Quatrebarbes J De, Picard D, Courville P, Joly P. Papular and annular fixed urticarial eruption: A characteristic skin manifestation in patients with relapsing polychondritis. J Am Dermatology. 2011 [Acceso 25/01/2018];65(6):1161-6. Disponible en: <http://dx.doi.org/10.1016/j.jaad.2010.09.007>

8. Hebbar M, Brouillard M, Wattel E, *et al.* Association of myelodysplastic syndrome and relapsing polychondritis: further evidence. Leukemia. 1995 [Acceso 25/01/2018];9:731-733.

9. Report C, Erden A, Bilgin E, Kalyoncu U. Remission of relapsing polychondritis after successful treatment of myelodysplastic syndrome with azacitidine: a case and review of the literature Case presentation. Drug Metab Pers Ther. 2018 [Acceso 25/01/2018];33:1-4. Disponible en: <https://www.degruyter.com/view/j/dmdi.2018.33.issue-2/dmpt-2018-0002/dmpt-2018-0002.xml>

10. Kamboj AK, Cotter TG, Varghese C. Relapsing Polychondritis with Myelodysplastic Syndrome: A Case Report. Am J Med. 2017 [Acceso 25/01/2018];130(3):e107-8. Disponible en: <http://dx.doi.org/10.1016/j.amjmed.2016.10.024>

Conflicto de interés

Los autores refieren no tener conflicto de interés.

Contribución de los autores

Cristian Orlando Porras Bueno: Contribución importante a la idea y diseño del estudio, análisis e interpretación de los datos. Redacción del borrador del artículo y de su versión final. Participó en el análisis e interpretación de los datos y en la redacción del borrador del artículo. Revisión crítica de la versión final y su aprobación. Participó en la revisión crítica del borrador del artículo y de su versión final. Aprobación de la versión final que se envió para publicar.

Eliana Milena Berdugo Pereira: Contribución importante a la idea y diseño del estudio, la recogida de datos, su análisis e interpretación. Redacción del borrador del artículo y de su versión final. Participó en el análisis e interpretación de los datos y en la redacción del borrador del artículo. Revisión crítica de la versión final y su aprobación. Participó en la revisión crítica del borrador del artículo y de su versión final. Aprobación de la versión final que se envió para publicar.

Yeison Santamaría Alza: Creación de la base de datos. Participó en el análisis e interpretación de los datos y en la redacción del borrador del artículo. Participó en la revisión crítica del borrador del artículo y de su versión final. Aprobación de la versión final que se envió para publicar.