

A LOS DIECISIETE AÑOS DESAPARECEN DEL EEG LAS POLIPUNTAS Y POLIPUNTA ONDAS: A PROPÓSITO DEL SÍNDROME DE LANCE-ADAMS

At the seventeen years they disappear from the EEG

The little and little waves:

About the Lance-Adams syndrome

Juan R. Santoni^a y Carlos Juan Santoni Williams^b

Recibido: 2 de noviembre, 2019 • Aprobado: 14 de enero, 2020

Cómo citar: Santoni JR, Santoni Williams CJ. A los diecisiete años desaparecen del EEG las polipuntas y polipunta ondas: a propósito del síndrome de Lance-Adams. *cysa* [Internet]. 15 de junio de 2020 [citado 17 de junio de 2020];4(2):99-107. Disponible en: <https://revistas.intec.edu.do/index.php/cisa/article/view/1756>

Resumen

Objetivo: la inesperada ausencia del signo de polipunta o de polipunta onda (PPO) en el electroencefalograma (EEG) de dos casos, de 29 y 51 años, respectivamente, del Síndrome Lance Adams (SLA), que hemos visto y publicado con anterioridad, nos motivó a investigar la edad cuando este signo tiende a extinguirse, dejando de ser obligatorio para diagnosticar SLA a pacientes de edad madura.

Métodos: de una muestra de 7137 trazados se incluyeron 6939, tras excluir 198 por referimientos no identificables. Estos EEG del Centro de Rehabilitación y el Centro Médico de la Universidad Central del Este (UCE), fueron realizados con electroencefalógrafos Nervus y Cadwell, de manera respectiva. Se revisaron buscando la presencia de PPO para estudiar la edad, la patología sospechada en cada indicación y el género de los pacientes.

Resultados: PPO fue encontrada en 293 casos: 4.22 % de la muestra total. En 272 habría ocurrido antes de los 17 años, con la gráfica mostrando una elevación inicial máxima a las nueve. En cambio, de los 18 a los 65 solo apareció la PPO en 18 casos. 14 pacientes mostraron supresión de paroxismo o patrones de electro depresión sin PPO.

Abstract

Objective: Unexpected absence of polyspike/polyspike & wave sign (PPW) in the EEG of our 29 and 51-year old published cases of Lance Adams Syndrome (LAS), prompted us to investigate the age when this sign may nearly disappear. This in order of considering it not obligatory for late LAS diagnosis.

Methods: Inclusion consisted of a sample of 7137 recordings performed at the Rehabilitation Center and the Universidad Central del Este's (UCE) teaching clinic (Nervus and Cadwell respectively). Excluded were 198 for unidentifiable indications. PPW was searched in order to study patient's age, suspected pathology plus gender.

Results: PPW was found in 293 cases: 4.22% of the total sample: in 275 it occurred before the age of 17 with curve showing an initial tip at nine while between 18 and 65 only 18 cases showed it. Incidentally 14 patients showed Burst suppression or electro-decrement patterns without PPW. The most common indication pathology was Epilepsy followed by learning disability. Finally it was more frequent in 176(63.9%) male vs. 113(36.1%) in female cases: ratio 1.56 to 1. however not significant for the gender ratio in the total EEG sample is 1.55 to 1.

^a Médico Neurologo del Centro Medico de la Universidad Central del Este (UCE), Asociación Dominicana de Rehabilitación. Centro Médico de la Universidad Central del Este, Santo Domingo, República Dominicana. ORCID: 0000-0001-6358-7230
Correo-e: jrsantonim@gmail.com, adr@claro.net.do

^b Médico Neurologo del Centro Medico de la Universidad Central del Este (UCE), Asociación Dominicana de Rehabilitación. Centro Médico de la Universidad Central del Este, República Dominicana.
Correo-e: ohdada@outlook.es



Conclusión: la polipunta/polipunta onda prácticamente desaparece a los 17 años, a mayor edad, por lo tanto, el signo PPO deja de ser obligatorio para el diagnóstico del SLA en pacientes mayores. Es más frecuente en epilépticos y en varones.

Palabras clave: epilepsia mioclónica infantil; supresión de brotes; patrón electro depresivo, fisiopatología del síndrome de Lance Adams.

Introducción

Cuando revisamos los electroencefalogramas (EEG) de los dos casos que hemos tenido y publicado¹, del síndrome de Lance Adams² (entidad identificada por sus autores como “Síndrome mioclónico intencional o accional como secuela de encefalopatía hipoxia”), nos sorprende la ausencia de episodios de polipuntas, o de polipunta onda (PPO) (gráfica 3). Esta expectativa es debida a lo publicado en las Mioclonias juveniles^{3,4} y a nuestra experiencia en epilepsias por defectos de la maduración neuronal⁵, de la adolescencia temprana, incluso, en nuestro caso de Unverricht-Lundeborg⁶. En cambio, los trazados de vigilia de nuestros dos pacientes con SLA se caracterizan por patrones de “electro depresión”, en el caso de la abogada “caucásica” de 51 años, y por severa “lenificación”, en el 2º caso, estudiante “mixto” de 29 años. Si nuestra expectativa no se cumple es porque es verdad que la PPO solo se muestra en las mioclonias juveniles y de la adolescencia arriba citadas. Por esa razón nos interesa precisar en cuáles edades prevalecen y especialmente a cuál edad casi se extinguen: objetivo principal de este trabajo. Dicho límite puede corresponder a su ausencia en las SLA de edad avanzada.

Material y métodos

La inclusión de casos con PPO precisó la revisión de una muestra de 7137 trazados realizados entre enero 2005 y septiembre 2019, y sus respectivos

Conclusion: PPW nearly disappears after the age of seventeen, perhaps explaining rarity in advanced aged SLA. It is more frequent in Epilepsy EEG indications and in the male.

Keywords: Infantile Myoclonic Epilepsy; Burst suppression; electrodecrement patterns; physio-pathology of Lance Adams Syndrome.

reportes almacenados en dos electroencefalógrafos, uno de 16 canales, marca Nervus (Taugagrening hf, Armuli 10, 108 Reykjavic, Islandia) del Centro de Rehabilitación de Santo Domingo; otro, Cadwell de 16/32 canales (Cadwell Laboratories, Inc, North Kellog St, Kenwood, WA 99336. EEUU) que usamos en nuestra práctica privada en el Centro Médico de la Universidad Central del Este, Santo Domingo, República Dominicana. Dichos trazados se inspeccionaron no únicamente para verificar la presencia de PPO e incluir el caso, sino también para graficar las edades de los pacientes y su género. Asimismo, interesa la etiología expresada en las indicaciones que se clasifican como epilepsia, dificultad en el aprendizaje, autismo, proceso vascular cerebral, demencia, trauma craneal, cefaleas y conducta anormal.

Se estudiaron todas las publicaciones internacionales accesibles por Google, o por Pub Med, relacionadas con casos de SLA y acompañados de electroencefalografía. Su finalidad fue la ocurrencia de PPO, además de otros signos electroencefalográficos reportados, tales como supresión de brotes⁷, electro-depresión^{1,8}, lenificación generalizada,⁹ y de una normalidad del EEG.

Se excluyeron los trazados de vigilia y sueño normales, así como las actividades epilépticas como focos, paroxismos, ya fuesen de ondas Theta, Delta o de complejos de Punta onda. También 198 casos cuyos nombres, edades o género estaban en duda, calificándolos como no identificables.

El Centro de Rehabilitación es una organización pública, sirviendo como clínica externa para terapia física, diagnóstico y tratamiento neurológico a clases menos privilegiadas. Provee servicios de EEG y EMG, pero también opera una escuela para retardados mentales. Nuestra práctica privada neurológica y neurofisiológica está adscrita a la Clínica de Enseñanza de la Universidad Central del Este, aportando asistencia médica y quirúrgica a una clientela privada y asegurada, de mejor clase económica.

El objeto de este artículo es mostrar las edades en las que ocurre polipunta o polipunta onda, y la edad en la que prácticamente se suprimen. Los resultados pudiesen confirmar la teoría propuesta por nosotros en el año 1989, que a cierta edad los cerebros normales, e incluso anormales, no muestran dichos signos¹⁰. En segundo lugar, demostrar una diferencia de género sospechada y discutida en otras patologías como el síndrome de Dravet. Nuestros intereses, en tercer lugar, la distribución de las patologías reflejadas en la población que atienden ambas instituciones.

Resultados

Polipunta o polipunta onda. De los 6939 trazados, 293 mostraron PPO, el 4.2 % de la muestra, contra 95 % sin este signo. Diecisiete (17) pacientes mostraron supresión de brotes, y electro depresión, cuatro (4) de ellos mezclados con PPO.

Edad. La gráfica 1 evidencia que este signo es más común en los primeros 9 años, disminuyendo moderadamente hacia los 10, formando dos picos menores que terminan a los 17 con solo dos casos. Después de esta edad, de 18 años hasta 65 se observan 18 casos más. La gráfica 2 presenta los EEG por rango de edad de toda la muestra: su aspecto muy parecido a la gráfica 1 de afectados por PPO, fue considerado necesario para mostrar la no intencionalidad de presentar resultados sesgados partiendo de este falso positivo. Esta similitud presenta lo verificado

en otras poblaciones de epilépticos: después de la adolescencia tardía, disminuye el número de pacientes que requieren del EEG.

Género. La presencia de PPO es más frecuente en los varones, apareciendo en 176 ocasiones, es decir 60.1 % versus 113 casos femeninos, 38.6 %: es decir, en una proporción de 1.56 a 1. Hubo 4 casos, tres varones y una chica, entre los 198 no identificables. Aunque esta diferencia aparenta ser significativa, en la muestra total de 6939 había 4503 varones equivalentes al 58 % versus 2650 casos femeninos, 38.2 %, una proporción de 1.55 a 1. Por ende, no significativa. Sin embargo, pudiese haber un factor que proteja a las niñas, como el neuroesteroide similar a la Alopregnanolona.¹¹

Patologías. En la tabla 1 se especifican las patologías, resultando ser la epilepsia la indicación más frecuente. Le siguen en orden decreciente las etiologías como dificultad en el aprendizaje, desorden de conducta, secuelas de trauma craneal, cefaleas y otras. Termina con cero casos de Accidentes Cerebro Vasculares e infecciones, y las indicaciones incompletas.

Tabla 1. Frecuencia de diferentes patologías en indicación para EEG en 293 casos mostrando signos PPO

Patologías	Número	Pocentaje (%)
Epilepsia	129	44.02
Dificultad de aprendizaje	64	21.84
Desorden de conducta	43	14.67
Trauma craneal	8	2.73
Cefaleas	6	2.04
Autismo	4	1.36
Demencia	2	0.68
Psicosis	2	0.68
Cerebro-vascular	0	0
Indicación incompletas	35	11.94

Fuente: elaboración propia.

Discusión

Origen de la Polipunta y polipunta onda. En nuestro afiche presentado en 1989 durante la Reunión Anual de la Sociedad Estadounidense de Epilepsia, en Boston¹⁰ proponíamos que después del estadio 0 de las convulsiones neonatales, el origen (localización) de los síndromes epilépticos seguían con la hipsarritmia y las epilepsias mioclónicas del estadio 1, antes de los 2 años, a nivel del tronco cerebral. Este se seguía en una localización en el tronco más alta, donde se originaban las convulsiones febriles del estadio 2, antes de los 4 años. En el estadio 3 ocurrían las ausencias, desde los ganglios basales y el tálamo, mientras que las convulsiones tónico-clónicas, del estadio 4, tenían lugar en disfunción del tronco alto, con comorbilidad en el cerebelo y límite de edad en los veinte. Todos estos estadios habían disminuido gracias a la maduración cerebral. El estadio 5 le correspondía a la corteza cerebral con las epilepsias focales: sin límite de edad. Se implicaba que en la epilepsia mioclónica había hiperexcitabilidad por la llegada al tronco cerebral bajo, de las vías sensoriales y reticulares, facilitando el desencadenarse las Mioclonias y la PPO. Kim¹² demuestra que en un SLA ya controlado presenta de nuevo los movimientos involuntarios y las mioclonias al hacerle potenciales evocados somato sensoriales de miembros inferiores. En el SLA puede aparecer el llamado coma Theta descrito por Ruiz García¹³ y Zhang.¹⁴ Actividad parecida en convulsivos febriles a las respuestas de ondas Theta frontales al provocarles estímulos dolorosos con pinchazos.¹⁵

Fisiopatología del Síndrome de Lance Adams. La hipoxiacortical cerebral como consecuencia de ahogarse, ahorcarse, o tener un paro anestésico, genera un severo daño cortical con una inmediata epileptogénesis (Mioclonia aguda post anóxica) de pobre pronóstico, de difícil control y hasta fatalidad.^{16,17} En el curso de semanas, o meses, la recuperación incompleta del control cortical, sobre el tronco cerebral, los ganglios basales, el cerebelo y quizás sobre la orientación de los hipocampos¹⁸

provoca una reversión, “una marcha atrás” de todos los años que ha tomado la maduración ascendente arriba descrita.²

Esta situación resulta en un impredecible desorden clínico de movimientos involuntarios, temblores, contracciones musculares mioclónicas, alteraciones faciales, acompañados por un impredecible síndrome electroencefalográfico, que consisten en supresión de brotes¹⁹, electro depresión,^{1,8} lentificación,¹² en nuestros dos casos, todos similares a los EEG de enfermedades epilépticas tempranas como la hipsarritmia⁸ del síndrome de West.

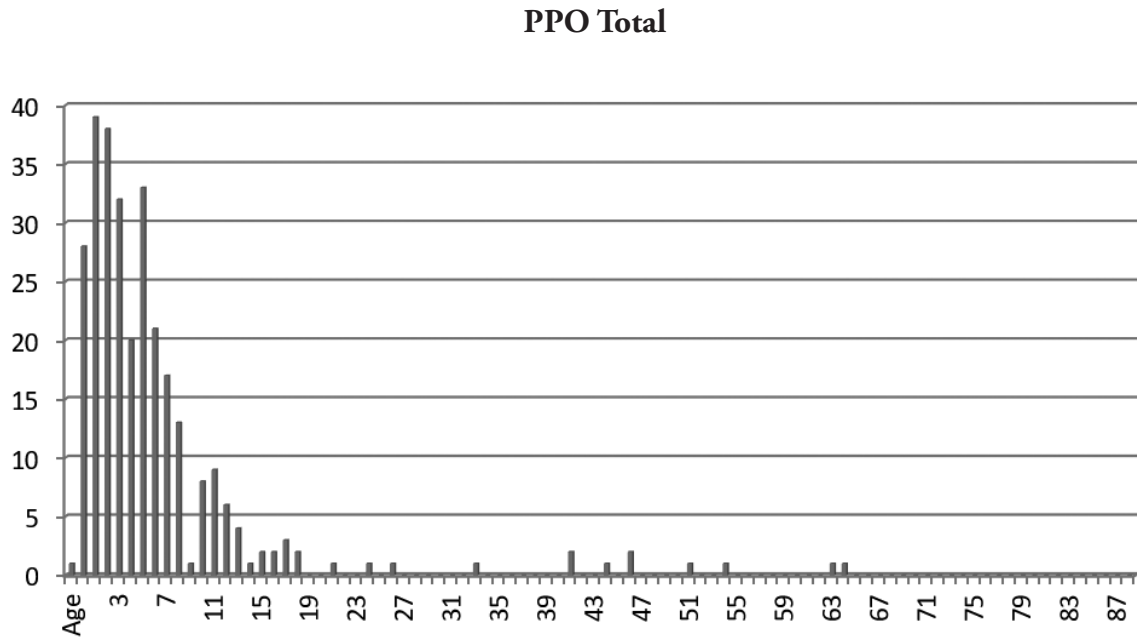
Los autores de trabajos revisados por nosotros, notaron los siguientes signos que resumimos en la tabla 2. Se puede apreciar que, si bien hemos demostrado que la polipunta onda no es imprescindible para diagnosticar el SLA, dichos autores la encuentran en 14 casos aislada o con otros signos electroencefalográficos.

Tabla 2. Resumen de revisión de signos de EEG señalados en casos del SLA con estudio publicados en la Internet

Signos del EEG	Casos	Mediana años	Referencias
Supresión de brotes	4	33.5	7,19,32,33
Polipunta ondas aisladas	5	33	22,23,25,26,29
Polipunta onda + complejos PO	2	33.5	34,21
Polipunta ondas periódicas	1	26	27
Polipunta onda con espigas	4	39.5	16,28 24 29
Multi espigas focales	9	53	26,29,35(5),36,20
Polipunta onda + lentificación	1	26	30
Lentificación	6	54	9,12,13,14,31, 33
Selección total	32		
Signos del EEG en casos publicados del síndrome de Lance Adams con estudio disponibles en la Internet.			

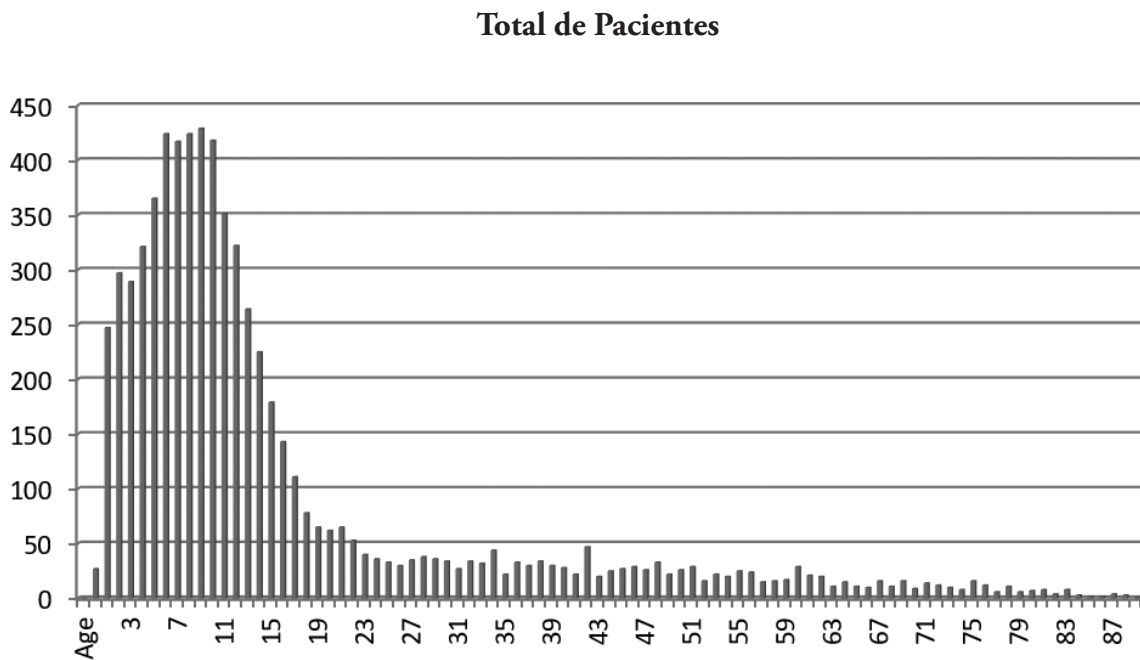
Fuente: elaboración propia.

Gráfica 1. Trazados mostrando signos de PPO por rango de edad del paciente



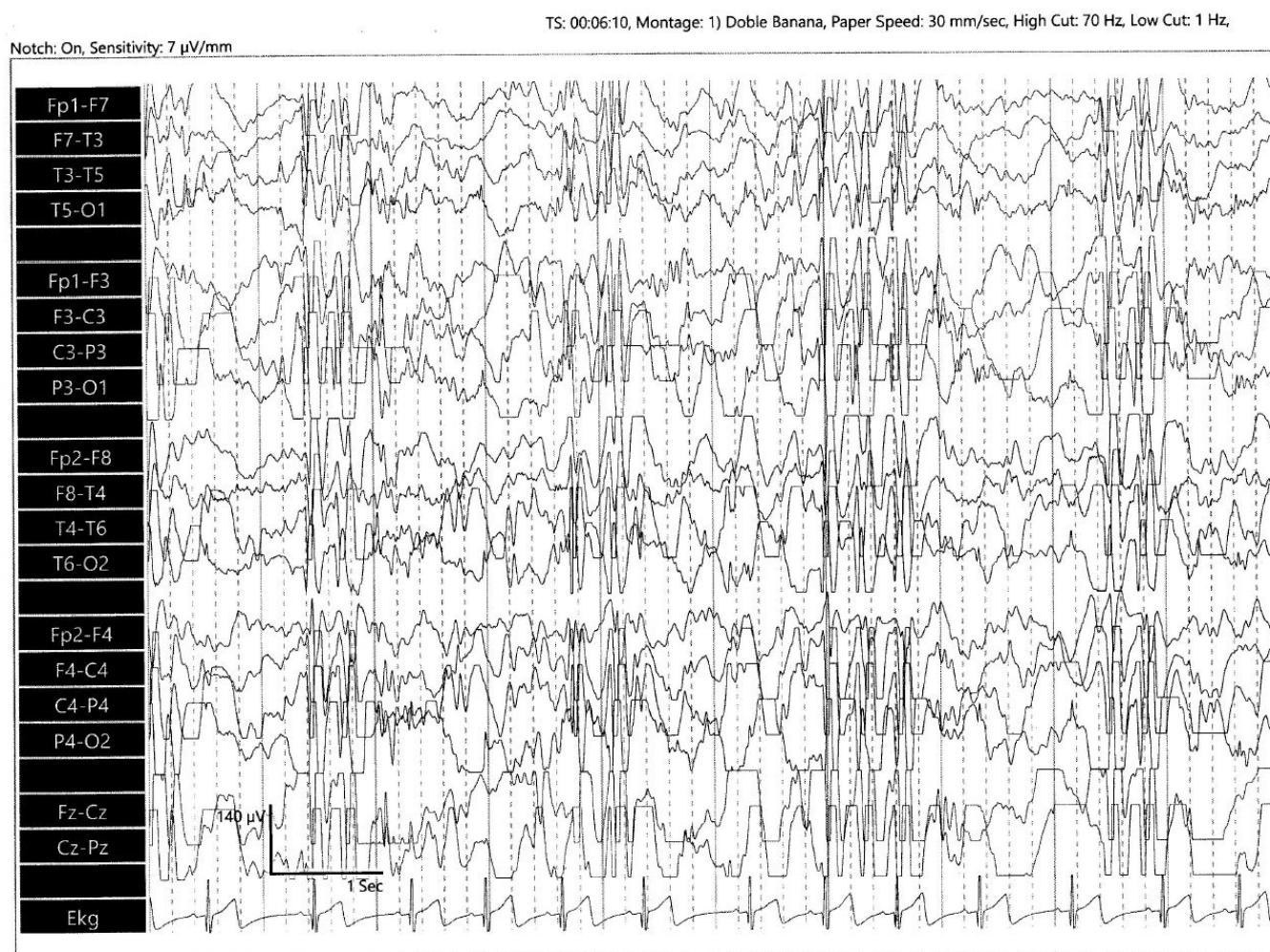
Fuente: elaboración propia.

Gráfica 2. Muestra total de trazados revisados por rango de edad del paciente



Fuente: elaboración propia.

Gráfica 3. Ejemplo de trazado electroencefalográfico de niño de dos (2) años con Polipunta onda típica de enfermedad Mioclónica infantil



Fuente: elaboración propia.

Conclusiones

Hemos demostrado que los signos de polipunta o polipunta onda son propios de EEG que aparecen en la epilepsia infantil y adolescencia temprana, extinguiéndose después de los 17 años. Si bien han sido citados en 14 trabajos sobre el EEG del SLA, pueden no ser esenciales para el diagnóstico de este síndrome en el adulto.

Creemos que la maduración ascendente del tronco cerebral, de los ganglios basales, del cerebelo y, finalmente, de la corteza cerebral, elimina la capacidad de crearse Polipuntas después de los 17 años.

Que el PPO es más frecuente en varones que en casos femeninos en una proporción de 1.56 a 1.

Que las indicaciones que dan lugar a practicar electroencefalogramas con PPO son de carácter epiléptico.

Agradecimientos

A la colaboración del Prof. Marino Martínez, del Departamento de Ingeniería Eléctrica de la Pontificia Universidad Católica Madre y Maestra (PUCMM), al confirmar casuística y proveer cálculos y gráficas convincentes. Así como también a la Sra. María Luisa Santoni, con respecto a la investigación y corrección del lenguaje.

Bibliografía

1. Santoni JR, Santoni Williams CJ. Two cases of Lance Adams syndrome with electroencephalograms without polyspikes. *Archivos Dominicanos de Medicina*. 2019;1(4):10-3. Available from: www.amed.com. ISSN 26-13-8875
2. Lance JW, Adams RD. The syndrome of intention or action myoclonus as a sequel to hypoxic encephalopathy. *Brain*, 1963;86:111-36. Available from: <https://doi.org/10.1093/brain/86.1.111>
3. Scheffer IE, Berkovic S, Capovilla G, Connolly M B, French J, Guilhoto L, et al. ILAE classification of the epilepsies. Position paper of the ILAE Commission for Classification and Terminology *Epilepsia*, 2017;58:512-21. Doi: 10.1111/epi.13709
4. Rivera AM. Epilepsia en jóvenes. In: Santos Vilorio D, Silie Ruiz J, editores. *Manual de Epilepsia* (2nd ed), Santo Domingo: Editora Buho; 2019. pp. 95-101.
5. Santoni Williams, CJ, Santoni JR. Myoclonic seizures with Poly-Spike and Wave in the EEG: associated neurological syndromes and response to treatment. Abstracts IV Latin-american Congress: La Chapter of the International Federation of Clinical Neurophysiology, 7-10 octubre 2004, Santiago de Chile, Clinical Neurophysiology. Unpublished results.
6. Santoni JR, Santoni-Williams CJ, Cerda M. Enfermedad de Unverricht-Lundeborg con Mioclonias, y Panencefalitis Esclerosante Subaguda. Dos casos de Síndromes Epilépticos poco frecuentes. Libro de Abstractos xiv Congreso Internacional de la Sociedad Dominicana de Neurología y Neurocirugía. 2004. Unpublished results.
7. Hahn A, Neubauer BA Post anoxic myoclonus Lance Adams Syndrome after near-drowning *Neuropediatrics*. 2011; Doi: 10.1055/s-0031-1273968
8. Scher MS. Pediatric Neurophysiologic Evaluation. In Swaiman FK, Ferreiro DM, Ashwal S, Schor NF, Finkel RS, Gropmann AL, et al, editors. *Swaiman's Pediatric Neurology* (6th ed) Oxford, Elsevier & Co; 2017. pp. 87-96
9. Sarangi A. Improvement of Post Anoxic Myoclonic with Valproic Acid and Add On Levetiracetam Therapy *J Gen Pract (Los Angeles)*. 2017;5:6
10. Santoni JR. Relation between brain maturation and epilepsy. *American Epilepsy Society Proceedings (Meeting)*. *Epilepsia*. 1989;30:706.
11. Rossetti AO. Place of neurosteroids in the treatment of status epilepticus. *Epilepsia* V. 2018; 59:216-9. Doi: 10.1111/epi.14481.
12. Kim Y, Kim S, Lee SY. Myoclonic status epilepticus in hypoxic ischaemic encephalopathy which recurred after somatosensory evoked potential testing. *Ann Clin Neurophysiol* 2017;19:136-40. Doi: [org/10.14253/acn.2017.19.2.136](https://doi.org/10.14253/acn.2017.19.2.136)
13. Ruiz García D, Oliveira Leal I, Gómez Viera C. Síndrome de Lance Adams. *Revista Cubana de Medicina*. 2013;52:72-7.

14. Zhang Y, Liu JR, Jiang B, Liu HQ, Ding MP, Song SJ, et al. Case Report Lance-Adams syndrome: a report of two cases. *J Zhejiang Univ Sci B*. 2007;8(10):715-20. Doi: 10.1631/jzus.2007.B0715.
15. Santoni JR, Santoni-Williams C. Abnormal theta response to nociceptive stimuli during sleep EEG of children with febrile convulsions and control children. *Neurophysiologie Clinique*. 1996;26:164-9
16. Arpesella R, Dallochio C, Arbasino C, Imberti R, Martinotti R, Frucht SJ. A patient with intractable posthypoxic myoclonus *Anaesth & Int Care* 2009;37:314-8. Available from doi.org/10.1177/0310057X0903700214
17. Gupta HV, Caviness JN. Post-hypoxic Myoclonus: Current Concepts, Neurophysiology, and Treatment. *Tremor Other Hyperkinet Mov*. 2016;6:409. Doi: 10.7916/D89C6XM4
18. Caciagli L, Wandschneider B, Xiao F, Vollmar C, Centeno M, Vos SB, et al. Abnormal hippocampal structure and function in juvenile myoclonic epilepsy and unaffected siblings. *Brain*, awz215. Available from <https://doi.org/10.1093/brain/awz215> Published: 31 July 2019.
19. Widjicks EFM. Propofol in myoclonus status epilepticus in comatose patients following cardiac resuscitation. *J Neurol Neurosurg Psychiatry*. 2002;73:94-5. Available from <http://dx.doi.org/10.1136/jnnp.73.1.94>
20. Lee HL, Lee JK. Lance-Adams syndrome. *Ann Rehabil Med*. 2011;35:939-43. Doi: 10.5535/arm.2011.35.6.939
21. Ilik F, Ilik MK, Cöven I. Levatiracetam for the management of lance-adams syndrome. *Iran J Child Neurol*. 2014;8:57-9. PMCID: PMC4058067. PMID: 24949053
22. Accardo J, De Lisi D, Lazzerini P, Primavera A. Good functional outcome after prolonged postanoxic comatose myoclonic status epilepticus in a patient who had undergone bone marrow transplantation. *Case Rep Neurol Med*. 2013; 2013: ID 872127.
23. Shiraishi H, Egawa K, Ito T, Kawano O, Asahina N, Kohsaka S. Efficacy of perampanel for controlling seizures and improving neurological dysfunction in a patient with dentatorubral-pallido-luysian atrophy. *Epilepsy Behav Case Rep*. 2017;8:44-6. Doi:10.1016/j.ebcr.2017.05.004.eCollection 2017.
24. Božić K, Gebauer-Bukurov K, Sakalaš L, Divjak I, Ješić A. Improvement of post-hypoxic action myoclonus with levetiracetam add-on therapy: A case report. *Vojnosanit Pregl* 2014;71(5): 515-9.
25. English WA, Giffin NJ, Nolan JP. Myoclonia after cardiac arrest: pitfalls in diagnosis and prognosis. *Anesthes*. 2009;64:908-11. Doi: 10.1111/j.1365-2044.2009.05939.x.
26. Yadavmali T, Lane AS. The Lance Adams Syndrome: helpful or just hopeful, after cardiopulmonary arrest (case 1) *J.I.C.S. The Intensive Care Society*. 2011;12:324-8.
27. Moreira Filho, Freitas MRG, Camara V, Quagliano E, Sarmiento R. Encefalopatía mioclónica pos-anóxica (Síndrome de Lance-Adams) Case no 4. *Arq. Neuro-Psiquiatr*. 1981;39:162-73. Available from <http://dx.doi.org/10.1590/S0004-282X1981000200005>.
28. Budhram A, Lipson D, Nesathurai S, Harvey D, Rathbone MP. Postanoxic myoclonus: two case presentations and review of medical management (case 1) *Arch Phy Med Rehab*. 2014;95: 415-594. Doi: 10.1016/j.apmr.2013.09.008.

29. McLeod GA, Ng MC. Novel epileptogenic positive rolandic sharp waves in an adult: an unusual case of post-hypoxic myoclonus. *Seizure. European Journal of Epilepsy.* 2018;63: 68-70. Available from <https://doi.org/10.1017/cjn.2018.113>
30. Hajnšek S, Petelin Ž, Malojčić B, Mijatović D, Poljaković Z, Bašić S, et al. Lance-Adams syndrome in a patient with congenital coagulation factor XIII deficiency and spontaneous atypical subdural hematoma: case report. *Neurol Croat.* 2010;59:63-6.
31. García AJ. Post anoxic myoclonic encephalopathy or Lance-Adams syndrome. *Rev.de Ciencias Médicas de Pinar del Río.* 2016;20(1):152-5.
32. Gea-García JH, Villegas I, Sánchez-Camara S Â, Martínez-FresnedaM. Effectiveness of levetiracetam in the treatment of 2 cases. *Med. Intensiva.* 2011;35(6):393-4.
33. Nigam SB, et al. Lance Adams Syndrome. A special case of a mother. *J J Crit Care Med* 2016;20:548-50.
34. Zhu J, WangS, Xu X, Weiwei Q. Lance Adams Syndrome case report and retrospective review. *Int J Clin Exp Med.* 2018;11(11):12752-7. ISSN: 940-5901/IJCEM0072104
35. Aicua Raipun I, Novy J, Solari D, Oddo M, Rossetti AO. Early. Lance-Adams syndrome after cardiac arrest: Prevalence, time to return to awerenes, and outcome in a large cohort. *Resuscitation.* 2017;115:169-72.
36. Shin J H, Park JM, Kim AR, Shin HS, Lee ES, Oh MK, Yoon CH. Lance Adams Syndrome, *Ann Rehabil Med.* 2012; 36(4):561-4.