


INFORME DE CASO


Hiperplasia gingival fibrosa asociada a incisivo central superior retenido

Fibrous gingival hiperplasia associated with upper central incisor retained

Hiperplasia gengival fibrosa associada a incisivo central superior retido

Rafael Alberto Clavería-Clark^{1*} 

Manuela Ricardo-Reyes² 

Maritza Peña-Sisto³ 

*Autor para la correspondencia: rafael.claveria@infomed.sld.cu

¹ Especialista de II Grado en Periodoncia. Máster en Atención a Urgencias Estomatológicas. Profesor Auxiliar. Investigador Agregado. Clínica Estomatológica Provincial "Mártires del Moncada". Santiago de Cuba. Cuba.

² Especialista de II Grado en Ortodoncia. Máster en Atención Bucal Comunitaria. Profesora Auxiliar. Clínica Estomatológica Provincial "Mártires del Moncada". Santiago de Cuba. Cuba.

³ Especialista de II Grado en Estomatología General Integral y en Periodoncia. Máster en Atención Primaria de Salud y en Atención a Urgencias Estomatológicas. Profesora e Investigadora Auxiliar. Hospital General "Dr. Juan Bruno Zayas Alfonso". Santiago de Cuba. Cuba.

Recibido: 23 de enero de 2020

Aprobado: 17 de febrero de 2020

RESUMEN

Se describió el caso clínico de un adolescente de 12 años de edad, atendido en el Departamento de Ortodoncia de la Clínica Estomatológica Provincial "Mártires del Moncada" de Santiago de Cuba, al cual se le diagnosticó retención del incisivo central superior derecho hace más de dos años y para la cual recibió tratamiento con aparatología fija previo entorche del diente y seguimiento clínico-radiográfico. Durante el proceder ortodóncico, es remitido al Departamento de Periodoncia por presentar en la zona de dicho diente un aumento de volumen de color rosa coral, de consistencia dura y aspecto fibroso, que imposibilitó la incorporación definitiva del diente en su arco y plano de oclusión. Se

realizaron los exámenes complementarios correspondientes, se diagnosticó hiperplasia gingival fibrosa localizada y se realizó tratamiento quirúrgico (gingivectomía), lo que permitió llevar a feliz término el tratamiento ortodóncico sin ninguna implicación psicológica y social para el paciente. La poca frecuencia de aparición de este tipo de lesión asociada a la retención de incisivos centrales superiores motivó el presente informe de caso.

Palabras clave: hiperplasia gingival; oclusión; gingivectomía; periodoncia; ortodoncia; adolescente

ABSTRACT

It was described a clinical case of a 12-year-old adolescent, treated at the Orthodontic Department of the Provincial Stomatological Clinic "Mártires del Moncada" in Santiago de Cuba, who was diagnosed with retention of the upper right central incisor more than two years ago and for which he received treatment with fixed appliances prior to tooth straightening and clinical-radiographic follow-up. During the orthodontic procedure, he was referred to the Department of Periodontics because he had a coral pink increase in volume in the area of that tooth, with a hard consistency and fibrous appearance, which made it impossible to definitively incorporate the tooth into its arch and occlusion plane. The corresponding complementary examinations were carried out, localized fibrous gingival hyperplasia was diagnosed and surgical treatment (gingivectomy) was performed, which allowed the successful completion of orthodontic treatment without any psychological or social implications for the patient. The rare occurrence of this type of injury associated with retention of upper central incisors motivated this case report.

Keywords: gingival hiperplasia; occlusion; gingivectomy; periodontics; orthodontics; adolescent

Cómo citar este artículo:

Clavería-Clark RA, Ricardo-Reyes M, Peña-Sisto M. Hiperplasia gingival fibrosa asociada a incisivo central superior retenido. Rev Inf Cient [en línea]. 2020 [citado día mes año]; 99(2):160-167. Disponible en: <http://www.revinfcientifica.sld.cu/index.php/ric/article/view/2751>

INTRODUCCIÓN

El ortodoncista y el periodoncista pueden colaborar en distintos campos, ya que ambas especialidades comparten situaciones clínicas y objetivos. Cuando la salud oral del paciente es buena, el objetivo común de los dos especialistas es mantenerla y, si es posible, mejorar la función de longevidad y estética del aparato estomatognático. Cuando no lo es, el ortodoncista ha de subordinar los objetivos oclusales y estéticos a su recuperación.^(1,2)

RESUMO

O caso clínico de um adolescente de 12 anos de idade, atendido no Departamento de Ortodontia da Clínica Estomatológica Provincial "Mártires del Moncada" de Santiago de Cuba, diagnosticado com retenção do incisivo central superior direito, foi descrito mais de dois anos e para os quais ele recebeu tratamento com aparelhos fixos antes do bloqueio dentário e monitoramento clínico-radiográfico. Durante o procedimento ortodôntico, é encaminhado ao Departamento de Periodontia por apresentar na área do referido dente um aumento no volume rosa coral, de consistência dura e aparência fibrosa, o que impossibilitou a incorporação definitiva do dente em seu arco e plano de oclusão. Foram realizados os exames complementares correspondentes, diagnosticada hiperplasia gengival fibrosa localizada e realizado tratamento cirúrgico (gingivectomia), o que permitiu o tratamento ortodôntico sem envolvimento psicológico e social do paciente. A baixa frequência de ocorrência desse tipo de lesão associada à retenção dos incisivos centrais superiores motivou este relato de caso.

Palavras-chave: hiperplasia gengival; oclusão; gingivectomia; periodontia; ortodontia; adolescente

Aunque el periodoncista se dedica fundamentalmente a tratar las enfermedades inflamatorias de los tejidos de soporte dentario, también trabaja sobre los mismos con fines estéticos. Además, puede prevenir la aparición de problemas periodontales relacionados con los movimientos ortodóncicos y tratar sus complicaciones.⁽²⁾

El manejo de las inclusiones dentarias constituye hoy en día, un hecho que se puede calificar de frecuente dentro de la práctica clínica ortodóncica. Su frecuencia presenta una gran variabilidad geográfica como puede comprobarse en las diferentes series consultadas. Así, según los diferentes autores, puede ir desde el 3 hasta el 17 % de la población. La frecuencia de retención de los incisivos, sobre todo centrales superiores, varía entre el 0,06 y el 2 % de la población general.⁽³⁾ En cuanto a su etiopatogenia la revisión de la literatura muestra que, paradójicamente, los mecanismos responsables de la erupción dentaria son relativamente desconocidos, orientándose hacia una concepción multifactorial: desplazamiento del folículo dentario, aumento de la presión intravascular dentro del germen dentario, fibroblastos del ligamento periodontal, alargamiento radicular, formación ósea apical, etc.^(1,2)

Con relativa frecuencia, la presencia de un diente incluido constituye un hallazgo casual. Sin embargo, y ante la sospecha de inclusión dentaria, el diagnóstico transita por la realización de un examen clínico (presunción diagnóstica), seguido de un examen radiográfico (confirmación diagnóstica). Con la existencia de antecedentes de traumatismos antiguos durante la primera infancia sobre el bloque incisivo temporal se debe establecer una vigilancia ante la posibilidad de retenciones dentarias.^(4,5) Existen algunos signos clínicos que frecuentemente se asocian a la presencia de uno o varios dientes incluidos.

Las enfermedades inmunoinflamatorias son las más comunes en el periodonto, pero en este también se presentan entidades no inflamatorias las cuales resultan trastornos indeseables por su complejidad y las alteraciones estéticas que provocan.⁽⁵⁾ Se estudian varias enfermedades que presentan características clínicas semejantes, pero se necesita un estudio histológico para su diagnóstico definitivo y diferencial que tienen como factor común el hecho de presentarse en forma de agrandamientos gingivales, lo cual algunos autores lo señalan como tumores cuando aparecen de forma localizada debido a su aspecto clínico aunque no son neoplasias verdaderas.^(6,7)

La hiperplasia representa un incremento en el número de células de un órgano o tejido que se acompaña de un aumento de volumen, puede ser fisiológico, hormonal, compensadora o patológica, sin embargo, la hipertrofia se refiere a un aumento de tamaño celular y, por tanto, se produce un aumento del órgano, entonces la hiperplasia y la hipertrofia son dos procesos diferentes, pero es posible que aparezcan juntos y es probable que se inicien por los mismos mecanismos, de ahí, que se agrupen bajo el término de pseudoneoplásicos, pues no son neoplasias verdaderas sólo que su aspecto es semejante, tienen un crecimiento lento, no invaden los tejidos vecinos y no provocan metástasis, por eso Carranza FA considera que el término de agrandamiento es el más acertado.⁽⁷⁾

La recolocación del diente incluido en la arcada dentaria, es el tratamiento de elección. Puede lograrse mediante procedimientos quirúrgicos que requieren una sola fase quirúrgica y procedimientos

quirúrgico-ortodóncicos, que combinan ambas fases ortodóncica y quirúrgica, como es el caso que se presenta.^(8,9)

El objetivo de este artículo es socializar la experiencia de la terapia combinada ortodoncia-periodoncia en el manejo de un paciente que presentó hiperplasia gingival fibrosa asociada a incisivo central superior retenido.

PRESENTACIÓN DEL CASO

Paciente masculino de 12 años de edad que acudió con la madre a la consulta de Periodoncia, remitido de Ortodoncia por ser tratado desde los 10 años por el incisivo central superior derecho retenido. Se realizó interrogatorio a los padres, los que refirieron que el niño presentó esta situación hace más de dos años, que no padece de ninguna enfermedad ni existe en la familia caso alguno, que han acudido a varias consultas durante el periodo con el correspondiente seguimiento radiográfico y clínico, retirándosele la aparatología fija y el gancho de tracción en septiembre de 2018, corroborado en la historia clínica, pero el diente no es visible aún en la cavidad bucal.

Examen físico

Presencia de agrandamiento gingival en zona de incisivo central superior derecho (11), de aspecto fibroso, consistencia firme, color rosa coral con escaso sangrado al sondaje. Cierre bilabial incompetente, labio superior hipotónico e inferior hipertónico, vestíbulo-versión del incisivo lateral superior derecho 12, resalte de 4 mm, relación de molar de neutra oclusión, sobrepase 2/3 de corona valorado como clase I sindrómica de Moyer (Figura 1).

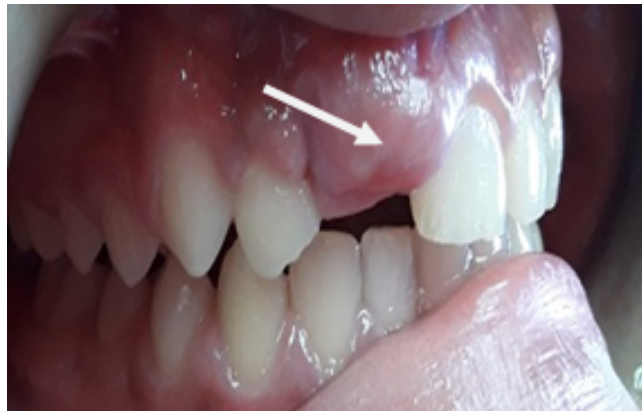

Fig. 1. Aumento de volumen en zona del 11.

Exámenes complementarios

De laboratorio clínico: hemograma completo. (hemoglobina 13,5 g/l, hematócrito 0,42 mm/h, leucocitos $(5,9 \times 10^9/L)$, tiempo de coagulación 7 min, tiempo de sangramiento 2 min.

Radiografía panorámica (Figura 2):

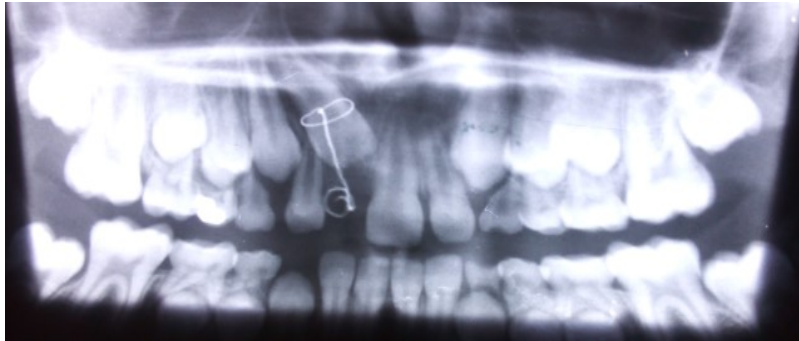

Fig. 2. Radiografía panorámica que muestra diente 11 retenido e inclinado con rotación.

Impresión diagnóstica: hiperplasia gingival fibrosa localizada (agrandamiento gingival localizado).

Diagnóstico diferencial: hiperplasias gingivales específicas e inespecíficas, quiste de erupción, quiste dentígero.

Diagnóstico definitivo (biopsia): hiperplasia gingival fibrosa localizada.

Tratamiento aplicado

El tratamiento consistió inicialmente con la educación para la salud y motivación, indicación de la higiene bucal correcta y controles de placa mecánicos y químicos, utilizando enjuagatorios con clorhexidine al 0,02 % dos veces al día. Posteriormente se pasó a la fase correctiva quirúrgica, procediendo a la eliminación del tejido gingival excesivo, con técnica de gingivectomía, se tomó muestra para biopsia y gingivoplastia para devolver el contorno y biselado normal de la encía, y exponer el diente en la cavidad bucal, luego, se procedió a cubrir la zona con apósito periodontal. El paciente se mantuvo en fase de soporte periodontal durante los dos primeros posoperatorios con consultas y evaluaciones frecuentes (Figura 3).

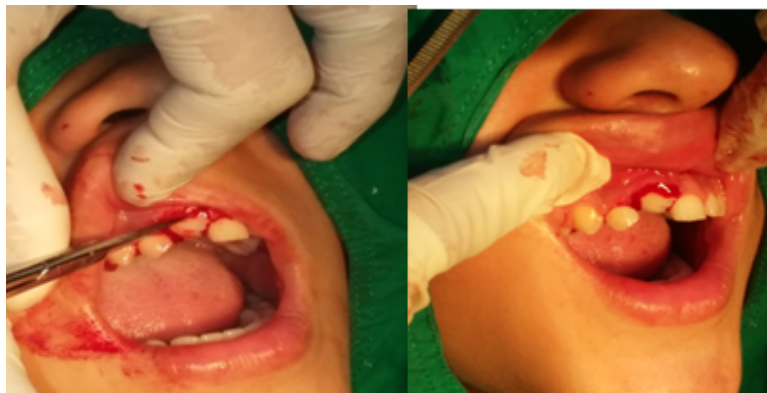

Fig. 3. Eliminación del tejido gingival (Gingivectomía).

Se dieron indicaciones a la madre y al paciente sobre los cuidados a tener en cuenta para una buena evolución. Se mantuvo una estrecha vinculación Periodoncia-Ortodoncia durante el tratamiento de este paciente como se muestra en la Figura 4 y se evaluó el posoperatorio cada dos meses por consulta de Periodoncia, donde se apreció buena cicatrización y reparación de la zona intervenida.

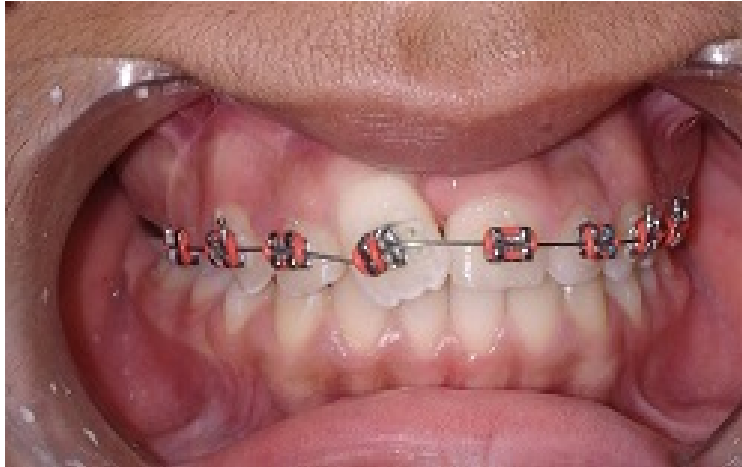

Fig. 4. Dos meses después de la operación.

DISCUSIÓN DEL CASO

Un incisivo maxilar impactado en un niño, representa un dilema estético complejo debido a su localización prominente y el agrandamiento gingival localizado que lo acompaña, puede alterar significativamente el logro de los objetivos estéticos del tratamiento de Ortodoncia y es importante reconocer en qué momento remitir al especialista de Periodoncia para que se realicen los procedimientos plásticos periodontales.⁽⁹⁾

Las hiperplasias gingivales inespecíficas se producen por una reacción hiperplásica del tejido inflamatorio crónico relacionada con factores locales, como placa bacteriana, cálculos y bacterias. Histológicamente, se halla un tejido conectivo denso y rico en fibras colágenas, de epitelio denso e hiperplásicos, con largas crestas.^(10,11) Si aparecen en relación con un diente retenido, impide el brote del mismo en cavidad bucal.

Cabe destacar, que es importante efectuar el diagnóstico diferencial de esta hiperplasia gingival, pues podría tratarse de una gingivitis hiperplásica idiopática, una hiperplasia inducida por drogas, alteraciones hormonales, fibromatosis, quiste odontogénico o procesos neoplásicos. Igualmente debe realizarse siempre la biopsia correspondiente en cada tejido anormal que se elimine de la boca.^(11,12,13)

Todo esto conduce a un diagnóstico certero apoyado, además, en una correcta historia clínica con los datos recogidos en un minucioso interrogatorio y examen clínico, que facilitará diferenciar los distintos cuadros clínicos.

CONSIDERACIONES FINALES

Ante un agrandamiento gingival relacionado con un diente retenido, se deben descartar otros tipos de agrandamiento y luego realizar procedimientos quirúrgicos periodontales para lograr su movimiento ortodóncico, con terapia periodontal de soporte que permita evaluar la necesidad de una cirugía plástica o cirugía mucogingival si persiste alteración de la morfología, contorno y la posición gingival.

REFERENCIAS BIBLIOGRÁFICAS

1. Macias Escalada E, Cobo Plana J, Carlos Villafranca F, Pardo López B. Abordaje ortodóncico quirúrgico de las inclusiones dentarias. RCOE [en línea]. 2005 Ene-Feb [citado 6 Mar 2019]; 10(1):69-82. Disponible en: http://scielo.isciii.es/scielo.php?script=sci_arttext&pid=S1138-123X2005000100006&lng=es
2. Mani A, Pendyala G, Maniyar SD, Preeti K. Chronic Inflammatory gingival enlargement and management: a case report. Galore Int J Health Sci Res [en línea]. 2018 [citado 6 Mar 2019]; 3(4):16-9. Disponible en: https://www.gijhsr.com/GIJHSR_Vol.3_Issue.4_Oct2018/3.pdf
3. Wilckens M, Beltrán V, Leiva C, Donaire F. Manejo quirúrgico periodontal de la erupción pasiva alterada: reporte de casos. Rev Clín Per Implantol Reh Oral [en línea]. 2015 [citado 6 Mar 2019]; 8(2): 167-72. DOI: <https://doi.org/10.1016/j.piro.2015.03.003>
4. Pichel I, Suárez MC, González L, Borges MA, Romero L, Berenguer JA. Retención dentaria en pacientes ortodóncicos de 8 a 18 años de edad. Rev 16 de abril [en línea]. 2018 [citado 6 Mar 2019]; 57(268):89-96. Disponible en: http://www.rev16deabril.sld.cu/index.php/16_04/article/view/613/pdf_171
5. Enríquez A, Molano P. Hiperplasia gingival en aparatos de ortodoncia. Revisión de la literatura. Rev Latinoamer Ortod Odontoped [en línea]. 2017 [citado 6 Mar 2019]. Disponible en: <https://www.ortodoncia.ws/publicaciones/2017/art-7/>
6. Rendón GJ, Pedroza GA. Ortodoncia y erupción pasiva. Rev Nac Odontol [en línea]. 2013 Dic [citado 6 Mar 2019]; (edición especial):101-8. Disponible en: https://www.researchgate.net/publication/305286760_Ortodoncia_y_erupcion_pasiva
7. García RO, Corrales ÁM, Padrón AM, González DME. Diagnóstico, Pronóstico y tratamiento de la enfermedad periodontal no inflamatoria. En: Compendio de Periodoncia. 2ªed. La Habana: ECIMED; 2017. p. 270-3. Disponible en: http://bvs.sld.cu/libros_texto/compendio_periodoncia/indice_p.htm
8. Cacciola D, Muñoz González G. Relación entre periodoncia y ortodoncia: complicaciones gingivales y efectos del tratamiento ortodóncico en el periodonto. Rev Biocien [en línea]. 2018 [citado 6 Mar 2019]; 13(2):1-13. Disponible en: <https://revistas.uax.es/index.php/biociencia/article/view/1253>
9. García CM, Tavira FS. Enfoque multidisciplinario para el manejo de espacios en presencia de microdoncia y retención de un incisivo superior: reporte de un caso Rev Mex Ortod [en línea]. 2016 [citado 6 Mar 2019]; 4(1):56-61. Disponible en: <https://www.medigraphic.com/cgi-bin/new/resumen.cgi?IDARTICULO=63420>
10. Peña SM, Clavería CRA. Corrección quirúrgica en una adolescente con hiperplasia gingival hereditaria. MEDISAN [en línea]. 2018 [citado 6 Mar 2019]; 22(4):415-20. Disponible en: http://scielo.sld.cu/scielo.php?script=sci_arttext&pid=S1029-30192018000400011&lng=es

11. Subramani T, Rathnavelu V, Alitheen NB, Padmanabhan P. Cellular crosstalk mechanism of Toll-like receptors in gingival overgrowth (review). *Int J Mol Med* [en línea]. 2015 [citado 6 Mar 2019]; 35(5):1151-8. Disponible en: <https://www.ncbi.nlm.nih.gov/pubmed/25812632>
12. González CA, Teixeira V, Martínez MG. Quiste de erupción en dentición mixta: reporte de caso con nueve meses de seguimiento. *Acta Odont Ven* [en línea]. 2016 [citado 6 Mar 2019]; 54(supl). Disponible en: <https://www.actaodontologica.com/ediciones/2015/suplemento/art-33/#>
13. Shukla P, Dahiya V, Kataria P, Sabharwal S. Inflammatory hyperplasia. From diagnosis to treatment. *J Indian Soc Periodontol* [en línea]. 2014; 18(1):92-4. Disponible en: <https://www.ncbi.nlm.nih.gov/pmc/articles/PMC3988655/>

Declaración de conflicto de intereses: los autores declaran no tener conflicto de intereses.

Contribución de los autores:

- Rafael Alberto Clavería Clark: concepción, diseño, análisis e interpretación de los datos, redacción del artículo y revisión crítica de una parte importante de su contenido intelectual, aprobación final de la versión a ser publicada, el tratamiento quirúrgico periodontal.
- Manuela Ricardo Reyes Concepción: diseño e interpretación de los datos, aprobación final de la versión a ser publicada, el tratamiento ortodóncico.
- Maritza Peña Sisto: concepción, diseño, análisis e interpretación de los datos, redacción del artículo y revisión crítica de una parte importante de su contenido intelectual, aprobación final de la versión a ser publicada, ayudantía en el tratamiento quirúrgico periodontal.