

**Caracterización de pacientes con mielopatía espondilótica cervical intervenidos por disectomía anterior****Characterization of patients with cervical spondylotic myelopathy surgically treated by anterior discectomy**Juan Pablo Carballido-Sánchez<sup>1</sup>  , Shirley de las Mercedes Fuentes-Salomón<sup>1</sup> , Aracelis Salomón-Vila<sup>2</sup> <sup>1</sup>Universidad de Ciencias Médicas de Holguín. Facultad de Ciencias Médicas Mariana Grajales Coello. Holguín, Cuba.<sup>2</sup>Universidad de Ciencias Médicas de Holguín. Hospital Clínico Quirúrgico Docente “Lucía Iñiguez Landín”. Holguín, Cuba.**Recibido:** 27 de abril de 2020 | **Aceptado:** 22 de mayo de 2020 | **Publicado:** 09 de junio de 2020

**Citar como:** Carballido-Sánchez JP, Fuentes-Salomón SM, Salomón-Vila A. Caracterización de pacientes con mielopatía espondilótica cervical intervenidos por disectomía anterior. Univ Méd Pinareña [Internet]. 2020 [citado: Fecha de acceso]; 16(3):e517. Disponible en: <http://www.revgaleno.sld.cu/index.php/ump/article/view/517>

**RESUMEN**

**Introducción:** la mielopatía espondilótica cervical es una enfermedad frecuente, que representa la cuarta parte de las parestesias en miembros superiores. La disectomía anterior con injerto es una de las técnicas quirúrgicas más utilizadas en el mundo para tratar esta enfermedad.

**Objetivo:** Caracterizar los pacientes con mielopatía espondilótica cervical intervenidos quirúrgicamente por la técnica disectomía anterior con injerto.

**Método:** Se realizó un estudio observacional, descriptivo, longitudinal retrospectivo en 35 pacientes con mielopatía espondilótica cervical intervenidos quirúrgicamente por la técnica de disectomía anterior con injerto en el Hospital Clínico Quirúrgico Docente “Lucía Iñiguez Landín” en el período de enero del 2017 a diciembre del 2019. Las variables estudiadas fueron: edad, sexo, color de piel, antecedentes patológicos personales, signos y síntomas (antes de la operación), nivel cervical afectado, secuelas y complicaciones.

**Resultados:** Se encontró predominio de pacientes masculinos (59,9 %), con edades entre 45 y 60 años (45,71 %) y con antecedentes patológicos personales de obesidad (40 %). Las manifestaciones clínicas que predominaron antes de la intervención quirúrgica fueron la hiperreflexia (65,71 %) y la parestesia (62,85 %). El segmento cervical más afectado fue C5-C7 (91,42 %). Las principales complicaciones fueron la hiperreflexia generalizada (17,14 %) y el dolor (8,57 %).

**Conclusiones:** los pacientes con mielopatía espondilótica cervical intervenidos quirúrgicamente por la técnica disectomía anterior con injerto fueron de sexo masculino en su mayoría, con edades pasadas de la cuarta década de vida. Los pacientes presentaron hiperreflexia antes de la operación, pudiendo desarrollar hiperreflexia generalizada como complicación.

**Palabras clave:** Mielopatía; Intervención Quirúrgica; Hiperreflexia.

**ABSTRACT**

**Introduction:** chrocervical spondylotic myelopathy is a common disease, which accounts for a quarter of all upper-limb paresthesia. Anterior graft discectomy is one of the most widely used surgical techniques in the world to treat this disease.

**Objective:** to characterize patients with cervical spondylotic myelopathy who underwent surgery using the anterior discectomy with graft technique.

**Methods:** a retrospective, descriptive, longitudinal study was conducted in 35 patients with cervical spondylotic myelopathy who underwent surgery using the anterior graft discectomy technique at “Lucía Iñiguez Landín” Clinical Surgical Teaching Hospital from January 2017 to December 2019. The variables studied were: age, sex, race, personal pathological history, signs and symptoms (before the surgery), cervical level affected, sequelae and complications.

**Results:** male patients predominated (59,9 %), with ages between 45 and 60 years (45,71 %) and with personal pathological history of obesity (40 %). The prevailing clinical manifestations before surgery were hyperreflexia (65,71 %) and paresthesia (62,85 %). The most affected cervical segment was C5-C7 (91,42 %). The main complications were generalized hyperreflexia (17,14 %) and pain (8,57 %).

**Conclusions:** patients with cervical spondylotic myelopathy surgically treated by the anterior discectomy with graft technique were mostly male, in ages after the fourth decade of life. Patients presented hyperreflexia before the surgery, and could develop generalized hyperreflexia as a complication.

**Keywords:** Myelopathy; Surgical Intervention; Hyperreflexia.

## INTRODUCCIÓN

El rápido envejecimiento poblacional ha ocasionado que fisiatras, reumatólogos, traumatólogos y neurocirujanos, enfrenten a diario uno de los mayores problemas clínicos del mundo moderno, las enfermedades degenerativas de la columna vertebral. Debido a su elevado costo diagnóstico y tratamiento, así como la repercusión laboral que acarrearán en la población económicamente activa, merecen un abordaje que tenga en cuenta su prevención<sup>(1)</sup>.

Rowland<sup>(2)</sup> define la mielopatía espondilótica cervical (MEC) como una enfermedad crónica en la que la médula espinal resulta dañada, directamente como consecuencia de su compresión por los elementos osteodiscales del raquis cervical, e indirectamente como consecuencia de la disminución del flujo arterial, del estasis venoso o de otros efectos<sup>(2,3)</sup>.

La mielopatía cervical espondilótica es una de las causas principales de disfunción de la médula espinal en la población adulta<sup>(1,3,4)</sup>, y la más frecuente en adultos mayores de 55 años<sup>(5,6)</sup>. Además, puede cursar asintomática en el 25 % de los adultos mayores de 65 años. Los pacientes afectados son tratados quirúrgicamente por cuadros cervicales degenerativos. Las manifestaciones clínicas sutiles de la mielopatía cervical espondilótica precoz dificultan el diagnóstico y no hay verdaderos estudios de evolución natural<sup>(7,8,9,10)</sup>.

El examen físico muestra hiperreflexia tendinosa profunda, clonus, hiporreflexia superficial y presencia de reflejos patológicos. La espasticidad, la debilidad motora y la pérdida de la propiocepción contribuyen a la discapacidad funcional de los miembros superiores e inferiores<sup>(6,7,11,12,13)</sup>.

El tratamiento quirúrgico de los trastornos cervicales degenerativos ha evolucionado en los últimos setenta y cinco años. En un principio, Mixter y Barr describieron un abordaje posterior en 1934, cuando practicaron una disectomía cervical; siendo en los últimos años el abordaje anterior de elección<sup>(13,14)</sup>.

Existe un notable aumento de esta entidad clínica en el mundo, en Cuba y en la provincia de Holguín; sin embargo, existen escasos estudios sobre la misma y su tratamiento en el medio de los investigadores. La presente investigación se realizó con el objetivo de caracterizar los pacientes con mielopatía espondilótica cervical intervenidos quirúrgicamente por la técnica disectomía anterior con injerto en el Hospital Clínico Quirúrgico Docente “Lucía Iñiguez Landín” en el período comprendido entre enero del 2017 y diciembre del 2019.

## MÉTODO

Se realizó un estudio observacional, descriptivo, longitudinal retrospectivo en el Hospital Clínico Quirúrgico Docente “Lucía Iñiguez Landín” en el período comprendido entre enero del 2017 y diciembre del 2019. El universo estuvo constituido por 35 pacientes con diagnóstico clínico-radiológico de mielopatía espondilótica cervical e intervenidos quirúrgicamente por la técnica de disectomía anterior, estudiándose la totalidad de los casos

Las variables estudiadas fueron: edad, sexo, color de piel, antecedentes patológicos personales, signos y síntomas (antes de la operación), nivel cervical afectado y secuelas y complicaciones.

Los datos fueron obtenidos mediante el libro de intervenciones quirúrgicas, las historias clínicas individuales, y el registro informatizado de casos de la institución. La información fue almacenada en una base de datos. Para el análisis de los datos se empleó estadística descriptiva.

Para la realización del presente estudio se solicitó la aprobación por parte del Comité de Ética Médica y Comité Científico del Hospital Clínico Quirúrgico Docente “Lucía Íñiguez Landín”. Se siguieron los principios éticos establecidos en la Declaración de Helsinki y los principios de la bioética de autonomía, beneficencia, no maleficencia y justicia

## RESULTADOS

Se encontró predominio de pacientes del sexo masculino (60 %), y del grupo de edades entre 45 y 60 años (45,71 %) (tabla 1).

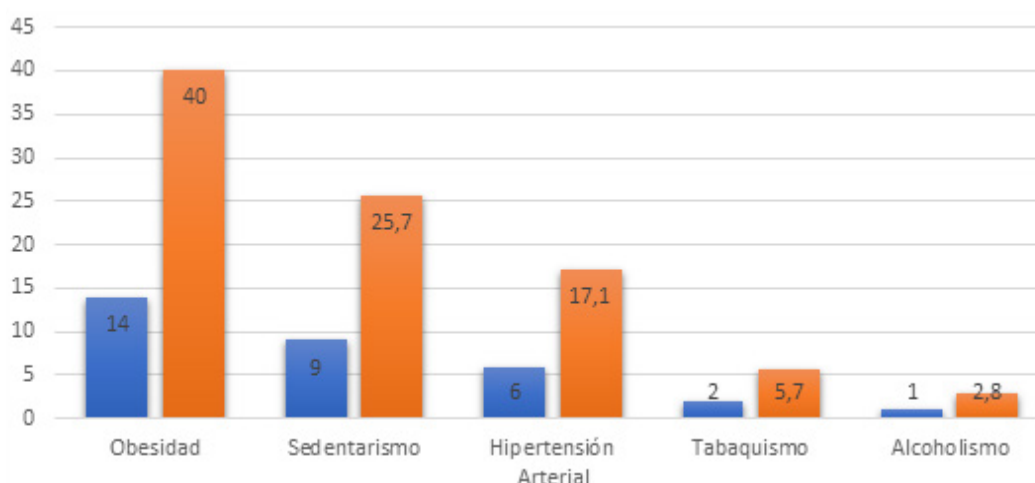
**Tabla 1.** Distribución según edades y sexo de pacientes con mielopatía espondilótica cervical intervenidos quirúrgicamente por disectomía anterior en el Hospital Clínico Quirúrgico Docente “Lucía Íñiguez Landín”, enero 2017 - diciembre 2019

Edad (años)	Sexo				Total	
	Masculino		Femenino		No	%
	No	%	No	%		
<45	5	23,81	7	50	12	34,29
45-60	11	52,38	5	35,71	16	45,71
>60	5	23,81	2	14,29	7	20
Total	21	60	14	40	35	100

Fuente: historias clínicas individuales.

Se encontró predominio de pacientes con obesidad (40 %) y sedentarismo (25,7 %) como principales antecedentes patológicos personales (figura 1).

Figura 1. Distribución de pacientes según antecedentes patológicos personales



La hiperreflexia se identificó en el 65,71 %, seguido de la parestesia (62,86 %) y dolor cervical (54,29 %) como principales síntomas y signos clínicos previos a la operación (tabla 2)

**Tabla 2.** Distribución de los pacientes según síntomas y signos antes de la operación.

Signos y síntomas antes de la operación	No (n=35)	%
Hiperreflexia	23	65,71
Hiporreflexia	4	11,43
Hipertonía	17	48,71
Hipotonía	6	17,14
Signo de Babinski	13	37,14
Signo de Hoffman	16	45,71
Parestesia	22	62,86
Mareos y vómitos	4	11,43
Parestesia en manos	8	22,86
Cefaleas	4	11,43
Dolor en Miembro superiores	18	51,43
Dolor cervical	19	54,29
Trastorno de la marcha	8	22,86

**Fuente:** historias clínicas individuales.

El segmento cervical más afectado fue C5-C7 (91,42 %). Se encontró predominio de la hiperreflexia generalizada como secuela (17,14 %); y como complicación las sepsis de la herida(5,71 %) y el síndrome de cirugía espinal fallida(5,71 %) (tabla 3).

**Tabla 3.** Distribución de los pacientes según secuelas y complicaciones

Secuelas y complicaciones presentadas	No (n=35)	%
Hiperreflexia generalizada	6	17,14
Cuadriplejia	1	2,85
Dolor	3	8,57
Movimientos involuntarios de la mano	2	5,71
Sepsis de la herida	2	5,71
Edema medular	1	2,85
Síndrome de cirugía espinal fallida	2	5,71

**Fuente:** historias clínicas individuales.

## DISCUSIÓN

La mielopatía espondilótica es una enfermedad frecuente, que representa la cuarta parte de las paraparesias y tetraparesias no traumáticas. Es una de las principales causas de enfermedad medular en pacientes de mediana edad y en adultos mayores. Su diagnóstico se sustenta en los datos clínicos, imagenológicos y neurofisiológicos.

Su tratamiento es la descompresión quirúrgica, la cual debe detener la progresión de la enfermedad. Sin embargo, la intervención no asegura una mejora de los síntomas, ya que la recuperación está influenciada por muchos factores. Actualmente esta enfermedad presenta numerosos debates en relación al pronóstico. Se ha tratado de dilucidar la relación pronóstica de determinados factores, como el área

medular transversa en el punto de máxima compresión, la edad, la duración de los síntomas, el número de niveles afectados, entre otros.

Rota Conde y col.<sup>(6)</sup> realizaron un estudio en España con 66 pacientes diagnosticados clínicamente con mielopatía espondilótica cervical de los cuales el 24 % fueron mujeres y 76 % fueron hombres. De igual manera el estudio de Gutiérrez y col.<sup>(7)</sup> en Ciudad México revela que de 180 pacientes incluidos en el estudio, el 72 % fueron hombres.

Estos resultados coinciden con lo reportado en la presente investigación. Los autores consideran que estos resultados pueden estar relacionados con las profesiones realizadas por cada sexo, a pesar que es conocido que existe mayor prevalencia de enfermedades degenerativas cervicales en el sexo femenino.

El estudio de Gutiérrez y col.<sup>(7)</sup> muestra una alta frecuencia entre las edades 61 a 70 años (43,9 %) lo cual difiere con el presente. La edad y el sexo de los pacientes pueden relacionarse con el período de disminución de la actividad hormonal en los dos sexos

En la tercera edad existen determinantes y factores que hacen que aumente la prevalencia de las enfermedades degenerativas. Además, debido al deterioro de las capacidades regenerativas del organismo, en estos pacientes el riesgo quirúrgico aumenta; por lo cual en ocasiones estos no fueron aprobados por los anestesiólogos en el chequeo preoperatorio ni tampoco por el equipo de neurocirugía.

En el estudio de Gutiérrez y col.<sup>(7)</sup> la hipertensión arterial fue el antecedente patológico personal predominante, hecho que no coincide con lo reportado en la presente investigación. Puesto que los antecedentes patológicos coinciden, pero con incidencia diferentes, los autores consideran que la base de esta se encuentra en los estilos y modos de vida de los grupos poblacionales estudiados.

Los signos y síntomas presentados en los pacientes con mielopatía espondilótica cervical antes de ser intervenidos quirúrgicamente son un elemento importante para caracterizar esta enfermedad. En un estudio realizado en Chile<sup>(8)</sup>, reveló que en Chile a 62 pacientes con mielopatía espondilótica cervical el 100 % era positivo al dolor, predominando el dolor cervical lo cual coincide con el presente estudio. En el estudio de Hernández Hernández y col.<sup>(3)</sup> reportó predominio de pacientes con dolor reflejado en los hombros, así como la hiperreflexia en los miembros superiores como principales sintomatologías.

En un estudio realizado en Chile<sup>(8)</sup>, el 92 % de las hernias eran a nivel de C5-C6 a diferencia del presente estudio, en el cual predominó como segmento más afectado C6-C7. La literatura consultada<sup>(6,7,8,9)</sup> reporta los segmentos cervicales bajos de C3-C7 como los más afectados por esta enfermedad. Esto último coincide en gran medida con la presente investigación.

En un estudio realizado por Gutiérrez y col.<sup>(7)</sup> en Ciudad México la complicación más frecuente fue la neumonía, presentada por el 50 % de los pacientes con complicaciones. En otro estudio<sup>(8)</sup> se plantea otras complicaciones como la disfagia transitoria, fístula de líquido cefalorraquídeo y fistulas esofágicas; no encontradas en la presente investigación.

Los autores consideran que existen diferencias entre los estudios internacionales consultados<sup>(6,7,8,9)</sup>, suponen que esto se debe a las distintas formas y métodos quirúrgicos que desarrollan los equipos de neurocirugía en el mundo al realizar una misma técnica quirúrgica, lo que conlleva a tener complicaciones y secuelas diferentes.

Se concluye que los pacientes con mielopatía espondilótica cervical intervenidos quirúrgicamente por la técnica disectomía anterior con injerto fueron de sexo masculino en su mayoría, con edades pasadas de la cuarta década de vida. Los pacientes presentaron hiperreflexia antes de la operación, pudiendo desarrollar hiperreflexia generalizada como complicación.

## CONFLICTO DE INTERESES

Los autores declaran que no existe conflicto de intereses.

## CONTRIBUCIÓN DE AUTORÍA

JPCS y ASV participaron en la concepción y diseño de la investigación. JPCS y SFS se encargaron de la recolección de los datos, búsqueda y revisión de la bibliografía. SFS y ASV participaron en el análisis e interpretación de los datos. Todos los autores participaron en la redacción y revisión del artículo y su versión final.

## FINANCIACIÓN

Los autores no recibieron financiación para el desarrollo del presente artículo.

## MATERIAL ADICIONAL

Se puede consultar material adicional a este artículo en su versión electrónica disponible en: <http://www.revgaleno.sld.cu/index.php/ump/rt/suppFiles/517>

## REFERENCIAS BIBLIOGRÁFICAS

1. Andrade Cevallos MJ, Gavilanes Cevallos MC. Espondilosis cervical. El rol de la prevención secundaria en la aparición de la mielopatía cervical espondilótica. Rev Cuba Reumatol [Internet]. 2015 [citado 30/01/2020]; 17(1):79-84. Disponible en: [http://scielo.sld.cu/scielo.php?script=sci\\_arttext&pid=S1817-59962015000100011&lng=es](http://scielo.sld.cu/scielo.php?script=sci_arttext&pid=S1817-59962015000100011&lng=es)
2. Rowland LP. Surgical treatment of cervical spondylotic myelopathy Time for a controlled trial. Neurology. [Internet]. 1992 [citado 30/01/2020] 42(1):5-13. Disponible en: <https://n.neurology.org/content/42/1/5>
3. Hernández Hernández BA, González Romero LA, Carrero Texidor Y, Cepero Noriega FL. Evaluación neurofisiológica de la mielopatía espondilótica cervical. Rev Cubana Ortop Traumatol [Internet]. 2010 [citado [30/01/2020]; 24(2):1-18. Disponible en: [http://scielo.sld.cu/scielo.php?script=sci\\_arttext&pid=S0864-215X2010000200001&lng=es](http://scielo.sld.cu/scielo.php?script=sci_arttext&pid=S0864-215X2010000200001&lng=es)
4. Oliveira RA, Fares K, Schiavon D, Souza PC, Luvizutto GJ, Souza L, et al. Cervical spondylotic myelopathy: clinical cases and physiotherapy. Coluna/Columna [Internet]. 2019 [citado 30/01/2020]; 18(1):74-80. Disponible en: <http://doi.org/10.1590/s1808-185120191801187721>
5. Velasco JM, Sapriza S, Galli N, García F, Pereyra L, Rocchietti A, et al. Mielopatía cervical espondilótica; resultados clínicos post laminoplastia. AnfaMed [Internet]. 2019 [citado 23/02/2020];6(1):150-169. Disponible en: [http://www.scielo.edu.uy/scielo.php?script=sci\\_arttext&pid=S2301-12542019000100150&lng=es](http://www.scielo.edu.uy/scielo.php?script=sci_arttext&pid=S2301-12542019000100150&lng=es)
6. Rota Conde AF, Rota Avecilla JJ, Coretti SM, Labajos VU, Romero MB. Influencia pronóstica de la edad y el tiempo de evolución de los síntomas en la mielopatía cervical espondilótica. Coluna/Columna [Internet]. 2013 [citado 30/03/2020]; 12( 4 ): 278-281. Disponible en: <http://doi.org/10.1590/S1808-18512013000400002>
7. Gutiérrez LM, Loreto Nava UL, González RT, Ledesma IR, Flores EV, Santos RM, et al. Post-surgical complications in patients with cervical spondylotic myelopathy. Coluna/Columna [Internet]. 2017 [citado 31/03/2020]; 16(2): 93-96. Disponible en: <https://doi.org/10.1590/s1808-185120171602172298>

8. Lalanne LB, Ocampo GA. Resultados clínicos e radiológicos em série de artrodese cervical anterior com dispositivo de fusão intersomática e placa. Coluna/Columna [Internet]. 2012 [citado 15/02/2020]; 11(2):166-168. Disponible en: [http://www.scielo.br/scielo.php?script=sci\\_arttext&pid=S1808-18512012000200017&Ing=en](http://www.scielo.br/scielo.php?script=sci_arttext&pid=S1808-18512012000200017&Ing=en)
9. Sampath P, Bendebba M, Davis JD, Ducker TB. Outcome of patients treated for cervical myelopathy. A prospective, multicenter study with independent clinical review. Spine. [Internet]. 2000 [citado 30/01/2020]; 25(6):670-676. Disponible en: <https://doi.org/10.1097/00007632-200003150-00004>
10. Vidal E, Aneiro C, Álvarez A, Sierra EM, León MQ. Disectomía, artrodosis intersomática y estabilización en mielopatía espondilótica cervical. Presentación de un caso. Rev med. Electron. [Internet]. 2019 [citado 28/01/2020]; 41(4). Disponible en: <http://revmedicaelectronica.sld.cu/index.php/rme/article/view/2651>
11. Benjamin MD, Mowforth OD, Smith EK, Kotter Mark RN. Mielopatía cervical degenerativa. Artículos - IntraMed [Internet]. 2019 [citado 23/02/2020]. Disponible en: <https://www.intramed.net/contenidover.asp?contenidoid=92212>
12. Marvin JV, Moga AG, Benítez HS, Hernández GH, Carranza JE. Functional results of surgical treatment of cervical spondylotic myelopathy. Coluna/Columna [Internet]. 2017 [citado 30/01/2020]; 16(2): 101-105. Disponible en: <https://doi.org/10.1590/s1808-185120171602172279>
13. Salinas V. Manejo de la mielopatía espondilótica cervical en adultos mayores (examen complejo) [Tesis en Internet]. Ecuador; 2019 [citado 28/01/2020]1-19. Disponible en: <http://repositorio.utmachala.edu.ec/handle/48000/14026>
14. Rubin M. Espondilosis cervical y mielopatía cervical espondilótica. Manual MSD versión para profesionales. [Internet]. 2018 [citado 02/03/2020]. Disponible en: <https://www.msmanuals.com/es/professional/trastornos-neurológicos/trastornos-de-la-médula-espinal/espondilosis-cervical-y-mielopatía-cervical-espondilótica>