

Calcinosis de carpos en paciente con esclerosis sistémica

MONTOLÍO CHIVAL¹, VEGA MARTÍNEZ M², ORENES VERA AV¹, VÁZQUEZ GÓMEZ I¹, FLORES FERNÁNDEZ E¹, VALLS PASCUAL E¹, YBÁÑEZ GARCÍA D¹, MARTÍNEZ FERRER A¹, ALEGRE SANCHO JJ¹

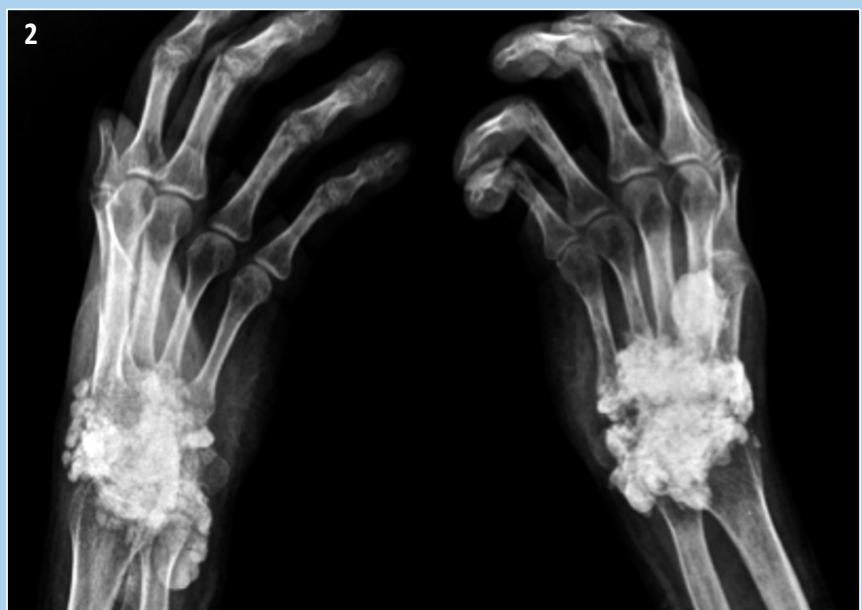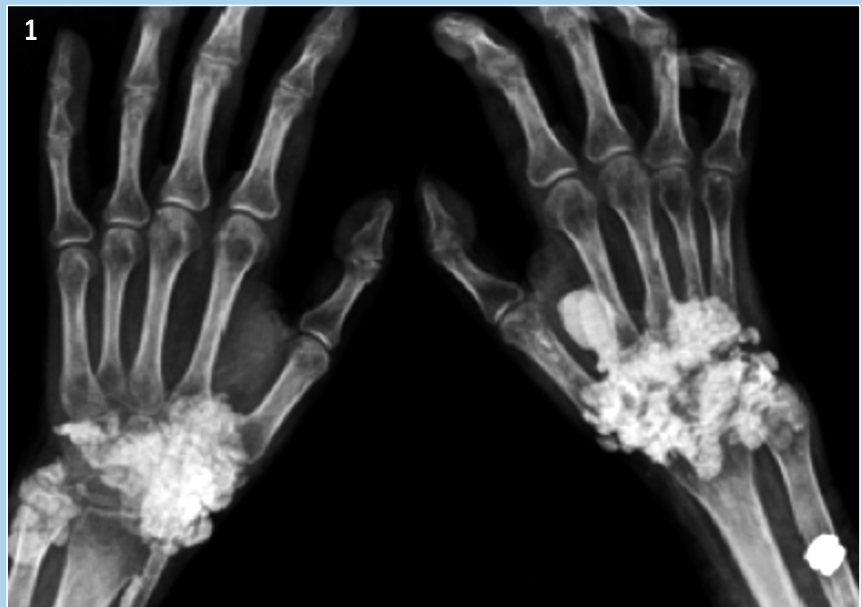
¹ Servicio de Reumatología. Hospital Universitari Doctor Peset. València

² Servicio de Radiología. Hospital Universitari Doctor Peset. València

Correspondencia: Dra. Lydia Montolío Chiva - Servicio de Reumatología - Hospital Universitari Doctor Peset - C/Juan de Garay 21 - 46017 València

✉ lydiamontolio@gmail.com

Se presentan imágenes de calcinosis extensa de ambos carpos en paciente con esclerosis sistémica cutánea difusa.



Figuras 1 y 2 Rx anteroposterior y oblicua de manos, bilateral. Se aprecian calcificaciones en partes blandas de ambas manos, siendo más significativas en mano derecha. Existe una calcificación en la parte distal de la arteria radial izquierda. Se objetiva osteopenia de predominio distal con ligero afinamiento sin reabsorción ósea significativa.