

Embarazo heterotopico: reporte de un caso

Heterotopic pregnancy: a case report

Erwin Hochstatter Arduz¹, Andrea Gonzales Vargas²

Abstract

Se presenta el caso clínico de una paciente de sexo femenino de 36 años de edad, natural de Cochabamba, con embarazo ectópico tubárico en la trompa derecha, asociado a un embarazo intrauterino de 6.4 semanas de gestación por FUM, sin antecedentes patológicos personales ni familiares de relevancia clínica; fue tratada quirúrgicamente en el Hospital Obrero Nro 2 CNS, optándose por la laparotomía con salpinguectomía; se realizó prevención de aborto del saco intrauterino con resultados satisfactorios.

Palabras claves: embarazo heterotópico, embarazo ectópico

Resumen

A The case of a female patient 36 years old, born in Cochabamba, with tubal ectopic pregnancy in the fallopian right, associated with an intrauterine pregnancy of 6.4 weeks LMP, with no personal or family history of disease clinical relevance is presented; He was treated surgically in the CNS Hospital Obrero No. 2, whichever laparotomy with salpingectomy and prevention of intrauterine sac abortion was performed with satisfactory results.

Keywords: heterotopic pregnancy, ectopic pregnancy

El embarazo heterotópico es la combinación de un embarazo intrauterino con uno extrauterino¹, es una patología infrecuente mas aún en embarazos logrados espontáneamente, aunque se trate de una situación excepcional, está dentro de las primeras causas de mortalidad en el primer trimestre. La incidencia en la población en general es de 0,3 por cada 10 000 embarazos, pero en los últimos veinte años ha ido aumentando en conjunto con el ascenso de la incidencia de enfermedad inflamatoria pélvica (2,5 a 6,25 por cada 10 000), el uso de Dispositivo Intrauterino (DIU), la realización de cirugía tubaria, la estimulación de la ovulación farmacológica (33 por cada 10 000) y el uso de técnicas de reproducción asistida 100 por cada 10 000 embarazos¹.

La incidencia general ha aumentado según estimaciones actuales a 1,25 por cada 10 000 embarazos. Las manifestaciones clínicas pueden ser atípicas, similares a las de otras patologías, lo que nos obliga hacer un diagnóstico diferencial; una exploración clínica detallada, la fracción beta de la gonadotropina coriónica humana y la ecografía transvaginal juegan un papel decisivo en el diagnóstico².

Presentación del caso

Paciente de 36 años de edad que ingresa al Servicio de Emergencias Ginecología y Obstetricia del Hospital Obrero N°2 CNS con cuadro clínico de 4 días de evolución, caracterizado por sangrado transvaginal achocolatado y dolor en hipogastrio tipo contráctil, con una intensidad de 6-8,

acompañado de diaforesis y náuseas, con amenorrea de 6.4 semanas y antecedentes gineco-obstétricos de dos abortos del primer trimestre semanas hace 10 y 5 años respectivamente, como único factor de riesgo para embarazo ectópico.

A la exploración física paciente con fascies algida, abdomen blando depresible, doloroso a la palpación profunda en fosa iliaca derecha, sin signos de reacción peritoneal, ni evidencia de pérdidas transvaginales o modificaciones cervicales al momento del examen.

El ultrasonido transvaginal reveló útero en AVF de forma y contornos normales, dimensiones aumentadas de tamaño a expensas de saco gestacional ortotópico con embrión único vivo de 7 mm de LCC con actividad cardiaca (Figura 1), correspondiente a seis semanas de gestación, una formación anexial ovoide de 31x19 mm en anexo derecho; Douglas con líquido libre escaso. Se concluyó que se trataba de un embarazo heterotopico: uno intrauterino de 6,4 semanas con vitalidad corroborada y otro ectópico tubario derecho (Figura 2).

Con estos hallazgos se decidió tratar a la paciente quirúrgicamente, durante el procedimiento quirúrgico se encontró hemoperitoneo de 300cc, útero aumentado de tamaño, trompa derecha con paredes tumefactas, congestivas, integras con presencia de masa de 4 x 3 cm en zona ampular engrosada con un diámetro de más o menos 2cm, compatible con embarazo ectópico. Ambos ovarios y salpínge izquierda sin alteraciones, se realizó salpinguectomía derecha y lavado de cavidad peritoneal con 1500 cc de solución fisiológica.

El estudio patológico reveló salpínge de paredes tumefactas, con edema y congestión y vellosidades coriales, datos compatibles con embarazo ectópico tubario.

La evolución posoperatoria fue favorable, se realizó una ultrasonografía transvaginal que revelo embrión intrauterino con vitalidad (Figura 3) La paciente fue dada de alta a los dos días de la intervención recibiendo progesterona natural

¹Médico Ginecólogo Obstetra Hospital Obrero Nro. 2

²Médico Ginecóloga Obstetra, Residente de 2do año de Medicina Fetal, Instituto Nacional de Perinatología, México.

*Correspondencia a: Erwin hochstatter arduz

Correo electrónico: nathalia1706agv@g4mail.com

Recibido el 08 de julio de 2019. Aceptado el 20 de diciembre 2019.

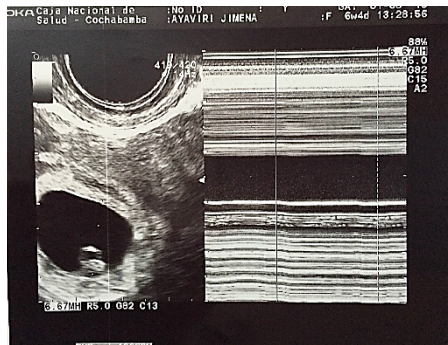


Figura 1. Ultrasonido transvaginal saco gestacional otrotópico con embrión único vivo de 7 mm de LCC con actividad cardíaca

micronizada 400 mg vía vaginal cada día.

Discusión

Aproximadamente el 70% de los embarazos heterotópicos se diagnostican entre las 5 a 8 semanas de edad gestacional, 20% entre las semanas 9 y 10, y el 10% restante más allá de la semana 11³.

La presentación variable representa un reto para el clínico porque con frecuencia los síntomas y signos de un embarazo heterotópico se asocian a los de un embarazo normal, pudiendo ser desde sutiles o inexistentes hasta signos y síntomas comunes como: sangrado vaginal anormal que puede ir desde manchado a sangrado severo, dolor abdominal en hipogastrio, que se incrementa de intensidad irradiado a fosas ilíacas, signos de irritación peritoneal que son indicativos de una colección de sangre intraperitoneal, lo mismo que el dolor a la movilización cervical. La manifestación clínica varía dependiendo del momento del diagnóstico, siendo el diagnóstico temprano decisivo e importante para modificar la morbimortalidad de la paciente y su futuro reproductivo⁴.

El primer método diagnóstico, y concluyente la mayoría de las veces, es la ecografía endovaginal o pélvica, de acuerdo al estado de la paciente, sin embargo, no es fácil hacer el diagnóstico cuando en el embarazo extrauterino no se identifica embrión. La visualización ultrasonográfica de actividad cardíaca embrionaria por fuera del útero y otro

embrión intrauterino conforman un signo patognomónico de embarazo heterotópico. El diagnóstico ultrasonográfico diferencial incluye úteros con anomalías MÜLLERIANAS grávidas, tales como útero bicorne completo y didelfo, cuerpo lúteo hemorrágico roto, y embarazos intrauterinos con masas anexiales a determinar. La tasa de detección ultrasonográfica de embarazo heterotópico en mujeres asintomáticas es del 15,8% y puede variar desde 41 hasta 84% en mujeres con dolor pélvico. El pronóstico del embarazo intrauterino depende de la precocidad del diagnóstico clínico y ecográfico^{4,5}.

El diagnóstico también se puede realizar en un hallazgo durante una laparotomía exploratoria en pacientes que cursan una gestación intrauterina diagnosticada y una ectópica insospechada en el contexto de un cuadro de abdomen agudo. La tasa de mortalidad fetal para el embarazo extrauterino es cercana al 98% y para el intrauterino oscila entre 45 y 65%⁶.

El tratamiento del embarazo heterotópico es quirúrgico, mediante laparoscopia o laparotomía se realiza salpingectomía o salpingostomía, en forma precoz, buscando permitir la sobrevivencia del embrión intrauterino y evitar las complicaciones maternas⁶.

Conclusión

El diagnóstico del embarazo heterotópico no es fácil debido a las diversas manifestaciones clínicas y a la existencia del embarazo intrauterino que continúa la producción de fracción

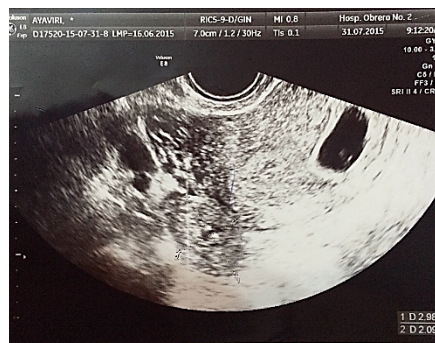


Figura 2. Formación anexial ovoide de 31 x 19 mm en anexo derecho; embarazo heterotópico: uno intrauterino de 6,4 semanas viable y otro ectópico tubario derecho

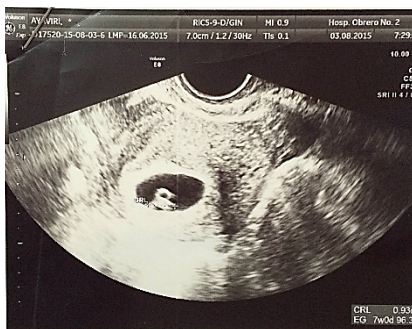

Figura 3. Ultrasonografía transvaginal: embrión único vivo de 9,3 mm de LCC, con actividad cardíaca

Beta de la gonadotropina coriónica humana. En un embarazo temprano la exploración clínica completa y detallada con visualización ecográfica del útero y los anexos son un pilar importante en el diagnóstico e identificación temprana de

esta patología. La laparoscopia está descrita como el abordaje más seguro, con menos complicaciones y mejores resultados maternos y perinatales.

Referencias bibliográficas

1. Mj G, RR. (2008) Heterotopic pregnancy in natural conception. *J Hum Reprod Sci* 1: 37-38.
2. Li Jin-Bo, Kong Ling Zhi, Yang Jian-Bo, et al. (2016). Management of Heterotopic Pregnancy Experience From 1 Tertiary Medical Center. *Medicine*, Vol.95, Num. 5.
3. Russman C, MGruner C, Jiang X, Schnatz PF. (2015) Spontaneous Heterotopic Pregnancy: A Case Report. *Gynecol Obstet (Sunnyvale)* 5: 318. doi:10.4172/2161-0932.1000318
4. Fylstra DL. Ectopic Pregnancy not within the fallopian tube: etiology, diagnosis and treatment. *Am J Obstet Gynecol* apr 2012;: 289-99
5. Van-Mello NM, et al. Ectopic pregnancy: how the diagnostic and therapeutic management has changed. *Fertil Steril* 2012;98:1066-73.
6. Taran FA, Kagan KO, Hübner M, Hoopmann M, Wallwiener D, Brucker S: The diagnosis and treatment of ectopic pregnancy. *Dtsch Arztebl Int* 2015; 112:693-704.DOI: 10.3238/arztebl.2015.0693