

FÍSTULA DE CONDUCTO DE STENON SECUNDARIA A DILATACIÓN POST-TRAUMÁTICA DEL CONDUCTO PAROTÍDEO. REPORTE DE CASO

STENON DUCT FISTULA SECONDARY TO POST-TRAUMATIC PAROTID DUCT DILATATION. CASE REPORT

Cesar Bruno Dominguez Omonte^{1a,2a,3} Alejandra Sthefany Alvarez Alcocer^{1a,2b,3} Darwin José Becerra Torrejón^{1ab,2c,3,4} Dr. Tito Grageda Soto^{1c,5,6,7,8,9,10}

RESUMEN

Es poco frecuente encontrar tras los traumas penetrantes de región facial, daño a la glándula parotídea y conducto de Stenon lesionados de manera importante. Armas, contusiones, lesiones iatrogénicas secundarias a procedimientos quirúrgicos son las causas más comunes.

Se presentó paciente varón de 24 años con clínica de un mes y medio de evolución, aproximadamente, caracterizado por sufrir un traumatismo en el ángulo mandibular derecho con una viga, que posteriormente dañó y provocó una dilatación sacular del conducto de Stenon, que evolucionó a fístula del mismo, al que se realizó una cirugía de exploración cervical y cierre de fistula salival y resección de la dilatación sacular; obtuvo manejo quirúrgico debido a la magnitud del daño y el tiempo transcurrido, en contraste a los nuevos planteamientos conservadores en el cual se administra antisialagogos y se promueve el cierre de la herida de manera conservadora.

ABSTRACT

It's less frequent to find before penetrating trauma to the facial region injuries to the parotid gland and Stenon duct importantly. The common causes can be weapons, contusions, iatrogenic injuries secondary to surgical procedures.

Was presented a 24-year-old male patient with a clinical case of one and a half months of evolution approximately, characterized by suffering a trauma in the right mandibular angle with a beam that later was subsequently damaged and caused a sacular dilation of the Stenon conduct, which evolved to fistula of the same, who has to be performed cervical exploration surgery and salivary fistula closure and resection of the sacular dilation are performed. Obtained surgical management due to the magnitude of the damage and the time elapsed, in contrast to the new conservative approaches in which antisialagogues are administered and the closing of the wound is conservatively controlled.

INTRODUCCIÓN

El trauma directo a la región facial puede lesionar estructuras anatómicas importantes. El traumatismo en la región parotídea puede incluir a la glándula parótida, conducto de Stenon, y también estructuras adyacentes y delicadas de la región¹.

Van Sickels, et al, en 2007 nos indica que existen tres áreas del conducto parotídeo en sus 7 centímetros divididas por el musculo masetero: "la que incluye a lesiones próximas al borde posterior del músculo masetero como área A; las correspondientes a lesiones sobre el músculo masetero como área B, y anterior al músculo masetero como área C". El conducto de Stenon recorre superficialmente el área B, lo cual lo hace más susceptible a lesiones sobre el músculo masetero^{1,2}.

Las lesiones del conducto de Stenon son poco frecuentes (2.5%), sobre el musculo masetero, es

el sitio más frecuente de lesión, sus complicaciones y secuelas son la formación de sialoceles, fístulas salivales cutáneas o dilataciones saculares del conducto salival^{3,4,5}.

El objetivo de gran importancia debe ser reconocer e inmediatamente reparar estas lesiones, para prevenir complicaciones que posteriormente podrían deformar la anatomía del paciente y afectar el funcionamiento correcto de la región facial³. Aquí radica su importancia pues debido a aquello se procederá en la reparación, según la localización, evolución y evitando posibles complicaciones⁴.

Las patologías de las glándulas salivales deben ser diagnosticadas por la Sialotomografía, la cual ha mostrado una excelente valoración de los conductos salivales⁶.

¹ Facultad de Medicina "Dr. Aurelio Melean", Universidad Mayor de San Simon
² Estudiante; ^b Auxiliar de Docencia de Técnica Quirúrgica; ^c Docente titular de la asignatura de Cirugía.

² Revista Científica Ciencia Médica ^a Editor en Jefe; ^b Directora Comité Científico; ^c Past-Editor.

³ Miembro, Sociedad Científica de Estudiantes de Medicina SCSEM-UMSS.

⁴ Jefe de Unidad de Voluntariado de la Cruz Roja Boliviana.

⁵ Vicepresidente Comité de Cirugía Bariátrica y Metabólica parte de la Sociedad Boliviana de Cirugía.

⁶ Cirujano Bariátrico y metabólico.

⁷ jefe de enseñanza y educación medica Hospital Elizabeth Seton Cochabamba - Bolivia.

⁸ Fellow American College of Surgeons.

⁹ Fellow IFSO Member.

¹⁰ Director Instructor, ATLS Bolivia

Correspondencia a:

Cesar Bruno Dominguez Omonte
IraLIS ID: BOMCLI4252
ORCID iD: <https://orcid.org/0000-0002-3420-9959>
Web of Science ResearcherID: AAA-9335-2020
nitronic111@gmail.com
Telf. y celular: (+591) 70366592, 4534722

Palabras clave: Mandíbula, Fístula, Trauma, ductos salivales, Post-traumático.

Keywords: Jaw, Fistula, Salivary Ducts, Post-traumatic.

Procedencia y arbitraje: no comisionado, sometido a arbitraje externo.

Recibido para publicación: 26 de noviembre de 2018

Aceptado para publicación: 8 de septiembre de 2019

Citar como:

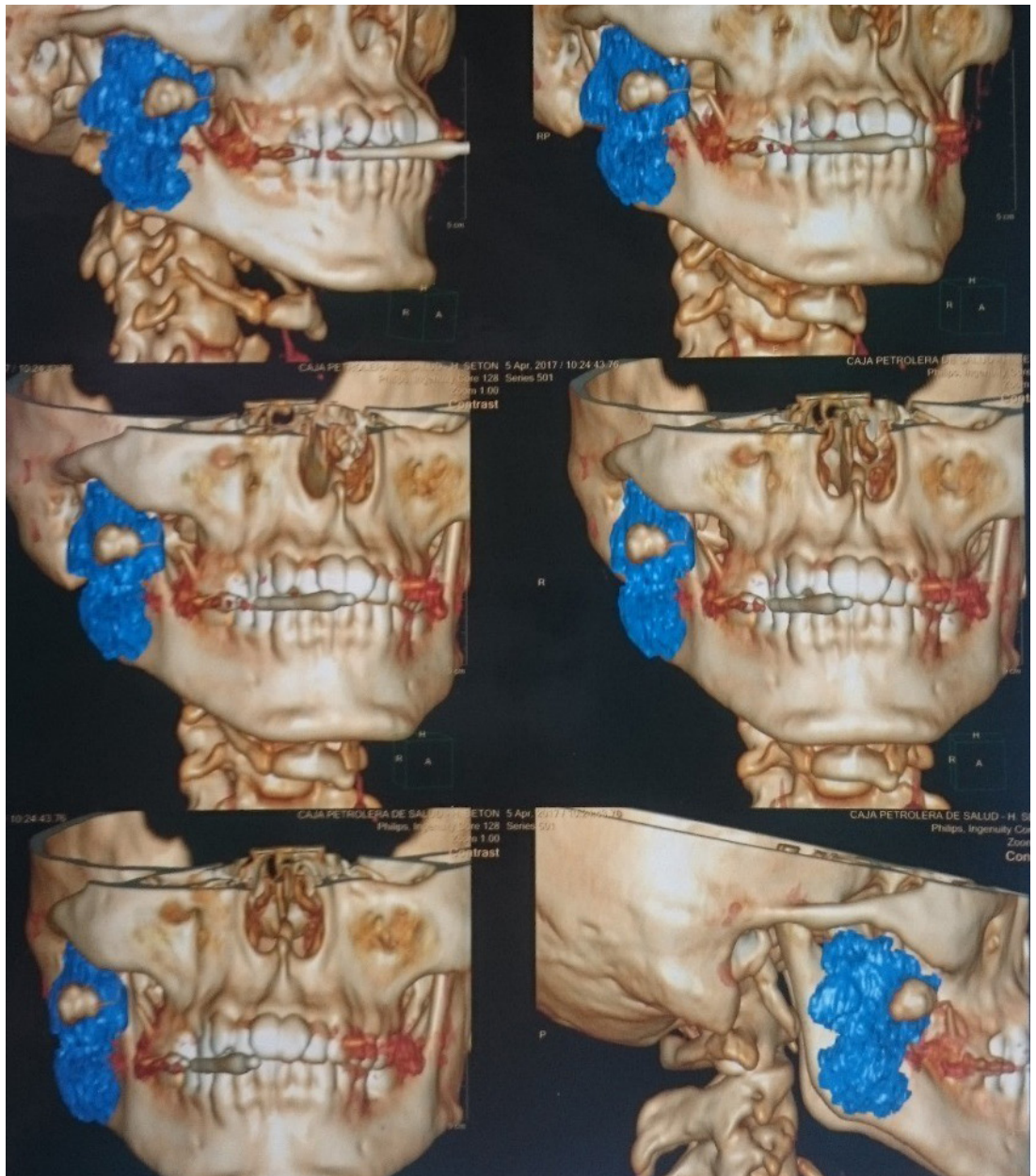
Dominguez-Omonte CB, Alvares-Alcocer AS, Becerra DJ, Grageda T. Fístula de Conducto de Stenon Secundaria por dilatación Post-traumática del Conducto Parotídeo. Reporte de caso. Rev Cient Cienc Med. 2019; 22(2): 47-52

PRESENTACIÓN DEL CASO

Paciente masculino de 24 años de edad, con cuadro clínico de aproximadamente de 1 mes y medio de evolución caracterizado por sufrir un traumatismo en región del ángulo mandibular derecho con una viga de construcción, fue atendido y suturado. Posteriormente presentó drenaje de líquido claro a nivel de la herida, por lo que acude nuevamente y se le realiza drenaje de la herida quirúrgica y curación.

El paciente al no ver mejoría de su cuadro, consulta en un nuevo servicio donde el cirujano maxilofacial sugiere realizar una operación de la glándula salival. Finalmente consulta en servicio de cirugía, donde se evalúa con Sialotac (Sialotomografía) (Imagen 1); al observar extravasación del medio de contraste hacia región parotídea, se decide su internación en un tercer servicio de cirugía, para

Figura 1: Sialotac con medio de contraste en serie Zoom 1.00, a color; evidencia claramente el aneurisma del conducto de stenson en su porción proximal a la parótida y el escape de líquido de contraste en azul. Evidenciando el sialocele en proceso de formación.



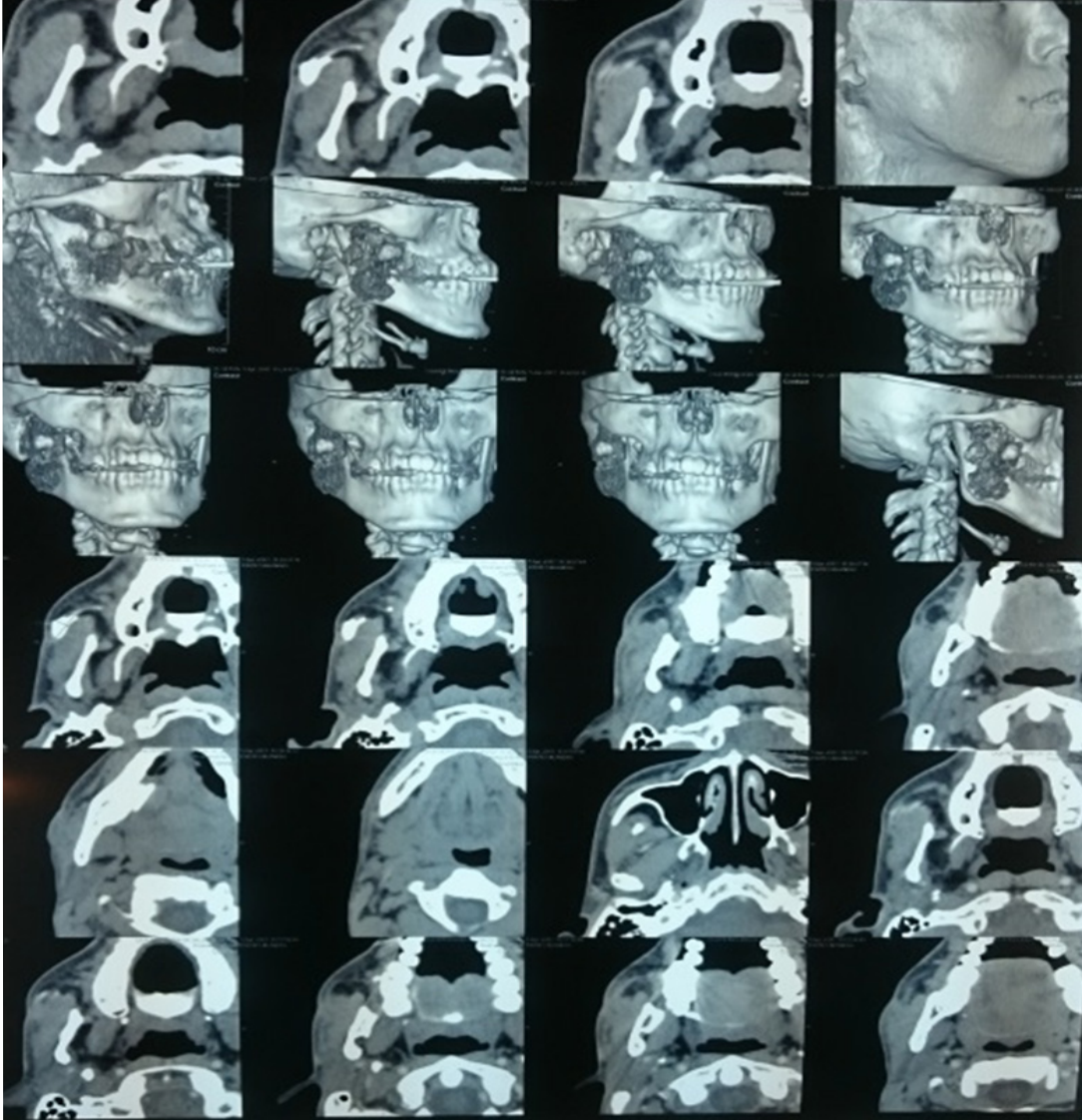
Fuente Elaboración Propia



procedimiento quirúrgico del conducto de Stenon. Al examen físico general, paciente en buen estado general,afebril,mucosashúmedasyrosadas,orientado en las tres esferas. En cuanto a los signos vitales, pulso 68lpm, Frecuencia Respiratoria 20rpm, Temperatura axilar 36.2 °C, Presión Arterial 110/70 mmHg. Al examen regional se evidencia cicatriz a nivel del ángulo y rama de la mandíbula acompañado de aumento de la trama subyacente, en la región del cuello se evidencia masa de más o menos 2.5cm móvil de consistencia blanda, no adherida a planos profundo, no dolorosa y turgente. La Impresión diagnostica fue Fistula de glándula salival, secundaria por absceso post-traumático del conducto de Stenon.

Se realiza una Sialotomografía Multicorte, (Imagen 1 y 2) después de canalizar e introducir medio de contraste diluido por el conducto de Stenon, se reconstruye en reformato externo multiforme la región parotídea derecha, evidenciándose acumulación de medio de contraste en tercio anterior y medio de conducto de Stenon, en forma circular de 16x7 mm, hay impresión de dilatación del conducto postraumático, con posterior fuga de medio contrastado por incipiente trayecto fistuloso hacia anterior en región subcutánea de región parotídea derecha, y se concluye en una dilatación sacular del conducto de Stenon derecho, el tercio anterior de características postraumáticas, con posterior fuga de medio contrastado por insipiente trayecto fistuloso

Figura2: Sialotac con medio de contraste en serie Zoom 1.00, blanco y negro, evidencia el aneurisma del conducto de stenon



Fuente Elaboración Propia

hacia anterior a región subcutánea parotídea. Se procede quirúrgicamente; se realiza una incisión en la misma cicatriz, con hallazgos de dilatación sacular a la salida de la parótida con proceso inflamatorio local, y fibrosis postraumática, se procede a la disección de la dilatación sacular para su extracción (Figura 3) además se realizó una sección de la lesión y fibrosis consolidada perilesional; gracias al trayecto y dimensiones del conducto se tomó esta decisión ya que el tamaño del mismo permitió la rafia sin tensión entre los dos cabos seccionados del conducto a continuación se procede a realizar la rafia de la incisión previamente realizada con prolene 5-0, en la cual se cierra la incisión y se comprueba con inyección de solución fisiológica a presión media-alta, se comprueba la tensión de los puntos de rafia y se realiza hemostasia de la herida incisional para su posterior cierre, se deja lamina de penrose y se realizó cierre con vicryl al musculo platisma y nylon a la piel, el procedimiento es bien tolerado, paciente paso a recuperación de manera favorable en la cual solo se remarca un periodo de 10 días de cicatrización sin inconvenientes después del retiro de la lámina de penrose y una buena cicatrización.

DISCUSIÓN

Es extraño que los traumatismos de los tejidos blandos de la cara sean urgencias quirúrgicas, y para evitar desfiguración facial debemos dar tratamiento temprano. En el trauma ya sea contuso o penetrante de la región parotídea, la compleja anatomía (nervio facial y conducto parotídeo) se dañan fácilmente por su relación cercana con la superficie y se debe buscar evidencias de lesiones que pueden llevar a múltiples complicaciones, entre las cuales se mencionan a la parálisis del nervio facial por

Figura3: Saco quístico (aneurisma) resecao de 17x7.7 mm



Fuente Elaboración Propia

su cercana relación con el conducto de stemon, además de posibles deformidades que dificulten la funcionalidad correcta de la región facial, como el sialoceles gigante o lesiones autolíticas producidas por las enzimas de la glándula parotídea⁵. Cuando se evidencia una lesión se debe proceder a su reparación inmediata para evitar fistulas o abscesos salivales en la superficie de la piel o en la mucosa de la boca que puedan desfigurar al paciente, y a la larga puedan producir lesiones de los tejidos blandos adyacentes^{7,8}.

Actualmente la reparación de las lesiones del conducto parotídeo en el campo maxilofacial, incluyen al pegamento de fibrina, método simple con menores complicaciones postoperatorias a causa de la hemostasia que se realiza en el método clásico de sutura con hilo 7-8 ceros⁹.

En un estudio, de 38 pacientes, 24 mujeres y 14 hombres, por medio de tomografía convencional, que luego se confirmaron por medio de la Sialotomografía Multicorte, se evidencio la patología en cuestión; es decir, hubo una concordancia del 100% entre la tomografía convencional y la Sialotomografía Multicorte; la cual nos permitirá manejar esta patología y evitar posibles errores iatrogénicos. Por tanto este método de imagenología es una opción en contraste a la Sialoendoscopia, una técnica nueva que se coloca como el Gold standard para la identificación de lesiones del conducto parotídeo, no obstante la sialoendoscopia requiere de personal altamente calificado en comparación con la Sialotac^{6,10,11}.

Lo métodos conservadores de tratamiento son promover el cierre de la fistula, restringiendo la ingesta oral, administrando antisialagogo u otros anticolinérgicos, vendaje compresivo y mantener al paciente con soporte venoso de solución por 5 días; otro método se centra en inducir la creación de la fistula, y también está la microcirugía, todos los métodos enfocados en la reparación temprana; asepsia cuidadosa y asegurar el paso libre de saliva por el conducto; es decir manteniendo la funcionalidad^{3, 5, 12}. En el caso presentado debido a la magnitud de la lesión y el tiempo transcurrido se evaluó el riesgo y se decidió la cirugía para evitar mayores complicaciones.

Es preferible siempre y cuando la lesión sea menor a 1 cm, una sutura directa con seda 7-0 u 8-0 previamente el colocado de catéter en su interior que se mantiene durante 2-3 semanas. Si el conducto está muy dañado o la lesión es mayor de 1 cm, se debe clampar el conducto de stemon para inducir la atrofia de la glándula parotídea, evitando

complicaciones o secuelas debido al flujo salival continuo, como sialoceles gigantes o fístulas que puedan deformar el rostro del paciente o dañar de manera seria al nervio facial debido a su relación con este^{5,12,13}.

Para evitar estas complicaciones se debe poner en ayunas al paciente induciendo la atrofia de la glándula parótida, y así se previene la autólisis en los tejidos blandos, evitando también las posibles infecciones y la paroidectomía que puede ser traumática o deformante, sin embargo no se logra la resolución completa pero en conjunto con la administración de antisialagogos es efectivo^{12,14}.

Una técnica nueva usa la toxina botulínica inyectada directamente a la glándula, generando un efecto anticolinérgico local. Sin embargo es un tratamiento muy costo y existen pocos estudios¹⁵.

Epidemiológicamente las lesiones se deben a accidentes automovilísticos, armas punzocortantes, o de fuego y lesiones iatrogénicas secundarias a procedimientos quirúrgicos faciales-orales; con más frecuencia, además de algunas patologías propias del conducto de Stenon como neoplasias y entre las más importantes la litiasis que generan complicaciones funcionales y estéticas¹⁶⁻¹⁸. No obstante el trauma en trabajadores constructores

debe ser considerado entre las causas y gracias a acciones rápidas y el conocimiento de la región anatómica se puede evitar complicaciones serias o graves.

CONCLUSIÓN

El reconocimiento e inmediata reparación son de gran importancia para prevenir complicaciones posteriores.

Reconocemos la importancia de la Sialotac como método diagnóstico y una ayuda quirúrgica importante para los procedimientos quirúrgicos que conlleva una región pequeña pero complicada de abordar.

La fístula post-traumática del conducto de Stenon o daño al mismo deberían considerarse como diagnóstico diferencial para cada traumatismo de la región parotídea, que consiguiente lleve una sialocele persistente. Una buena historia clínica, exploración física y el diagnóstico imagenológico que incluye la Sialotac o la sialoendoscopia, son las mejores maneras de diagnosticar la fístula del conducto de Stenon.

"Primero la vida, luego la función y después la forma". (Rodríguez 2011).

REFERENCIAS

1. Mora O, Corona J, Torres R. **Lesión postraumática del conducto parotídeo. Reporte de un caso y revisión de la literatura.** *Asoc Mex cir bucal y maxilofac, Colegio Mex cir bucal maxilofac, A.C.* Sept-Dic 2012. [citado 2018 Julio 3]; 8 (3): 114-18. Disponible en: <http://www.medigraphic.com/pdfs/cirugiabucal/cb-2012/cb123g.pdf>
2. Van Sickels J, Alexander J, Morgantown, W, and Richmond V. **Parotid duct injuries.** *Oral Surg* 1981 [citado 2018 Julio 3]; 52: 364-7. Disponible en: <https://www.sciencedirect.com/science/article/pii/0030422081903303>
3. White J. **Primary repair of parotid duct injuries.** *J Natl Med Assoc.* 1950 [citado 2018 Julio 3]; 42: 232-4. Disponible en: <https://www.ncbi.nlm.nih.gov/pmc/articles/PMC2616690/pdf/jnma00632-0037.pdf>
4. Bhuihar A, Prakash J, Dutta S, Deshmukh A. **Traumatic Injury of Parotid Gland Management.** *Dental Impact* 2013 [citado 2018 Julio 3]; 5 (2): 109-114. Disponible en: https://www.researchgate.net/publication/309176517_TRAUMATIC_INJURY_OF_PAROTID_GLAND_MANAGEMENT
5. Akinbami BO. **Traumatic diseases of parotid gland and sequelae. Review of literature and case reports.** *Nigerian J Clin Prac.* June 2009 [citado 2018 Julio 6]; 12(2):212-5. Disponible en: <https://www.ajol.info/index.php/njcp/article/view/45446>
6. Alarcon RC, Ayala FG, Rodríguez AIB, Balcázar RV. **Sialotomografía Multicorte: una nueva perspectiva diagnóstica en la patología de las glándulas salivales.** *Anal rad mex* 2008 [citado 2018 Julio 3]; 1: 19-26. Disponible en: <http://www.medigraphic.com/pdfs/anaradmex/arm-2008/arm081d.pdf>
7. Doctor V, Raffi A, Enepekides D, Tollefson T. **Intraoral transposition of traumatic parotid duct fistula.** *Arch Facial Plast Surg* 2007 [citado 2018 Julio 3]; 9: 44-7. Disponible en: <https://jamanetwork.com/journals/jamafacialplasticsurgery/article-abstract/481072>
8. Medeiros J, Rocha A, Vieira I, Figueiredo A, Monteiro L, Carneiro J. **Giant Sialocele Following Facial Trauma.** *Braz Dent J* 2012 [citado 2018 Julio 6]; 23(1): 82-6. Disponible en: http://www.scielo.br/scielo.php?pid=S0103-64402012000100015&script=sci_arttext&tlng=pt
9. Ghoreishian M, Gheisari R. **Parotid duct repair with suturing and anastomosis using tissue adhesive, evaluated by sialography: An experimental study in the dog.** *J Oral Maxillofac Surg* 2009 [citado 2018 Julio 3]; 67: 1191-6. Disponible en: <https://www.ncbi.nlm.nih.gov/pubmed/19446203>
10. Patrucco M, Busto E. **Sialoendoscopia. Nueva alternativa para el tratamiento de la patología no tumoral de las glándulas salivales.** *Rev FASO* 2014

[citado 2018 Julio 6]; 21: 34-9. Disponible en: <http://www.faso.org.ar/revistas/2014/1/6.pdf>

11. Mendoza A, Guardiola A, Olivas S. **Sialo TC con navegación intracanalicular: Una nueva alternativa en el estudio de las glándulas salivales.** *An Rad Méx* 2005 [citado 2018 Noviembre 14]; 1: 35-38. Disponible en: <https://www.medigraphic.com/pdfs/anaradmex/arm-2005/arm051g.pdf>

12. Rodríguez JC, Toledo P, Valle C, Hinostroza M. **Manejo conservador de pseudoquiste salival, parotídeo postraumático. Reporte de un caso.** *RAR*. 2011 [citado 2018 Julio 3]; 75 (4): 319-24. Disponible en: <http://www.scielo.org.ar/pdf/rar/v75n4/v75n4a07.pdf>

13. Guzmán ZVM; Martínez CG; Frade GC. **Tratamiento quirúrgico de la patología salival. laringe y patología cérvico-facial.** *SEORL*. [Disponible en Línea] 149: 1-26. Disponible en: <http://seorl.net/PDF/cabeza%20cuello%20y%20plastica/149%20-%20TRATAMIENTO%20QUIR%C3%9ARGICO%20DE%20LA%20PATOLOG%C3%8DA%20SALIVAL.p?boxtype=pdf&g=false&s=false&s2=false&r=wide>

14. Letelier F, Preisler E, García C, Salinas R. **Sialocele Post-Trauma Sin Lesión Penetrante.** *Int J Med Surg Sci* 2016 [citado 2018 Julio 6]; 3(2):839-842. Disponible

en: http://www.ijmss.org/wp-content/uploads/2016/07/art_03_32.pdf.pdf

15. Tighe D, Williams M, Howett D. **Treatment of iatrogenic sialoceles and fistulas in the parotid gland with ultrasound-guided injection of botulinum toxin A.** *British J Oral Maxillofac Surg* 2015 [citado 2018 Julio 3]; 53: 97-98. Disponible en: <https://www.ncbi.nlm.nih.gov/pubmed/25439965>

16. Darwish HS, Satti KS. **Post-Traumatic Right Parotid Sialocele Review of Literature with Report of a Case.** *JSM Clin Med Imaging Cases Rev* 2016 [citado 2018 Julio 6]; 1(1): 1001-4. Disponible en: <https://pdfs.semanticscholar.org/67e0/fa385d48cd1991428641682d00a99242c3c2.pdf>

17. Witt RL. **The incidence and management of sialocele after parotidectomy.** *Otolaryngology-Head and Neck Surg* 2009 [citado 2018 Julio 6]; 140: 871-4. Disponible en: <https://doi.org/10.1016/j.otohns.2009.01.021>

18. Torres-Lagares D, Barranco-Piedra S, Serrera-Figallo MA, Hita-Iglesias P, Martínez-Sahuquillo Márquez A, Gutiérrez-Pérez JL. **Parotid sialolithiasis in Stensen's duct.** *Med Oral Patol Oral Cir Bucal* 2006 [citado 2018 Julio] 6; 11: E80-4. ISSN 1698-6946. Disponible en: http://www.medicinaoral.com/pubmed/medoralv11_i1_p80.pdf