



Factores de riesgo para el desarrollo de queratitis micótica

Risk factors for the development of fungal keratitis

Fatores de risco para o desenvolvimento de ceratite fúngica

Danixa Lourdes León-Vergara ^I
danixaleonvergara@gmail.com
<https://orcid.org/0000-0003-1754-5472>

Cristobal Lenin Fajardo-Menoscal ^{II}
cristo_crme@hotmail.com
<https://orcid.org/0000-0003-0226-3595>

Sharon Irene Reyes-Proaño ^{III}
jonathan.bravo@ucacue.edu.ec
<https://orcid.org/0000-0002-7740-931X>

Correspondencia: danixaleonvergara@gmail.com

Ciencias de la salud
Artículo de investigación

***Recibido:** 13 de septiembre de 2020 ***Aceptado:** 09 de octubre de 2020 * **Publicado:** 06 de noviembre de 2020

- I. Médico, Investigador Independiente, Ecuador.
- II. Médico, Investigador Independiente, Ecuador.
- III. Médico, Investigador Independiente, Ecuador.

Resumen

La queratitis infecciosa se mantiene como una de las causas más prevalentes de ceguera no reversible a nivel mundial, según datos de la OMS. Las principales causas de la queratitis infecciosa varían enormemente según la región geográfica, el nivel socioeconómico, la presencia de factores de riesgo como el uso de lentes de contacto, historia de trauma ocular, comorbilidades y edad del paciente.

Dentro de la etiología de la queratitis infecciosa, la infección corneal por hongos varía entre un 6 y un 60% dependiendo de la región geográfica que se exponga. Tradicionalmente se describe a esta entidad como una afección oportunista de zonas tropicales y rurales, causada mayoritariamente por trauma con exposición vegetal. Sin embargo, en países desarrollados su causa sería principalmente secundaria al uso de lentes de contacto.

Se realizó un análisis acerca de los factores de riesgo que contribuyen al desarrollo de queratitis micótica en pacientes atendidos por el área de oftalmología en el Hospital Abel Gilbert Pontón durante el periodo 2016-2018.

Palabras claves: Queratitis micótica; lesión corneal; hongos.

Abstract

Infectious keratitis remains one of the most prevalent causes of non-reversible blindness worldwide, according to WHO data. The main causes of infectious keratitis vary greatly according to geographic region, socioeconomic status, the presence of risk factors such as contact lens wear, history of ocular trauma, comorbidities, and age of the patient.

Within the etiology of infectious keratitis, corneal fungal infection varies between 6 and 60% depending on the geographic region that is exposed. Traditionally this entity is described as an opportunistic condition in tropical and rural areas, caused mainly by trauma with plant exposure. However, in developed countries its cause would be mainly secondary to the use of contact lenses.

An analysis was carried out on the risk factors that contribute to the development of fungal keratitis in patients attended by the ophthalmology area at the Abel Gilbert Pontón Hospital during the period 2016-2018

Keywords: Fungal keratitis; corneal injury; mushrooms.

Resumo

A ceratite infecciosa continua sendo uma das causas mais prevalentes de cegueira irreversível em todo o mundo, de acordo com dados da OMS. As principais causas de ceratite infecciosa variam muito de acordo com a região geográfica, nível socioeconômico, presença de fatores de risco como uso de lentes de contato, história de trauma ocular, comorbidades e idade do paciente.

Dentro da etiologia da ceratite infecciosa, a infecção fúngica da córnea varia entre 6 e 60% dependendo da região geográfica exposta. Tradicionalmente, essa entidade é descrita como uma condição oportunista em áreas tropicais e rurais, causada principalmente por traumas com exposição a plantas. Entretanto, em países desenvolvidos sua causa seria principalmente secundária ao uso de lentes de contato.

Foi realizada uma análise dos fatores de risco que contribuem para o desenvolvimento de ceratite fúngica em pacientes atendidos na área de oftalmologia do Hospital Abel Gilbert Pontón no período 2016-2018

Palavras-chave: Fungal keratitis; lesão da córnea; cogumelos.

Introducción

La Queratitis Micótica fue considerada por mucho tiempo como una enfermedad muy rara, pero que en los últimos tiempos se lo ha observado con mayor frecuencia sobre todo en zonas tropicales y rurales relacionado con aumento de conductas de riesgo como el uso indiscriminado de antifúngicos y corticoides oftálmicos (1).

Esta patología fue descrita por primera vez por Leber en una paciente que presentó úlcera corneal por *Aspergillus Spp* (2).

Las principales causas de queratitis micótica varían mucho de acuerdo a la región geográfica, factores sociales y económicos, pacientes con comorbilidades, edad, historia de trauma ocular, etc.

A nivel del aparato ocular se pueden afectar diferentes partes del ojo incluido los tejidos perioculares. Dentro de las estructuras anatómicas que más se afectan tenemos la córnea, humor vítreo y retina (3).

El término queratitis implica cualquier tipo de proceso inflamatorio que comprometa la córnea, cabe recalcar, que la queratitis de tipo infecciosa es considerada el principal factor que

predispone a secuelas oculares como la pérdida de visión y compromiso de la integridad del ojo. (16)

La queratitis micótica es la infección de tipo ulcerativa de la córnea causada por hongos, va desde el contacto con el hongo hasta los días o semanas que puedan transcurrir hasta el inicio de los síntomas. (7)

Para que la patología se desarrolle como tal, es necesario que la córnea tenga una lesión, ya sea un defecto epitelial o abrasión que funcione como puerta de entrada para que los hongos puedan penetrar el epitelio corneal íntegro (3). Diversos estudios microbiológicos realizados en Sudamérica muestran que los hongos que participan con mayor frecuencia son los hongos filamentosos, siendo estos *Fusarium* y *Aspergillus*. (14)

Estos casos de queratitis micótica se caracterizan por tener peor pronóstico que las de causa bacteriana debido a la dificultad de diagnóstico y tratamiento en cuyos casos extremos es necesario realizar injertos corneales y enucleaciones (1).

Durante mucho tiempo se la consideró como una patología infrecuente, pero no se debe a la falta de casos, sino más bien, a los pocos recursos obtenidos para facilitar el diagnóstico.

Antecedentes

Ecuador, al ser un país tropical en vías de desarrollo, con gran amplitud de sus zonas rurales, clima húmedo y templado predispone a la diseminación de distintos tipos de gérmenes en el ambiente. Además, la gran incidencia de traumas oculares directos, uso indiscriminado de corticoides oftálmicos (por el fácil acceso a la compra de fármacos sin receta médica autorizada), uso de lentes de contacto sin los cuidados pertinentes, comorbilidades, edad del paciente (1).

A nivel latinoamericano, se demostró que las úlceras corneales representaron la segunda causa de ingreso hospitalario, de las cuales el 61% presentaron complicaciones tales como: Hipopión, descemetocele y perforación que posteriormente evolucionaron a pérdida de la visión y pérdida de la integridad del globo ocular (5).

En nuestro país no contamos con datos estadísticos puntuales de ésta patología por lo que este trabajo busca determinar sobre todo el número de casos que han sido reportados y los factores de riesgo tanto modificables y no modificables que han inducido en el desarrollo de queratitis micótica en los pacientes atendidos en el área de oftalmología en el Hospital de Especialidades Dr. Abel Gilbert Pontón durante el período 2016-2018.

¿Cuáles son los factores de riesgo modificables y no modificables que dieron pie al desarrollo de queratitis micótica en pacientes atendidos por el área de oftalmología en el Hospital de Especialidades Dr. Abel Gilbert Pontón durante el período 2016-2018?

Enfoque de investigación

La Queratitis micótica fue descrita por Leber en 1879 en una paciente con úlcera corneal causada por *Aspergillus* spp.(1)

Debido a la dificultad de su diagnóstico se ha considerado a la queratitis micótica como una rareza clínica por más de medio siglo, convirtiéndose así en una patología distintiva a pesar de que se observa incremento del número de casos en todo el mundo. (2)

Siendo una causa principal de ceguera en el mundo, a nivel mundial se observa una prevalencia del 6% con un incremento en los últimos 30 años, a nivel mundial representa entre el 4% y el 60% de las úlceras corneales infecciosas. (3)

El término queratitis se lo utiliza para cualquier proceso inflamatorio que comprometa de manera específica la córnea. Puede ser no infecciosa originada por lesiones (traumas) leves como un rasguño, por trastornos inmunológicos o puede ser de origen infeccioso ya sea por virus, bacterias, hongos o parásitos. (1)

De acuerdo al grado de compromiso corneal la podemos clasificar en: Queratitis Superficiales: afectación solamente del epitelio y Queratitis Ulcerativas: afectación de capas corneales profundas. (4)

Las lesiones superficiales, se presentan con mayor frecuencia en personas con algún grado de inmunodeficiencia como ocurre con los diabéticos o en aquellos donde la flora conjuntival se encuentre afectada por uso continuo de antibióticos y esteroides que llevan al adelgazamiento corneal abriendo paso al paso de microorganismos. Estas lesiones pueden llegar a ser graves y ocasionar disminución en la agudeza visual, y esto se debe a la alteración de la transparencia corneal. (5)

Así mismo, cuando ya existe un compromiso de las capas corneales profundas (definida ya como una úlcera corneal) son originadas comúnmente por un traumatismo o por invasión de microorganismos, pueden ocasionar leucomas (cicatrices corneales), que en caso de ser centrales también afectarían la transparencia corneal y comprometer la visión. (7)

Dentro de los factores predisponentes al desarrollo de una úlcera corneal tenemos factores endógenos como alteraciones de la película corneal (hiposecreción corneal y dacriocistitis), desordenes conjuntivales (tracoma), desordenes corneales (úlceras herpéticas, queratopatía herpética), afección epitelial previa, desordenes sistémicos (diabetes, alcoholismo, desnutrición, alteraciones inmunológicas). Así mismo existen factores exógenos: traumatismos o laceraciones corneales, colirios mixtos (antibióticos y corticoides), cuerpos extraños, lentes de contacto. (6)

La respuesta corneal frente a microorganismos, enzimas proteolíticas o a las toxinas se resumen en generación de edema, ulceración, infiltración, necrosis, colagenolisis y neovascularización. A pesar de que existen ciertos patrones que son indicativos de un agente etiológico específico, hoy en día no son consideradas suficientes para establecer el diagnóstico por lo que es necesario establecer la investigación microbiológica. (8)

La queratitis micótica es la infección de carácter ulcerativo de la córnea causada por hongos. Tiene una amplia distribución en países tropicales y subtropicales del mundo representando aproximadamente el 50% de todos los casos de queratitis micótica. (12)

Esta distribución se debe a la interacción de factores socioeconómicos, características biogeográficas y diferencias climáticas. (10)

Dentro de los factores de riesgo descritos tenemos el uso de lentes de contacto como causa principal en países desarrollados y cuerpos extraños en los países en vías de desarrollo. A nivel global la causa principal es el uso indiscriminado de corticoides tópicos oculares. (11)

La queratitis micótica solo puede producirse si existe un traumatismo o una microlesión ya que los hongos no pueden invadir en el epitelio corneal sano o intacto. (15)

Cualquier especie de hongo puede causar infección corneal, pero entre las que se presentan con mayor frecuencia tenemos las de *Fusarium*, *Aspergillus*, *Candida* y *Curvularia*. (16)

Se reconocen dos formas de queratomycosis, las producidas por levaduras y hongos afines (particularmente *Candida spp*) y las debidas a hongos filamentosos (especialmente *Fusarium* y *Aspergillus*) que ocurren en zonas tropicales y subtropicales. (12)

Las queratitis por hongos filamentosos generalmente suceden después de un trauma, por tanto, es el factor predisponente clave para las personas que laboran en áreas rurales o cualquier otro tipo de trabajo al aire libre. (13)

Los factores de riesgo menos frecuentes tenemos: administración previa de corticoides o drogas antibacterianas, las incompetencias inmunológicas, uso de lentes de contacto.

Dentro de los hongos más frecuentes que producen queratitis micótica tenemos como principal agente causal *Fusarium* y *Aspergillus*. (14)

Debido a que los hongos no pueden penetrar el epitelio corneal intacto es necesario que exista una lesión que permita el paso de este al epitelio corneal. (5)

El traumatismo es el factor predisponente más frecuente, posteriormente le siguen enfermedades sistémicas y cirugías previas.

El cuerpo extraño origina abrasiones en la córnea y los propágulos (parte o estructura de un organismo, capaz de desarrollarse para dar lugar a un nuevo organismo idéntico al que lo formó) se implantan en el tejido corneal. (6)

Luego inicia la replicación celular por gemación con formación de hifas en el caso de hongos filamentosos. Los hongos producen cierta cantidad de enzimas que digieren el tejido corneal permitiendo así su invasión. (17)

Estos hongos general sustancias que les ayuda a formar un biofilm en el que quedan dispersos y protegidos de las defensas del organismo e incluso de agentes terapéuticos antifúngicos.

Los polimorfonucleares que migran hacia la córnea normalmente no son capaces de fagocitar a los hongos en ese estado, por lo tanto, en su intento de eliminar los hongos, producen enzimas lisosomales leucocitarias que favorecen la lisis y la necrosis del estroma favoreciendo así el ingreso de los hongos inicialmente a estructuras superficiales y posteriormente comprometiendo toda la cámara anterior hasta provocar lesiones a nivel retiniano. (18)

La sintomatología general de las queratitis micóticas involucran síntomas más característicos de sensación de cuerpo extraño, dolor leve, fotofobia, visión borrosa, secreción ocular, blefaroespasmos, disminución de la agudeza visual, quemosis. (19)

Las queratitis por hongos filamentosos se originan posterior a un trauma. El agente causante del trauma (de origen vegetal, animal o partículas de polvo) implantan los propágulos fúngicos en el estroma corneal o bien produce abrasiones que permiten la invasión del hongo. (20)

El cuadro clínico se caracteriza por presentar infiltrado blanco grásico con márgenes irregulares, pliegues en Descemet e iritis moderada.

Su evolución posterior a aproximadamente siete días es la formación de una placa endotelial con hipopión.

La queratitis causada por *Candida albicans* se desarrolla asociada a una patología preexistente ya sea una secreción lagrimal insuficiente, defectos palpebrales y también se encuentra

relacionada a patologías sistémicas como inmunosupresión, diabetes. Se desarrollan sobre lesiones preexistentes tales como infecciones herpéticas o causadas por lentes de contacto. (21)

El cuadro clínico se caracteriza por presentar una úlcera blanco amarillenta con supuración densa, con mayor focalización en placas de forma oval, con bordes elevados y rodeadas por edema estromal. (22)

El diagnóstico está basado en la clínica, laboratorio (PCR) y el examen microbiológico que debe ser realizado siempre ante la sospecha de una infección micótica. (23)

En todos los casos es indispensable tomar una muestra para la posterior realización de cultivo. La toma de muestra se realiza aplicando colirio anestésico (aunque algunos autores lo desaconsejan por la posible inhibición del crecimiento del hongo), posteriormente se realiza raspado de la base y los bordes de la ulceración con espátula de platino estéril. El material se inocula en medios sólidos como Agar sangre y Sabouraud y en medios líquidos como tioglicolato y se incuba a 20 y 37 grados centígrado durante 4 a 6 semanas. (24)

Varias técnicas de examen de microscopio directo permiten un rápido diagnóstico: metenamina-plata d Gomori, blanco de Calcofluor y ácido periódico de Schiff con una sensibilidad del 80%-90%. (25)

La técnica de reacción en Cadena de la Polimerasa es fundamental en ofrecer un diagnóstico rápido.

El tratamiento de la queratitis micótica se realiza principalmente por medio de agentes antimicóticos.

La penetración del hongo hacia las capas profundas de la córnea ensombrece el pronóstico del cuadro, lo que hace necesario que los antimicóticos usados posean una excelente penetración tanto corneal como a nivel intraocular, sin embargo, son pocos los que ofrecen este beneficio sin causar una reacción toxica a nivel ocular. (27)

Se ha dispuesto de varios grupos terapéuticos en el manejo, dentro de los cuales se tienen: polienos (anfotericina B, natamicina, y nistatina), azoles (ketoconazol, miconazol, econazol, fluconazol, itraconazol, voriconazol y posaconazol), alilamina (terbinafina) y equinocandinas (caspofungina). (28)

Los medicamentos antimicóticos sistémicos se recomiendan como tratamiento complementario en casos severos, en donde ya hay una reacción de la cámara anterior.

Los fármacos antifúngicos más utilizados en las queratitis fúngicas. El grupo de los polienos ha representado el tratamiento clásico de la queratitis fúngica durante muchos años. (29)

La natamicina es el único fármaco comercializado para uso ocular en estados unidos y se emplea para el tratamiento de las queratitis por hongos filamentosos. Tiene mala penetración ocular, por lo que se debe asociar a desbridamientos epiteliales frecuentes. La anfotericina B se ha empleado para el tratamiento de las infecciones por levaduras y también presenta mala absorción corneal si el epitelio está intacto. (30)

En aquellos casos en los que la infiltración fúngica se esté extendiendo hacia la esclerótica en caso de hongos filamentosos, no existe una respuesta adecuada al tratamiento médico o existe perforación corneal debe realizarse inmediatamente la queratoplastia terapéutica.

La queratoplastia o el trasplante corneal se reserva por lo general para el tratamiento agudo de perforación corneal y para la rehabilitación visual después de la cicatrización corneal. (26)

Materiales y métodos

Estudio a realizarse en el Hospital de Especialidades Dr. Abel Gilbert Pontón, en el área de Oftalmología, de características:

1. Estudio con enfoque cualitativo, de diseño no experimental, observacional, analítico, indirecto y retrospectivo de corte transversal.
2. Universo-Población-Muestra
 - a) Universo: Pacientes con diagnóstico de Queratitis micótica
 - b) Población: Micosis
3. El análisis y recolección de datos se realizará mediante tablas, gráficos, fórmulas en la plataforma de Excel.
 - a) Materiales: físicos – formularios de recolección de datos, humanos.
4. Criterios de inclusión
 - a) Mayores de 18 años
 - b) Factores de riesgo
 - c) Presentación clínica
 - d) Diagnóstico de Queratitis Micótica
 - e) Complicaciones de Queratitis micótica
5. Criterios de exclusión:
 - a) Datos incompletos
 - b) Fallecidos

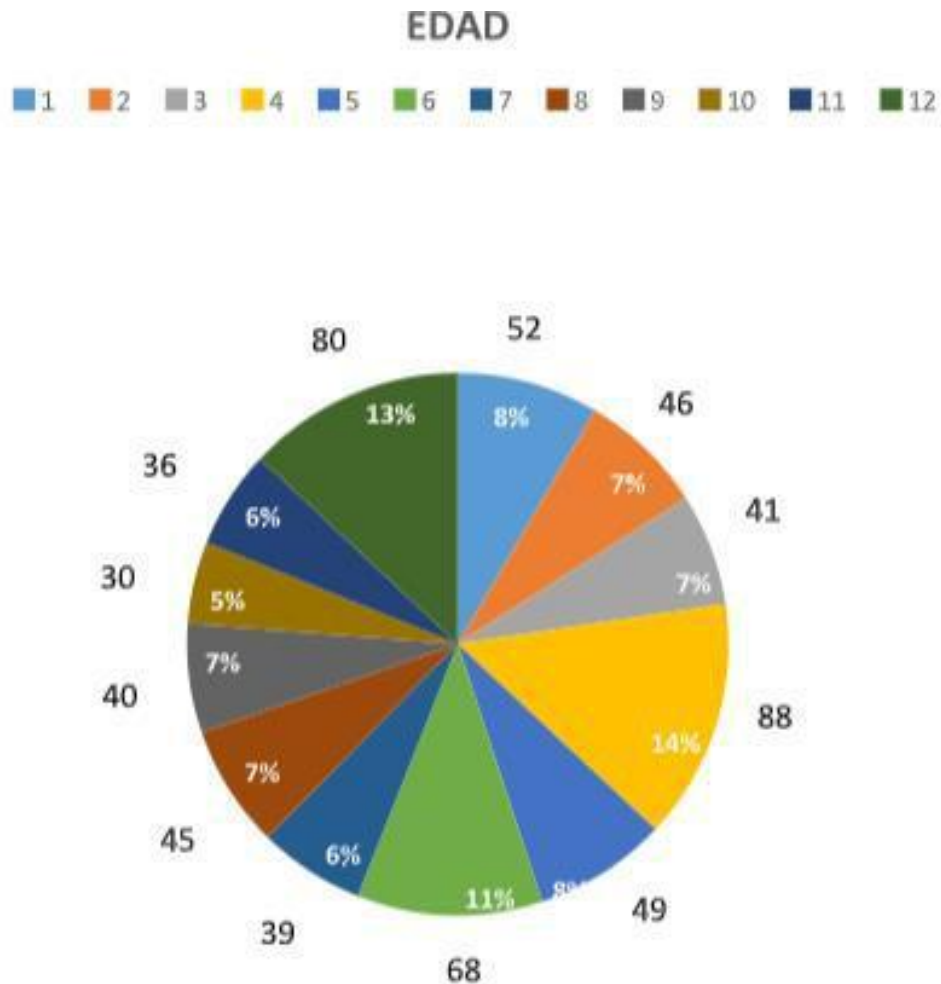
Operacionalización de las variables de investigación

Tabla 1: Variables de investigación

Variable	Tipo	Definición	Indicador	Escala valorativa	Fuente
V. Independiente	Infección micótica	Criterios clínicos y de laboratorio para infección micótica	Infección	Si o No	Historia clínica
V. Independiente	Trauma ocular	Trauma y laceraciones	antecedentes de trauma o laceración ocular	Si o No	Historia clínica
	Corticoides	Corticoides son una variedad de hormonas del grupo de los esteroides	Uso indiscriminado de corticoides sin prescripción médica	Si o No	Historia clínica
	Lentes de contacto	Son unos lentes correctores o cosméticos que se colocan en el ojo, concretamente sobre la capa lagrimal	Uso incorrecto	Si o No	Historia clínica
	Antecedentes patológicos personales	Enfermedades previas a la enfermedad actual	Enfermedades que influyan en desarrollo de queratitis micótica	Si o No	Historia clínica
	Cuerpo extraño	cualquier objeto procedente de fuera del cuerpo	Cuantitativa	Si o No	Historia clínica

Resultados y discusión

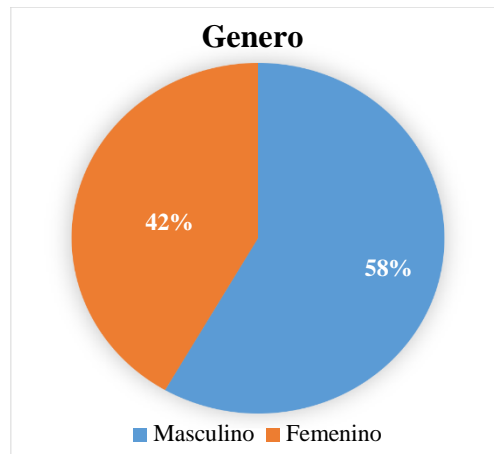
Ilustración 1: Edad de pacientes diagnosticados con Queratitis micótica en el servicio de Oftalmología, Hospital Abel Gilbert Pontón, 2016-2018.



Fuente: Elaboración propia

Durante el periodo 2016-2018, la mayor parte de los casos se presentaron a partir de la tercera década de vida de pacientes diagnosticados con queratitis micótica. A partir de ésta década la población ya presenta comorbilidades predisponentes al desarrollo de queratitis micótica tales como diabetes, hipertensión, enfermedades autoinmunes o antecedentes de traumatismos oculares.

Ilustración 2: Género de pacientes diagnosticados con Queratitis micótica en el servicio de Oftalmología, Hospital Abel Gilbert Pontón, 2016-2018

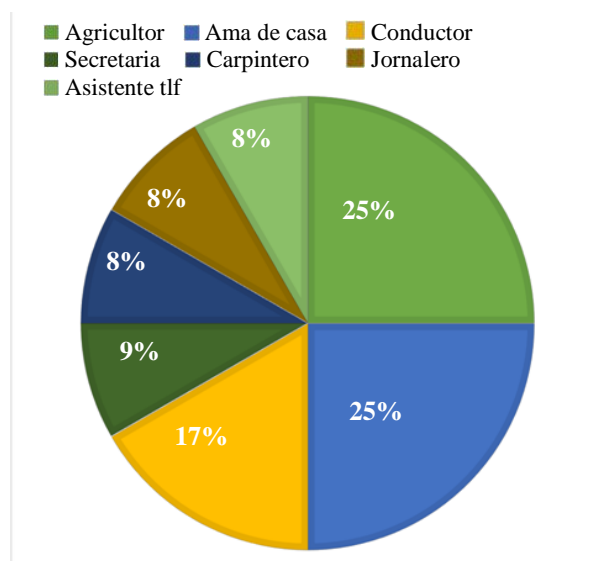


Fuente: Elaboración propia

Durante el periodo 2016-2018, el 58% de pacientes diagnosticados con queratitis micótica, fueron de género masculino.

El género masculino desempeña actividades más rigurosas y con mayor carga horarias. Cabe destacar que, en nuestro medio laboral, el hombre tiene mucha mayor cobertura respecto al área de trabajo y por lo tanto se encuentran expuestos a traumas oculares que predisponen al desarrollo de queratitis micóticas sobre todo en casos que no existen las medidas higiénicas estandarizadas.

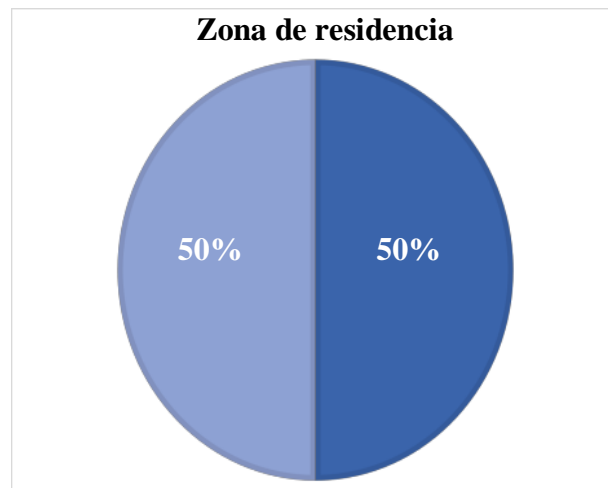
Ilustración 3: Ocupación de pacientes diagnosticados con Queratitis micótica en el servicio de Oftalmología,



Fuente: Elaboración propia

Durante el periodo 2016-2018, el 50% de pacientes diagnosticados con queratitis micótica, tenían como ocupación ser agricultores y amas de casa. Los agricultores se encuentran expuestos por la ocupación que desempeñan en su área de trabajo, no cuenta con accesorios de cuidado personal y a la vez por habitar en una zona rural tiene la dificultad de acceder a servicios de salud para ejercer un diagnóstico precoz. Las amas de casa también pueden tener accidentes y padecer de laceraciones corneales al momento de realizar actividades intradomiciliarias llegando al punto de automedicarse, complicando así el cuadro.

Ilustración 4: Zona de residencia de pacientes diagnosticados con Queratitis micótica en el servicio de Oftalmología, Hospital Abel Gilbert Pontón, 2016-2018.

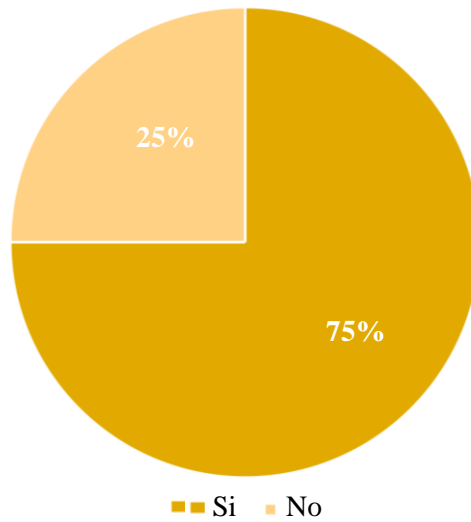


Fuente; Elaboración propia

Durante el periodo 2016-2018, el total de pacientes diagnosticados con queratitis micótica, habitaban tanto en áreas urbanas como rurales. Tanto población rural y urbana se ven afectadas debido a que en el primer caso las personas tienen poco acceso a los servicios de salud, mientras que en el segundo la población presenta mayor tasa de automedicación, enmascarando el cuadro y al ceder los síntomas no acuden a los servicios de salud.

Ilustración 5: Antecedente de Trauma ocular de pacientes diagnosticados con Queratitis micótica en el servicio de Oftalmología, Hospital Abel Gilbert Pontón, 2016-2018.

Trauma Ocular

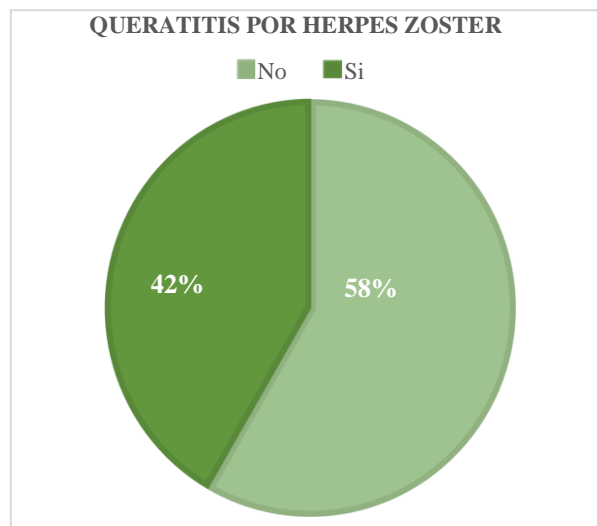


Fuente: Elaboración propia

Durante el periodo 2016-2018, el 75% de pacientes diagnosticados con queratitis micótica, tuvieron trauma ocular como antecedente personal.

La presencia de laceración o trauma ocular (o cualquier lesión que comprometa el epitelio corneal) se pierde la solución de continuidad corneal y origina una puerta de entrada al hongo.

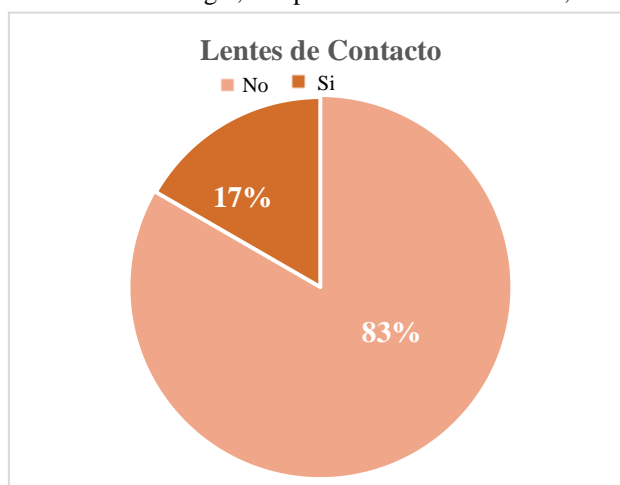
Ilustración 6: Antecedente de Queratitis por Herpes Zoster en pacientes diagnosticados con Queratitis micótica en el servicio de Oftalmología, Hospital Abel Gilbert Pontón, 2016-2018.



Fuente; Elaboración propia

Durante el periodo 2016-2018, el 58% de pacientes diagnosticados con queratitis micótica, se les diagnosticó previamente Queratitis por Herpes Zoster. La lesión causada por el virus en la córnea permite el ingreso de hongos hacia la cámara anterior. A todo paciente con este antecedente es necesario realizarle el seguimiento para prevenir el desarrollo de queratitis micótica.

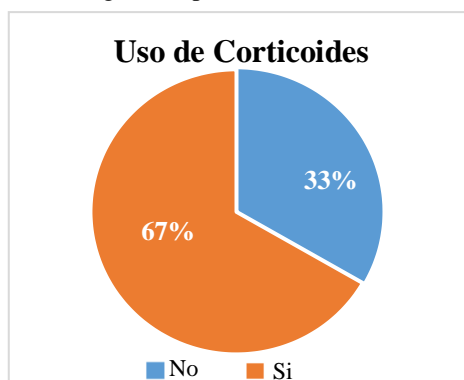
Ilustración 7: Antecedente de uso de lentes de contacto en pacientes diagnosticados con Queratitis micótica en el servicio de Oftalmología, Hospital Abel Gilbert Pontón, 2016-2018.



Fuente; Elaboración propia

Durante el periodo 2016-2018, el 17% de pacientes diagnosticados con queratitis micótica, usaban frecuentemente lentes de contacto sin los cuidados adecuados. La utilización inadecuada de lentes de contacto puede llegar a ocasionar complicaciones tales como úlceras corneales y de esta manera la córnea puede ser invadida por hongos.

Ilustración 8: Antecedente de uso de corticoides en pacientes diagnosticados con Queratitis micótica en el servicio de Oftalmología, Hospital Abel Gilbert Pontón, 2016-2018.



Fuente; Elaboración propia

Durante el periodo 2016-2018, el 17% de pacientes diagnosticados con queratitis micótica, se auto medicaban gotas oftálmicas que contenían corticoides.

La utilización inadecuada de corticoides provoca un adelgazamiento de la córnea, haciéndola susceptible ante la mínima laceración originando una puerta de entrada de fácil acceso al hongo, a diferencia de aquellos que no se automedican y conservan la protección corneal.

Conclusiones

Al finalizar el estudio y en base a los resultados obtenidos se concluye:

En este estudio pudimos encontrar un total de 12 casos de los que podemos mencionar los factores de riesgo que predisponen al desarrollo de queratitis micótica tales como: edad mayor a 30 años, género masculino (estos dos siendo factores no modificables), ocupación (refiriéndose a los trabajos en donde no se utilice medidas de protección ocular cuando éstas son necesarias o mal aseo ocular), lugar de residencia urbana o rural (ya que afecta a ambas poblaciones), antecedentes de trauma ocular, antecedentes de Herpes Zoster, uso inapropiado de lentes de contacto y el uso indiscriminado de corticoides.

Estos factores de riesgo están presentes en la mayor parte de la población incluyendo a las personas con comorbilidades tales como Diabetes, Hipertensión arterial y pacientes con inmunosupresión.

Así mismo del total de la muestra estudiada (12 pacientes), el 90% de los casos se presentaron a partir de la tercera década de vida, en su mayoría con comorbilidades ya presentes como Diabetes, hipertensión, inmunosupresión, trauma ocular en su mayoría por politraumatismos por accidentes de tránsito, etc.

El 58% de los pacientes en estudio correspondieron al género masculino, esto está relacionado a que, por cultura, este género presenta más comorbilidades, desempeña trabajo más arduo y poca utilización de medidas preventivas. Así mismo este 58% tenía como antecedente padecer de queratitis por Herpes zoster lo que contribuye a desarrollo de queratitis micótica si no es tratado a tiempo.

Los pacientes que habitan en áreas rurales tienen gran probabilidad de desarrollar queratitis micótica posterior a trauma ocular por el tipo de trabajo que ejercen y por la falta de conocimiento de medidas de prevención. Cabe destacar que al vivir en zonas aisladas de centros

de atención en salud no reciben atención inmediata, y cuando estos acuden por empeoramiento del cuadro, pocos son los casos que se pueden rescatar o evitar que terminen en exeresis del globo ocular.

De igual manera se ve afectada la población urbana, pero en este caso, ocurre por automedicación de corticoides, debido a la venta libre de medicamentos sin prescripción médica, el uso incorrecto de lentes de contacto lo que promueve las infecciones oculares recurrentes con pérdida de continuidad corneal.

El uso indiscriminado de corticoides ocurre con mucha frecuencia en la zona urbana por automedicación, está relacionado con el desarrollo de queratitis micótica al producir un adelgazamiento de la córnea promoviendo así las formaciones de úlceras corneales con infección micótica sobreañadida.

Referencias

1. Jiménez L, Ceballos I. Queratitis Micótica, a propósito de un caso. *Ciencia y Tecnología*. 2018; 2 (16) 27-52.
2. Rodríguez-Durán M, Gómez-Daza F. Oculomycosis: una infección subestimada en Venezuela. *Salus, Rev.Fac, Cs Salud. Univ. Carabobo*. 2014; 18(1): 32-40.
3. Refojo N, Minervini P, Hevia AI, Abrantes RA, Fernández J, Apestey N, Garnero M, Villada M, Davel G. Keratitis caused by moulds in Santa Lucía Ophthalmology Hospital I in Buenos Aires, Argentina. *Rev. Iberoam Micol*. 2015 17. pii: S1130-1406(15)00024-8.
4. Ng AL, To KK, Choi CC, Yuen LH, Yim SM, Chan KS, et al. Predisposing factors, microbial characteristics and clinical outcome of microbial keratitis in a Tertiary Centre in Hong Kong: A 10-Year Experience. *J Ophthalmol*. 2015:769436.
5. Zaadia P, Alexeide C, Mildrey M, Yordanis H, Xiomara C. Caracterización clinicoepidemiológica y microbiológica en úlceras corneales bacterianas y micóticas. *Revista Cubana de Oftalmología*. 2016; 29 (3).
6. Mascarenhas J, Lalitha P, Prajna NV, Srinivasan M, Das M, D'Silva SS, et al. Acanthamoeba, fungal, and bacterial keratitis: a comparison of risk factors and clinical features. *Am J Ophthalmol*. 2014;157(1):56-62.
7. Paul Chan RV. Executive Editor. *Fungal keratitis- Sub-Saharan Africa American Academy of Ophthalmology*. 2014.

8. Boral, H., van Diepeningen, A., Erdem, E. et al. *Mycopathologia* (2018) 183: 835
9. Juan T. María D. Queratitis fúngicas. Superficie ocular y córnea. 2016; 14, 5- 13.
10. V. Galvis, R. Berrospi, A. Tello, D. Ramírez, D. Villarreal. Mycotic keratitis caused by *Scedosporium apiospermum* in an immunocompetent patient. *Archivos de la Sociedad Española de Oftalmología (English Edition)*. 2018; 93 (12), 613-6.
11. Erdem, E., Harbiyeli, I.I., Boral, H. et al. *Mycopathologia* (2018) 183: 521.
12. Mena R, Carrasco P, Godoy-Martinez P, A case of mycotic keratitis due to *Fusarium solani* in Valdivia, Chile. *Revista Iberoamericana de Micología*.2015; 32 (2),106-10
13. Sharma Y, Jain S. Keratomycosis: Etiology, Risk Factors and Differential Diagnosis- A Mini Review on *Trichophyton* spp. *J Clin Diagn Res*. 2014;8(10):DD01-2.
14. Sharma Y, J. S. Keratomycosis: Etiology, Risk Factors and Differential Diagnosis- A Mini Review on *Trichophyton* spp. *J. Clin Diagn Res*.2014. 3-5.
15. Ramón Cisterna Cáncer, Mikele Macho Aizpurua, Lucila Madariaga. Documento de Consenso sobre Prevención de Herpes Zóster y Neuralgia Post-Herpética. *Asociación de Microbiología y Salud*. 2014 Enero; 3 (12).
16. Rodríguez de Kopp N y Vidal G. Miosis ocular postraumática por *Penicillium oxalicum*. <http://www.reviberoammicol.com/1998-15/103106.pdf>.
17. Zaadia Pérez Parra, A. C. Caracterización clinicoepidemiológica y microbiológica en úlceras corneales bacterianas y micóticas. *Rev Cubana Oftalmol*. 2016; 29 (3).
18. Khorgade RR, Gaikwad AA, Nilekar SL, Kulkarni DM. Queratitis micótica en pacientes atendidos en un hospital de tercer nivel. *Int J Curr Microbiol Appl Sci*. 2015; 4 (9): 428–37
19. Duperet Carvajal D, López Hernández S, Pérez Parra, Guerra Almaguer M, Turiño Peña H, Carballo Wong C. Úlceras corneales bacterianas: actualización terapéutica. *Rev cubana Oftalmol*. 2016; 29(1).
20. Binnani, A., Gupta, PS y Gupta, A. *Mycopathologia* (2018) 183: 717
21. Vajpayee RB, Shafi SN, Maharana PK, Sharma N, Jhanji V. Evaluación de la reticulación del colágeno corneal como terapia adicional en la queratitis micótica. *Clin Exp Ophthalmol*. 2015; 43: 103–7
22. Uddaraju M, Mascarenhas J, Ranjan MD, Radhakrishnan N, Keenan JD, Prajna L. La reticulación corneal como tratamiento adyuvante en el tratamiento de la queratitis

- fúngica del estroma profundo recalcitrante: un ensayo aleatorizado. *Soy J Ophthalmol.* 2015; 160: 131–4.
23. Chandra J, Pearlman E, Ghannoum MA. Animal models to investigate fungal biofilm formation. *Methods Mol Biol.* 2014;1147:141-5
24. 16. Zhao G, Zhai H, Yuan Q, Sun S, Liu T, Xie L. Rapid and sensitive diagnosis of fungal keratitis with direct PCR without template DNA extraction. *Clin Microbiol Infect.* 2014 Jan 29.
25. Bolaños-Rivero M, Toledo-Monzón JL, Zarrif H y Martín-Sánchez AM. Queratitis en un paciente anciano. *Enferm Infecc Microbiol Clin.* 2015; 33(5):355–356.
26. Skaat A, Zadok D, Goldich Y, Varssano D, Berger Y, Ezra-Nimni O, et al. Riboflavin/UVA photochemical therapy for severe infectious keratitis. *Eur J Ophthalmol.* 2014;24(1):21-8.
27. Bodker FS, Ticho BH, Feist RM, Lam TT. Intraocular dexamethasone penetration via subconjunctival or retrobulbar injections in rabbits. *Ophthalmic Surg [Internet].* 2016; 24(7).
28. Krizsán K, Tóth E, Nagy L G, Galgóczy L, Manikandan P, Chandrasekaran M, Kadaikunnan S, Alharbi NS, Vágvölgyi C, Papp T. Molecular identification and antifungal susceptibility of *Curvularia australiensis*, *C. hawaiiensis* and *C. spicifera* isolated from human eye infections. *Mycoses.* 2015 Oct; 58(10):603- 9.
29. Demaio P, Karlin UO, Medina M. Árboles nativos de Argentina. Tomo I : Centro y Cuyo. 1a. ed. Córdoba. Ecoval Ediciones. 2015. v 1,188p.
30. Yokogawa H, K. A. Surgical therapies for corneal perforations. *Clin Ophthalmol,* 2014; 2165-70.