

**DOI:** 10.29166/odontologia.vol22.n2.2020-108-118

**URL:** <http://revistadigital.uce.edu.ec/index.php/odontologia/article/view/2388>

**PÁG:** 108-118

**EDICIÓN:** Volumen 22, numero 2 (2020), Ecuador

**EDITORIAL:** Revista Odontología, Facultad de Odontología,  
Universidad Central del Ecuador

**ISSN:** (on-line) 1390-7468 - (electronico) 1390-9967



**ODONTOLOGÍA**

## REPORTE DE CASO

### Cuerpo extraño en región de tercer molar inferior: reporte de caso

Foreign body in the region of the lower third molar: case report

Corpo estranho na região do terceiro molar inferior: relato de caso

***Mayra Elizabeth Paltas Miranda<sup>1</sup>; Pilar Vanessa Taipicaña Guano<sup>2</sup>;  
Adriana Lucía Andrade Peñafiel<sup>3</sup>; María Gabriela Haye Biazevic<sup>4</sup>***

**RECIBIDO:** 3/03/2019 **ACEPTADO:** 09/06/2020 **PUBLICADO:** 01/07/2020

1. PhD en Ciencias Odontológicas, Cirujana Bucal, Docente, Facultad de Odontología, Universidad Central del Ecuador, Quito, Ecuador.
2. Estudiante, Facultad de Odontología, Universidad Central del Ecuador, Quito, Ecuador.
3. Cirujana Bucal, Docente, Facultad de Odontología, Universidad Central del Ecuador, Quito, Ecuador.
4. Docente, Facultad de Odontología, Universidad de Sao Paulo, Sao Paulo, Brasil.

#### **CORRESPONDENCIA**

**Mayra Elizabeth Paltas Miranda**

Facultad de Odontología, Universidad Central del Ecuador. Av. América y Universitaria s/n. Quito, Ecuador

[mpaltas@uce.edu.ec](mailto:mpaltas@uce.edu.ec)

## RESUMEN

La fractura de instrumental rotatorio es una complicación transoperatoria rara en cirugía de terceros molares, cuando pasa desapercibida, su diagnóstico como cuerpo extraño suele ser un hallazgo radiográfico y su extracción requiere una valoración minuciosa. Se presenta el caso clínico de un paciente femenino de 21 años, que acude al servicio de Cirugía de la Facultad de Odontología de la Universidad Central del Ecuador (FOUCE), referida por el hallazgo radiográfico de un cuerpo extraño en la mandíbula posterior izquierda, en la historia refiere la extracción de terceros molares inferiores hace 5 años; sin signos clínicos al examen intraoral, en el estudio radiográfico se observó la presencia de una sombra radiopaca en la parte distal del órgano dental #37, se confirma en la tomografía como imagen compatible con una fresa fraccionada entre la parte activa y pasiva. El diagnóstico fue alojamiento intraóseo de cuerpo extraño dividido en 2 fragmentos. El tratamiento consistió en la exéresis de la parte pasiva de la fresa, se decidió no extraer la parte activa localizada debajo del paquete vasculonervioso, por riesgo de lesión del nervio dentario inferior. En el posoperatorio se realizaron controles clínicos, radiográficos y tomográficos, no se evidenciaron complicaciones, la paciente se ha mantenido asintomática y estable.

**Palabras clave:** Tercer molar, complicaciones intraoperatorias, complicaciones posoperatorias, diagnóstico por imagen, tomografía, cirugía bucal.

## ABSTRACT

Rotating instrument fracture is a rare trans-operation complication in third molar surgery. When it goes unnoticed, its diagnosis as a foreign body is usually a radiographic finding and its extraction requires careful evaluation. A clinical case of a 21-year-old female patient is presented, who comes to the Surgery service of the Faculty of Dentistry of the Central University of Ecuador (FOUCE), referred by the radiographic finding of a foreign body in the left posterior jaw, the history refers to the extraction of lower third molars 5 years ago; without clinical signs on intraoral examination, in the radiographic study the presence of a radiopaque shadow was observed in the distal part of dental organ # 37, confirmed on tomography as an image compatible with a fractional drill between the active and passive parts. The diagnosis was of an intra-osseous foreign body placed and divided into 2 fragments. The treatment consisted of the excision of the passive part of the drill; it was decided not to extract the active part located below the nervous-vascular package, due to the risk of injury to the lower dental nerve. In the post-operation period, clinical, radiographic and tomographic controls were performed, no complications were observed, the patient remained asymptomatic and stable.

**Keywords:** Third molar, intraoperation complications, postoperative complications, diagnostic imaging, tomography, oral surgery.

## RESUMO

A fratura de instrumental rotatório é uma complicação transoperatória rara na cirurgia de terceiros molares, quando passar despercebida, seu diagnóstico como corpo estranho pode ser um achado radiográfico e sua extração requer avaliação cuidadosa. Apresentamos um caso clínico de uma paciente do sexo feminino, 21 anos, atendida no serviço de Cirurgia da Faculdade de Odontologia da Universidade Central do Equador (FOUCE), foi referida pelo achado radiográfico de um corpo estranho na mandíbula posterior esquerda, na história se refere à extração de terceiros molares inferiores há 5 anos; sem sinais clínicos no exame intraoral, o estudo radiográfico mostrou a presença de sombra radiopaca na parte distal do órgão dentário 37, confirmada na tomografia como imagem compatível com uma broca fracionada entre as partes ativa e passiva. O diagnóstico foi de corpo estranho intraósseo dividido em 2 fragmentos. O tratamento consistiu na excisão da parte passiva da broca, optou-se por não extrair a parte ativa localizada abaixo do feixe vasculonervoso, devido ao risco de lesão do nervo dentário inferior. No pós-operatório, foram realizados controles clínicos, radiográficos e tomográficos, sem complicações, o paciente permaneceu assintomático e estável.

**Palavras-chave:** Terceiro molar, complicações intraoperatórias, complicações pós-operatórias, diagnóstico por imagem, tomografia, cirurgia oral.

## Introducción

La extracción del tercer molar es un procedimiento común que se realizan en las unidades de cirugía oral y maxilofacial, la tasa general de complicaciones es baja (4,6%), pueden ser trans y postquirúrgicas, la mayoría inflamatorias, siendo la alveolitis la más común<sup>1</sup>.

Esta probabilidad de complicaciones se debe a la variada patología, región anatómica y factores sistémicos de los pacientes. Los accidentes y complicaciones, se presentan por mal diagnóstico, malas condiciones, uso de instrumentos no apropiados, aplicación de fuerzas excesivas, falta de experiencia del profesional, falta de visualización del área operatoria y también puede asociarse al estado general del paciente<sup>2</sup>.

El procedimiento para la extracción de terceros molares puede ser relativamente simple, si se realizada de manera cuidadosa y con los debidos protocolos, en la mayor parte de los casos se manifiesta un leve malestar, moderada sintomatología y la recuperación es rápida<sup>3</sup>.

La prevalencia de complicaciones trans y postquirúrgicas después de extracciones simples se considera del 9.3%<sup>4</sup>; en cirugía de terceros molares se ha establecido en el 11%<sup>5</sup>, aunque existen reportes de hasta el 17%<sup>6</sup> y de terceros molares mandibulares del 8 al 11%<sup>3</sup>.

La presencia de fresas de una pieza de mano de alta velocidad como cuerpo extraño en tejidos duros o blandos, que no debería usarse para cirugía oral, es un evento raro. Pueden ocurrir complicaciones graves como resultado del uso de instrumentos incorrectos y técnicas quirúrgicas inadecuadas<sup>7</sup>, es más común la ruptura de agujas anestésicas en tejidos blandos<sup>8-9</sup>.

Existe la probabilidad de que se rompan instrumentos como fresas o agujas durante el procedimiento quirúrgico, es necesario ayudarse con una Rx y discutir con el

## Introduction

The extraction of the third molar is a common procedure that is performed in the oral and maxillofacial surgery units, the general rate of complications is low (4.6%), they can be trans and post-surgical, the majority inflammatory, with alveolitis being the most common<sup>1</sup>.

This probability of complications is due to the varied pathology, anatomical region and systemic factors of the patients. Accidents and complications occur due to misdiagnosis, poor conditions, use of inappropriate instruments, application of excessive forces, lack of professional experience, lack of visualization of the operation area and can also be associated with the patient's general condition<sup>2</sup>.

The procedure for the extraction of third molars can be relatively simple, if it is carried out carefully and with the proper protocols, in most cases mild discomfort, moderate symptoms and recovery is rapid<sup>3</sup>.

The prevalence of trans and post-surgical complications after simple extractions is considered to be 9.3%<sup>4</sup>; in third molar surgery it has been established in 11%<sup>5</sup>, although there are reports of up to 17%<sup>6</sup> and mandibular third molars from 8 to 11%<sup>3</sup>.

The presence of high-speed handpiece drills as a foreign body in hard or soft tissues, which should not be used for oral surgery, is a rare event. Serious complications can occur as a result of the use of incorrect instruments and inadequate surgical techniques<sup>7</sup>, the rupture of anesthetic needles in soft tissues is more common<sup>8-9</sup>.

There is a probability that instruments such as drills or needles will break during the surgical procedure, it is necessary to help with an x-ray and discuss the compli-





paciente la complicación<sup>10</sup>. Si ocurre un accidente desafortunado, los odontólogos deben informar a los pacientes y tomar las medidas adecuadas para resolver el problema sin más lesiones para el paciente. Los fragmentos retenidos deben estudiarse cuidadosamente antes del intento de extracción<sup>11</sup>.

El diagnóstico de cuerpo extraño en el interior de los tejidos muchas veces es un hallazgo radiográfico, en ocasiones están asociados a dolor leve, edema, parestesias o presencia de secreción purulenta<sup>7</sup>. En caso de que se sospeche la retención de un instrumento roto, una imagen tridimensional indicará la posición real y ayudará a evitar posibles complicaciones quirúrgicas<sup>12</sup>.

Con autorización de un consentimiento firmado, el objetivo del presente reporte es describir un caso inusual de una fresa de alta velocidad fracturada en 2 fragmentos, retenida en la zona del tercer molar mandibular izquierdo, encontrada como hallazgo radiográfico.

### Reporte de caso

Paciente ambulatorio, femenino de 21 años de edad, mestiza, acudió al Centro Quirúrgico de la FOUCE referida por el hallazgo radiográfico en el examen de un Odontólogo que pidió una Rx panorámica para planificar la extracción de terceros molares superiores e inferior derecho.

El motivo de consulta fue por extracción de cuerpo extraño (fresa), cerca de la raíz distal del órgano dental No. 37. Como antecedentes quirúrgicos, relató extracción de tercer molar inferior izquierdo hace 5 años, procedimiento que duró aproximadamente tres horas y media, presentó sangrado abundante transoperatorio, en el posoperatorio presentó dolor intenso y edema durante una semana, durante 3 meses mantuvo con dolor moderado, motivo por el cual tomó antiinflamatorios y analgésicos durante ese tiempo (medicación que no recuerda); por un año se mantuvo dolor leve y molestias

cation with the patient<sup>10</sup>. If an unfortunate accident occurs, dentists must inform patients and take appropriate steps to resolve the problem without further injury to the patient. The retained fragments must be carefully studied before the extraction attempt<sup>11</sup>.

The diagnosis of foreign bodies inside the tissues is often radiographic findings, on occasions they are associated with mild pain, edema, paresthesias or the presence of purulent discharge<sup>7</sup>. If retention of a broken instrument is suspected, a three-dimensional image will indicate the actual position and will help to avoid possible surgical complications<sup>12</sup>.

With the authorization of a signed consent, the objective of this report is to describe an unusual case of a 2-fragment fracture drill, retained in the area of the left mandibular third molar, found as a radiographic finding.

### Case report

A 21-year-old female mestizo old patient attended the FOUCE Surgical Center referred for the radiographic finding in the examination of a Dentist who requested a panoramic x-ray to plan the extraction of upper third and lower right molars.

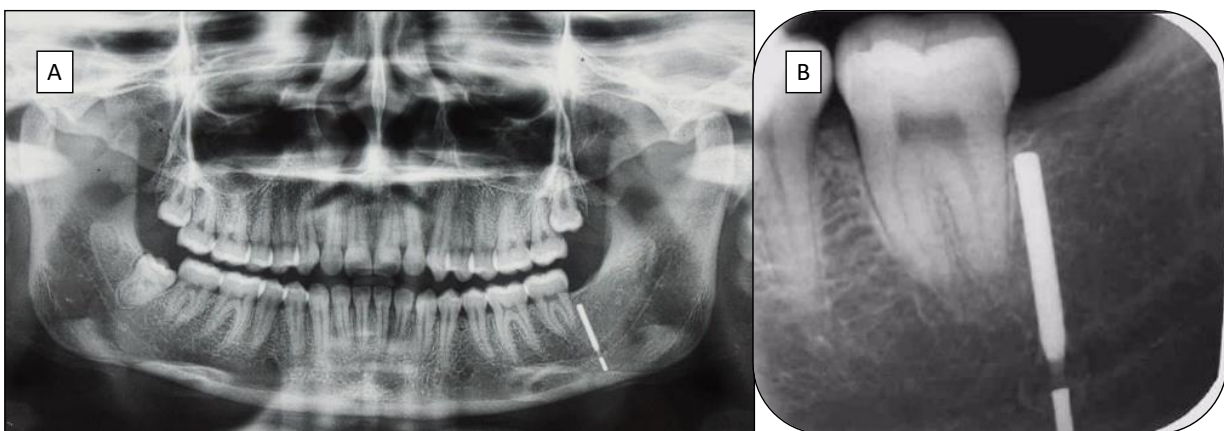
The reason for the consultation was due to the extraction of a foreign body (drill), near the distal root of dental organ No. 37. As a surgical history, he reported extraction of the left lower third molar 5 years ago, a procedure that lasted approximately three and a half hours, He presented abundant intra-operation bleeding; in the post operation period he presented intense pain and edema for one week, for 3 months he maintained moderate pain, which is why he took anti-inflammatory drugs and pain relievers during that time (medication he does not remember); For a year, slight

al masticar, durante cuatro años de manera ocasional sintió un ligero adormecimiento en la hemicara izquierda y ligera edematización especialmente en las mañanas al levantarse.

En la Rx panorámica se observó sombra radiopaca en región distal del segundo molar inferior izquierdo, que se confirma en la imagen periapical, la sombra compatible con cuerpo extraño (fresa) hacia distal de órgano dental No. 37 (figura 1).

pain and discomfort were maintained when chewing, for four years, occasionally, he felt a slight numbness in the left hem and a slight swelling, especially in the morning when he got up.

In the panoramic x-ray, radiopaque shadow was observed in the distal region of the lower left second molar, which is confirmed in the periapical image, the shadow compatible with foreign body (drill) towards distal dental organ No. 37 (Figure 1).

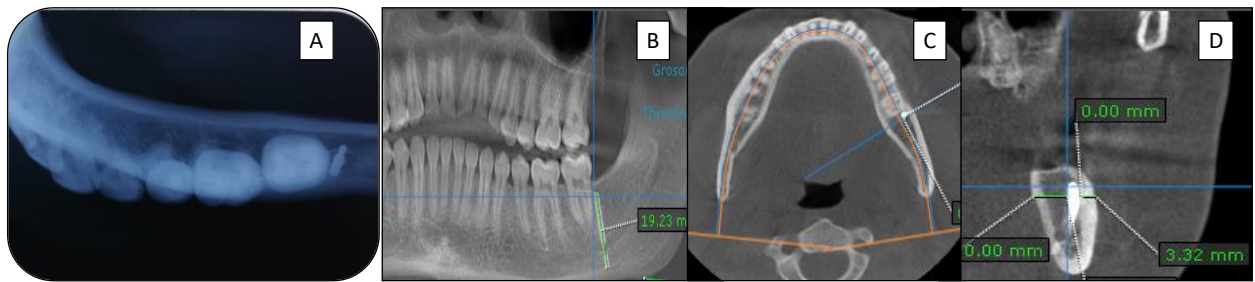


**Figura 1.** A: Radiografía panorámica. B: radiografía periapical; se observan el cuerpo extraño separado en dos segmentos. Panoramic radiograph. B: periapical radiography; the foreign body separated into two segments is observed.

**Fuente:** Los autores

Al examen clínico extraoral e intraoral de la región afectada se observó tejidos bajo patrones de normalidad, con ligero dolor a la palpación en la mucosa de la región retromolar izquierda y región lingual cerca de piso de boca. Se solicitó radiografía oclusal (figura 3) y tomografía axial computarizada de mandíbula con cortes sagitales, transversales a 1mm (figura 2).

Upon extraoral and intraoral clinical examination of the affected region, tissues under normal patterns were observed, with slight palpation pain in the mucosa of the left retromolar region and lingual region near the floor of the mouth. Occlusal radiography (figure 3) and computed tomography of the mandible with sagittal cuts, transverse to 1mm were requested (figure 2).



**Figura 2.** A: Radiografía Oclusal; B: tomografía; C: corte axial; D: corte transversal. Confirmación de cuerpo extraño; A: Occlusal Radiography; B: tomography; C: axial section; D: cross section. Foreign body confirmation.

**Fuente:** Los autores

Tanto en la radiografía oclusal inferior y en la tomografía evidenció que la dirección del cuerpo extraño era de vestibular a lingual, ocupando un espacio de 19,23 mm, ligeramente vertical, desde el borde cortical hasta cerca de borde basilar, junto a la raíz distal de segundo molar. Se comprobó dos segmentos en una misma dirección con el segmento más largo sobre el canal del nervio dentario y el más pequeño debajo. El corte transversal demostró que el extremo superior estaba separado 2,57mm de la cortical vestibular (figura 2). Por las características clínicas y de imagen, se diagnosticó alojamiento intraóseo de cuerpo extraño dividido en 2 fragmentos y se planificó cirugía para extraer cuerpo extraño en su segmento superior. Se decidió dejar el segmento inferior por encontrarse debajo del paquete vasculonervioso, para evitar posibles complicaciones con el nervio dentario inferior.

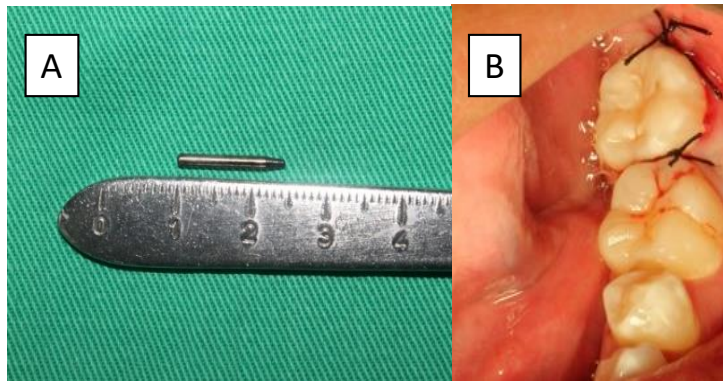
### Procedimiento quirúrgico

Previo conocimiento y autorización de la paciente, después de seguir las indicaciones prequirúrgicas y bajo los protocolos de bioseguridad, se inició con anestesia para lo que se utilizó Lidocaína al 2% más vasoconstrictor 1:80.000, con la técnica troncular mandibular; se realizó incisión lineal, seguido levantamiento del colgajo mucoperiostico, osteotomía con fresa 703 a baja velocidad y abundante irrigación con suero fisiológico, después de extraer el cuerpo extraño, se limpió y suturó con seda 000 y puntos simples (figura 3).

Both the inferior occlusal radiograph and the tomography showed that the direction of the foreign body was from vestibular to lingual, occupying a space of 19.23 mm, slightly vertical, from the cortical edge to near the basilar edge, near the distal root second molar. Two segments were verified in the same direction with the longest segment above the dental nerve canal and the smallest one below. The cross section showed that the upper end was separated 2.57mm from the vestibular-cortical. (figure 2). Due to the clinical and imaging characteristics, intra-osseous foreign body placed and divided into 2 fragments was diagnosed and surgery was planned to remove foreign body in its upper segment. It was decided to leave the lower segment due to being under the nervous-vascular pack, to avoid possible complications with the lower dental nerve.

### Surgical procedure

Previous knowledge and authorization of the patient, after following the pre-surgical indications and under biosafety protocols, anesthesia was started for which 2% Lidocaine plus a vasoconstrictor 1: 80,000 was used with the mandibular trunk technique; Linear incision was made, followed by mucoperiosteal flap lifting, osteotomy with 703 burr at low speed and abundant irrigation with saline solution. After removing the burr, 000 silk and single stitches were cleaned and sutured (Figure 3).



**Figura 2.** A. fresa extraída como resultado del procedimiento quirúrgico. B: sutura. A. Drill removed as a result of the surgical procedure. B: suture.

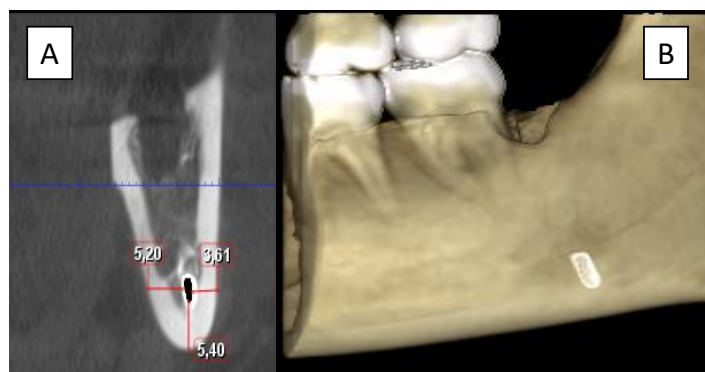**Fuente:** Los autores

Basados en pruebas sólidas del uso de paracetamol combinado con Aines para controlar eficientemente el dolor postoperatorio<sup>13</sup>, se inició la terapia analgésica con Keterolaco 30 mg/dl IM inmediata y continuó con Ibuprofeno 400 mg VO c/8h por 2 días, combinado con Paracetamol 500 mg VO C/12h. por 3 días, más antibioterapia con Sultamicilina 375 mg VO C/12h. por 7 días, tomando en cuenta que los antibióticos deben usarse solo en casos seleccionados<sup>14</sup>.

En el control posquirúrgico a los 8 días se observó la herida limpia, cerrada en proceso de cicatrización y se retiró los puntos de sutura, se realizaron controles clínicos y tomográficos a los quince días (figura 4), y controles posteriores al mes y 3 meses, la paciente refirió que desapareció la sintomatología prequirúrgica

Based on solid evidence of the use of paracetamol combined with Aines to efficiently control postoperative pain<sup>13</sup>, analgesic therapy was started with Keterolaco 30 mg / dl V.IM immediate and continued with Ibuprofen 400 mg combined with Paracetamol 500 mg PO. C / 12h. for 3 days, plus a regimen of Sultamicillin 375 mg PO. C / 12h. for 7 days, taking into account that antibiotics should be used only in selected cases<sup>14</sup>.

In the post-surgical control at 8 days, the clean and closed wound in the healing process was observed and the stitches were removed, clinical and tomographic controls were performed at fifteen days (figure 4), and controls after one month and 3 months, the patient reported that presurgical symptoms disappeared.



**Figura 3.** Control posquirúrgico; Post-surgical control

**Fuente:** Los autores



## Discusión

Aunque es poco frecuente, la rotura de instrumentos puede ocurrir durante los procedimientos dentales y quirúrgicos. Por lo tanto, los dentistas siempre deben revisar el equipo quirúrgico en busca de signos de rotura y estar preparados para resolver una posible emergencia<sup>15</sup>; en el caso presentado, es probable que el accidente haya pasado desapercibido para el clínico que lo provocó. El hallazgo radiográfico permitió orientar el diagnóstico y tratamiento de la complicación, ocasionada por el uso incorrecto de instrumental en el procedimiento quirúrgico.

Mishra et al. (2019)<sup>12</sup>, mencionan que la ruptura de un instrumento durante la extracción es el resultado de fuerza excesiva y el uso inadecuado de los instrumentos. El cuerpo extraño extraído fue una fresa de instrumental rotatorio de alta velocidad, instrumental que no debe ser utilizado en la extracción de terceros molares.

La ruptura del instrumental o material también puede darse por movimientos bruscos de los pacientes, es importante determinar los niveles de ansiedad frente al tratamiento, a la técnica, al tratante, al ruido o a las agujas, en este caso será necesario buscar mecanismos de control de la ansiedad o miedo. Aunque es más común la ruptura de agujas<sup>9</sup>, no debe descartarse la posibilidad en instrumental rotatorio además del riesgo de laceración de tejidos.

La complicación se localizó en el lado izquierdo de la mandíbula, ha sido reportado que es el lado más común de complicaciones; es razonable suponer que la mayoría de los cirujanos son diestros<sup>6</sup>; por lo tanto, las extracciones en el lado izquierdo podrían ser más difíciles de visualizar y realizar, lo que podría explicar una mayor tasa de complicaciones.

Una de las complicaciones transquirúrgicas poco comunes es el olvido de algún material o la fractura del instrumental quedando

## Discussion

Although rare, instrument breakage can occur during dental and surgical procedures. Therefore, dentists should always review the surgical tools for signs of breakage and be prepared to resolve a possible emergency<sup>15</sup>; In the case presented, it is probable that the accident has gone unnoticed by the clinician who caused it. The radiographic finding allowed guiding the diagnosis and treatment of the complication caused by the incorrect use of instruments in the surgical procedure.

Mishra et al. (2019)<sup>12</sup>, mention that the rupture of an instrument during extraction is the result of excessive force and the improper use of the instruments. The foreign body removed was a high-speed hand piece bur, an instrument that should not be used in the extraction of third molars.

The rupture of the instruments or material can also occur due to sudden movements of the patients, it is important to determine the levels of anxiety regarding the treatment, the technique, the professional, the noise or the needles, in this case it will be necessary to find control mechanisms for anxiety or fear. Although needle rupture is more common<sup>9</sup>, the possibility in rotating instruments should not be ruled out in addition to the risk of tissue laceration.

The complication was located on the left side of the jaw, it has been reported that it is the most common side of complications; it is reasonable to assume that most surgeons are right-handed<sup>6</sup>. Therefore, extractions on the left side may be more difficult to visualize and perform, which may explain a higher complication rate.

One of the rare trans-surgical complications is the forgetfulness of some material or the fracture of the instruments, leaving







fragmentos dentro de cavidad oral definiéndolo así como "cuerpo extraño", extraer estos restos de instrumental puede ser fácil para el cirujano si son visibles y el tiempo transcurrido es corto, pero, si se encuentran en relación con elementos anatómicos importantes como es el canal alveolar inferior o el hallazgo se da después de algunos años puede ser difícil, tomará más tiempo quirúrgico y a lo mejor se presentan otras complicaciones transquirúrgicas.

Si ocurre un accidente desafortunado, los odontólogos deben informar a los pacientes y tomar las medidas adecuadas para resolver el problema sin más complicaciones<sup>9</sup>.

Para evitar dichas complicaciones el uso adecuado de la pieza de baja velocidad (micromotor) junto con fresas específicas y otros materiales e instrumentos son los que permiten transcurrir y culminar con éxito el procedimiento quirúrgico. Reyes<sup>8</sup>, menciona que el uso de la pieza de alta velocidad es seguro en cirugía bucal si realizamos un manejo adecuado de los tejidos blandos, siempre y cuando el colgajo incluya el periostio y éste no sea desgarrado. En cambio, Tamashiro, et al.<sup>10</sup>, recomiendan utilizar baja velocidad y no turbinas para la remoción quirúrgica de las retenciones, ya que existe el riesgo de provocar enfisema.

Aunque el uso sistemático de antibióticos después de cirugía en la zona del tercer molar es controvertido, existe evidencia que apoya dicha acción para prevenir infecciones y complicaciones inflamatorias<sup>18-19</sup>; se consideró relevante evitar cualquier complicación después de los antecedentes del caso reportado.

### Conclusiones

En el caso presentado, ha sido fundamental el análisis de imágenes para determinar el diagnóstico del cuerpo extraño, además ha permitido establecer claramente posición, dirección, relación con elementos anatómicos y riesgo de complicaciones para el desarrollo del plan de tratamiento. Nuestro

fragments inside the oral cavity, defining it as "foreign body". Removing these remains of instruments can be easy for the surgeon if they are visible and if the elapsed time is short, but if they are found in relation to important anatomical elements such as the inferior alveolar canal or the encounter occurs after a few years, it can be difficult, taking more time to surgery and perhaps presenting other trans-surgical complications.

If an unfortunate accident occurs, dentists must inform patients and take appropriate steps to resolve the problem without further injury to the patient<sup>9</sup>.

To avoid such complications, the proper use of the low-speed part (micromotor) together with specific drills and other materials and instruments are what allow the surgical procedure to be carried out and successfully completed. Reyes<sup>8</sup> mentions that the use of the high-speed part is safe in oral surgery if we carry out an adequate handling of the soft tissues, as long as the flap includes the periosteum and it is not torn. Instead, Tamashiro and colls.<sup>10</sup>, recommend using low speed and no turbines for the surgical removal of retentions, since there is a risk of causing emphysema.

Although the systematic use of antibiotics after surgery in the third molar area is controversial, there is evidence that supports this action to prevent infections and inflammatory complications<sup>18-19</sup>; It was considered very important to avoid any complications after the history of the reported case.

### Conclusions

In the case presented, image analysis has been essential to determine the diagnosis of the foreign body, and it has also allowed us to clearly establish position, direction, relationship with anatomical elements and risk of complications for the development of the treatment plan. Our report is a clear





reporte es un ejemplo claro de cuando es posible extraer un cuerpo extraño y también cuando se debe tomar la decisión de no intervenir para evitar complicaciones posoperatorias. La rotura de instrumentos puede ocurrir durante los procedimientos dentales y quirúrgicos, todo material e instrumental quirúrgico debe ser de buena calidad y se debe verificar el estado del instrumental, descartar cuando sea necesario para evitar rupturas, el olvido de fragmentos y posibles complicaciones durante la cirugía. La paciente mejoró su calidad de vida y desapareció sintomatología prequirúrgica.

example of when it is possible to remove a foreign body and also when the decision should be made not to intervene to avoid post-operation complications. Instrument breakage can occur during dental and surgical procedures, all surgical materials and instruments must be of good quality and the condition of the instruments must be verified and deregistered when necessary to avoid ruptures, forgetting fragments and possible complications during surgery. The patient improved her quality of life and pre-surgical symptoms disappeared.

### Bibliografía

1. Bui CH, Seldin EB, Dodson TB. Types, frequencies, and risk factors for complications after third molar extraction. *Journal of Oral and Maxillofacial Surgery*. 2003 Dec 1;61(12):1379-89.
2. Escoda, Cosme Gay, and Leonardo Berini Aytés. *Tratado de cirugía bucal*. Ergon, 2015.
3. Restrepo L, Meneses F VA. Complicaciones quirúrgicas y posquirúrgicas en la exodoncia de terceros molares inferiores: estudio retrospectivo. *Medicina (B Aires)*. 2019;6(1):3-11.
4. Vallejos B-A, Espinoza AM. Frecuencia de complicaciones post exodoncia simple. *Oral*. 2012;13(42):906-12.
5. Bachmann H, Cáceres R, Muñoz C, Uribe S. Complicaciones en Cirugía de Terceros Molares entre los Años 2007-2010, en un Hospital Urbano, Chile. *Int J Odontostomatol*. 2014;8(1):107-12.
6. Schwartz-Arad D, Lipovsky A, Pardo M, Adut O, Dolev E. Interpretations of complications following third molar extraction. *Quintessence International*. 2018 Jan 1;49.
7. Yalcin S, Aktas İ, Emes Y, Atalay B. Accidental displacement of a high-speed handpiece bur during mandibular third molar surgery: a case report. *Oral Surgery, Oral Medicine, Oral Pathology, Oral Radiology, and Endodontology*. 2008 Mar 1;105(3):e29-31.
8. Faura Solé M, Sánchez Garcés MÁ, Berini Aytés L, Gay Escoda C. Cuerpos extraños introducidos yatrogénicamente en los tejidos bucales durante tratamientos odontológicos. A propósito de 9 casos. *RCOE, Rev Ilus Cons Gen Col Odontol Estomatól Esp*. 2000;5(1):55-63.
9. Pogrel A. Broken Local Anesthetic Needles: A Case Series of 16 Patients, With Recommendations. *Journal of the American Dental Association*, vol. 140, issue 12 (2009) pp. 1517-1522
10. Pitekova L, Satko I, Novotnakova D. Complications after third molar surgery. *Bratisl Lek Listy*. 2010;111(5):296-8.
11. Balaji SM. Buried broken extraction instrument fragment. *Annals of maxillofacial surgery*. 2013 Jan;3(1):93.
12. Mishra R, Deepak Yadav, Laxmi Kandel, Shashank Tripathi, Case report: An unusual case of buried broken exodontia instrument in inferior alveolar canal. *Journal of Chitwan Medical College* 2019;9(30):78-80 Available online at: [www.jcmc.cmc.edu.np](http://www.jcmc.cmc.edu.np).
13. Cho H, Lynham AJ, Hsu E. Postoperative interventions to reduce inflammatory complications after third molar surgery: review of the current evidence. *Australian dental journal*. 2017 Dec;62(4):412-9.
14. Ramos E, Santamaría J, Santamaría G, Barbier L, Arteagoitia I. Do systemic antibiotics prevent dry socket and infection after third molar extraction? A systematic review and meta-analysis. *Oral surgery, oral medicine, oral pathology and oral radiology*. 2016 Oct 1;122(4):403-25.
15. Pierro VS, de Moraes AP, Granado L, Maia LC. An unusual accident during a primary molar extraction. *J Clin Pediatr Dent*. 2010;34(3):193-195. doi:10.17796/jcpd.34.3.926lmkk762556324.
16. Reyes J VA. Uso de la pieza de mano de alta velocidad en cirugía bucal. 2000;38-42.





17. Tamashiro Higa T, Arias Inclán P. Iatropatogenia en la extracción de retenciones dentarias. *Rev ADM*. 2003;60:29-33.
18. Lacasa JM, Jiménez JA, Ferrás V, Bossom M, Sola-Morales O, García-Rey C. Prophylaxis versus pre-emptive treatment for infective and inflammatory complications of surgical third molar removal: a randomized, double-blind, placebo-controlled, clinical trial with sustained release amoxicillin/clavulanic acid (1000/62.5 mg) *Int J Oral Maxillofac Surg*. 2007;36:321-7.
19. Lang MS, Gonzalez ML, Dodson TB. Do antibiotics decrease the risk of inflammatory complications after third molar removal in community practices?. *Journal of Oral and Maxillofacial Surgery*. 2017 Feb 1;75(2):249-55.

## CONTRIBUCIÓN DE LOS AUTORES

**PALTAS-MIRANDA M;** Concepción y diseño del trabajo; Recolección/obtención de resultados; Análisis e interpretación de datos

**TAIPICAÑA-GUANO P;** Concepción y diseño del trabajo; Recolección/obtención de resultados; Análisis e interpretación de datos

**ANDRADE-PEÑAFIEL A;** Concepción y diseño del trabajo; Recolección/obtención de resultados; Análisis e interpretación de datos

**HAYE-BIAZEVIC M;** Concepción y diseño del trabajo; Recolección/obtención de resultados; Análisis e interpretación de datos



RECONOCIMIENTO-NOCOMERCIAL-COMPARTIRIGUAL  
CC BY-NC-SA

ESTA LICENCIA PERMITE A OTROS ENTREMESCLAR, AJUSTAR Y CONSTRUIR A PARTIR DE SU OBRA CON FINES NO COMERCIALES, SIEMPRE Y CUANDO LE RECONOZCAN LA AUTORÍA Y SUS NUEVAS CREACIONES ESTÉN BAJO UNA LICENCIA CON LOS MISMOS TÉRMINOS



Mayra Elizabeth Paltas Miranda;  
Pilar Vanessa Taipicaña Guano;  
Adriana Lucía Andrade Peñafiel;  
María Biazzevic;

<https://orcid.org/0000-0003-3441-6015>  
<https://orcid.org/0000-0001-6247-6758>  
<https://orcid.org/0000-0002-4345-7129>  
<https://orcid.org/0000-0001-6326-5805>

