

RECESO EPITIMPÁNICO ANTERIOR. REVISIÓN BIBLIOGRÁFICA

Anterior epitympanic recess. Bibliographic review

Viviana Andrea CIFUENTES-NAVAS; José Ignacio BENITO-OREJAS; Ana SÁNCHEZ-MARTÍNEZ;
Jesús Eduardo RAMÍREZ-SALAS; Patricia VIVEROS-DÍEZ; Victoria DUQUE-HOLGUERA

*Hospital Clínico Universitario de Valladolid. Servicio de Otorrinolaringología y Cirugía de Cabeza y Cuello.
Valladolid. España.*

Correspondencia: vivi_cifu@hotmail.com

Fecha de recepción: 22 de mayo de 2020

Fecha de aceptación: 2 de julio de 2020

Fecha de publicación: 4 de julio de 2020

Fecha de publicación del fascículo: 1 de diciembre de 2020

Conflicto de intereses: Los autores declaran no tener conflictos de intereses

Imágenes: Los autores declaran haber obtenido las imágenes con el permiso de los pacientes

Política de derechos y autoarchivo: se permite el autoarchivo de la versión post-print (SHERPA/RoMEO)

Licencia CC BY-NC-ND. Licencia Creative Commons Atribución-NoComercial-SinDerivar 4.0 Internacional

Universidad de Salamanca. Su comercialización está sujeta al permiso del editor

RESUMEN: Introducción: El receso epitimpánico anterior (REA) es un espacio anatómico definido en 1973 por Wigand y Trillsch. Ha recibido otros muchos nombres, como: compartimento epitimpánico anterior, receso facial anterior, receso atical anterior, epitímpano anterior, receso protimpánico, receso supratubárico y seno geniculado. Se encuentra delimitado entre el *tegmen tympani* por arriba; la raíz del cigoma hacia delante; el músculo tensor del tímpano y su pliegue mucoso por abajo; el nervio facial medialmente y una cresta ósea posterior, el *cog* o rueda dentada. Presentamos una descripción de la anatomía y desarrollo embriológico de este espacio, de los procesos patológicos que con más frecuencia lo afectan y de las vías de abordaje quirúrgico. Material y métodos: Revisión sistemática de tipo narrativo. Discusión: La anatomía quirúrgica del epitímpano siempre ha resultado difícil de estudiar por la complejidad de los pliegues mucosos, bolsas y ligamentos. La alteración en la ventilación desde la trompa hacia la mastoides, favorece el desarrollo del colesteatoma. Conclusión: Hemos considerado de interés realizar esta revisión bibliográfica sobre el receso epitimpánico anterior, por su complejidad, su variabilidad anatómica, la proximidad de importantes estructuras y la frecuente invasión por el colesteatoma.

PALABRAS CLAVE: anatomía del hueso temporal; receso epitimpánico anterior; receso supratubárico; ventilación epitimpánica; colesteatoma; tomografía computarizada.

SUMMARY: Introduction: The anterior epitympanic recess (AER) is an anatomical space defined in 1973 by Wigand and Trillsch. It has received many other names, such as: anterior epitympanic compartment, anterior facial recess, anterior atical recess, anterior epitympanum, protympanic recess, supratubaric recess, and geniculate sinus. It is delimited between the *tegmen tympani* above; the root of the zygoma in the anterior area; the tensor tympani muscle and its mucous fold below; the facial nerve medially and in the posterior part of the space the bony ridge, the “cog” or gear wheel. We present a description of the anatomy and embryological development of this space, of the pathological processes that most frequently affect it and different the surgical approaches. Material and methods: Systematic review of narrative type. Discussion: The surgical anatomy of the epitympanum has always been difficult to study due to the complexity of the mucous folds, bags and ligaments. The alteration in ventilation from the tube to the mastoid favors the development of cholesteatoma. Conclusion: We have considered of interest to carry out this bibliographic review on the anterior epitympanic recess, due to its complexity, its anatomical variability, the proximity of important structures and the frequent invasion by cholesteatoma.

KEYWORDS: temporal bone anatomy; anterior epitympanic recess; supratubaric recess; epitympanic ventilation; cholesteatoma; computed tomography.

INTRODUCCIÓN

El receso epitimpánico anterior (REA), es un espacio anatómico definido en 1973 por Wigand y Trillsch, quienes lo llamaron seno epitimpánico, por analogía con el seno timpánico del mesotímpano [1]. Bruce Proctor describe este espacio en 1964, situándolo por delante de la cabeza del martillo, con la denominación de espacio maleolar anterior o compartimento anterior del ático [2]. Pero ha recibido otros muchos nombres, como: espacio epitimpánico anterior, receso facial anterior, receso atical anterior, epitímpano anterior, receso protimpánico, receso supratubárico, seno geniculado... [3], que en definitiva han creado confusión. En 1997 Palva et al, consideran que el conocimiento contemporáneo sobre la estructura del REA resulta caótico [4] y aunque en la actualidad disponemos de trabajos más clarificadores, su estudio no se muestra fácil.

Se encuentra delimitado entre el *tegmen tympani* por arriba; la raíz del cigoma hacia delante; el músculo tensor del tímpano y su pliegue mucoso por debajo; el nervio facial medialmente y el *cog* posteriormente (cresta ósea que también se conoce como rueda dentada, placa ósea del ático anterior

[5] y placa transversa maleolar [2]). Esta lámina a la que William House dio el nombre de «*cog*» y que posteriormente popularizó Sheehy [6], desciende justo por delante de la cabeza del martillo, desde el techo del *tegmen tympani*. Entre esta lamela ósea como límite posterior y el pliegue del tensor del tímpano como límite inferior, se encuentra el REA, formando un compartimento diferenciable de la trompa de Eustaquio en un 60% de huesos temporales [1], pero inapreciable en el resto, porque el epitímpano anterior prosigue, sin solución de continuidad, con el mesotímpano (protímpano) y el orificio tubárico.

El conocimiento del receso epitimpánico anterior es importante para el otólogo por ser una cavidad rodeada de destacadas estructuras, como el nervio facial, el ganglio geniculado, el nervio petroso superficial mayor, la fosa craneal media, la espira basal de la cóclea, la arteria carótida interna, el conducto auditivo interno y el semicircular horizontal (CSH); y porque, la variabilidad de este espacio, tiene implicaciones en la ventilación del epitímpano y la mastoides [5], lo que facilita su ocupación por un colesteatoma, cuya extracción requiere un conocimiento de las relaciones con los elementos anatómicos adyacentes. Aunque con

escasa atención en el ámbito radiológico, familiarizarse con su apariencia en la tomografía computarizada (TC) facilita su reconocimiento [6].

A través de una búsqueda bibliográfica sistematizada, presentamos esta revisión narrativa sobre las características del receso epitimpánico anterior, controvertido en la literatura y escasamente referido en nuestro idioma.

MATERIAL Y MÉTODOS

Se realizó una búsqueda bibliográfica sistemática sin restricción de tiempo, por dos revisores independientes en mayo de 2020, utilizando las bases de datos PubMed (<http://www.ncbi.nlm.nih.gov/pubmed>),

Cochrane (<http://www.biblioteca-cochrane.com>), Google Scholar (<https://scholar.google.es/>) y Scopus (<https://www2.scopus.com/search/form.uri?display=basic>) para rastrear aquellas publicaciones en español, inglés y francés que incluyeran los siguientes términos: (supratubal[All Fields] AND recess[All Fields]) OR (anterior[All Fields] AND epitympanic[All Fields] AND space[All Fields]) OR (anterior[All Fields] AND epitympanic[All Fields] AND recess[All Fields] AND o[All Fields] AND anterior[All Fields] AND attic[All Fields]) OR epitympanum[All Fields]). Criterio de selección: se tuvieron en cuenta todos los artículos, eliminando duplicados y cribándolos en función del título y posteriormente del resumen,

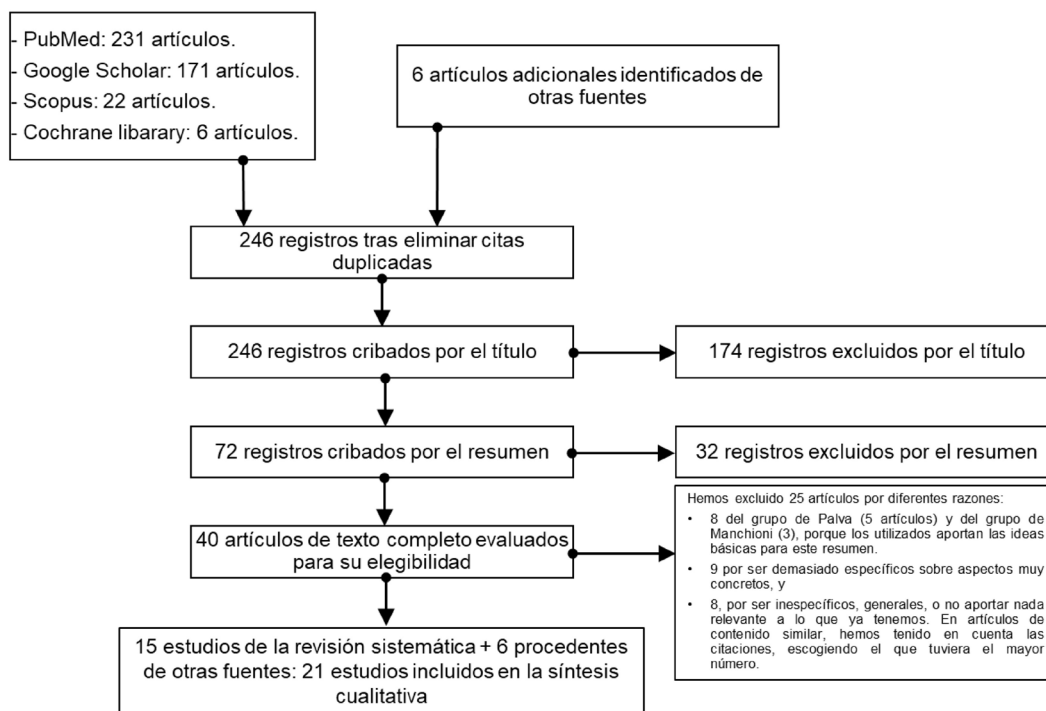


Figura 1: Flujo de información de la revisión sistemática, aplicando los siguientes términos: (supratubal[All Fields] AND recess[All Fields]) OR (anterior[All Fields] AND epitympanic[All Fields] AND space[All Fields]) OR (anterior[All Fields] AND epitympanic[All Fields] AND recess[All Fields] AND o[All Fields] AND anterior[All Fields] AND attic[All Fields]) OR epitympanum[All Fields]).

destacando 46 artículos que se leyeron de forma completa, siendo rechazados 25. El resumen de la estrategia de búsqueda se esquematiza en el diagrama de la Figura 1.

RESULTADOS

El receso epitimpánico anterior se describe en la literatura en función de diferentes aspectos, que en algunos trabajos se entremezclan. Por tal motivo, a la hora de analizar los 40 artículos de texto completo que finalmente elegimos y quedarnos con los 15 últimos, tuvimos en cuenta el año de publicación y el contenido, que distribuimos en una tabla en función de la importancia que tuvieran las referencias históricas, anatómicas, fisiológicas, embriológicas y respecto a la patología de este espacio. A su vez los clasificamos según fuera la procedencia del conocimiento aportado; o bien fruto de la disección anatómica o de la cirugía, endoscópica o mediante el uso del microscopio quirúrgico. Finalmente, en los que presentaban contenidos similares, el año de publicación y el número de veces que aparecían citados en la literatura, determinaron nuestra elección en favor de los más recientes o con mayor número de citas.

Han sido fundamentales para esta redacción, los trabajos clásicos de Chatellier y Lemoine (1946) [7], explicando la constitución del diafragma inter-ático-timpánico; el de Proctor (1964) [2] sobre el desarrollo embriológico del oído medio y su significado quirúrgico y la descripción inicial que realizan Wigand y Trillsch (1973) [1], de la anatomía del seno epitimpánico. Los estudios de disección anatómica e histológica de Hoshino (1988) [5], Yamasoba et al (1990) [8], Caprio et al (1994) [9] y Djeric et al (1985) [10], junto a la perspectiva quirúrgica de Todd et al (1994) [3] y la endoscópica de Li et al (2018) [11], nos han permitido comprender la variabilidad estructural del REA y su relación con el pliegue mucoso del músculo tensor del tímpano. Pero quienes presentan el mayor número

de publicaciones, siendo citados por la mayoría de los autores, son el grupo de Palva et al [4,12], que a través de la histología del hueso temporal describen pormenorizadamente este espacio, sus rutas de ventilación y la influencia de los procesos patológicos. Los trabajos de Horn (2000) [13] y Horn et al (1986) [14] explicando los diferentes accesos quirúrgicos y las posibilidades de invasión intracraneal del colesteatoma, junto a los casos clínicos de Inanli et al (2001) [15] y las imágenes radiológicas de Marchioni et al (2009) [6], nos han descubierto la importancia clínica del REA, cuya invasión por el colesteatoma queda muy bien descrita en las revisiones de Nager (1975) [16], Jackler (1986) [17] y Morimitsu et al. (1989) [18]. Hemos elegido las imágenes de Marchioni et al [6], Yamasoba et al (1990) [8], Caprio et al (1994) [9] y Thomassin et al (2008) [19] para ilustrar esta exposición, pero recomendamos las publicadas por el grupo de Marchioni [6,20], alguno de cuyos artículos forman parte de esta bibliografía y las fotografías endoscópicas del mismo grupo y de Li et al (2018) [11], que muestran la realidad de las representaciones esquemáticas que presentamos. Y por supuesto, del resto de publicaciones que leímos, obtuvimos matices clarificadores que nos ayudaron a comprender y a describir las características anatómicas y clínicas de este complejo receso anatómico.

DISCUSIÓN

La anatomía quirúrgica del epitímpano siempre ha resultado difícil, por la complejidad de sus pliegues mucosos, bolsas y ligamentos [11]. La comprensión de su estructura anatómica se ha obtenido a través de diferentes procedimientos: el más clásico, mediante cortes histológicos de huesos temporales, que, aun aportando información específica, ofrece unas imágenes difíciles de trasladar a la anatomía quirúrgica. Actualmente, el recurso de la endoscopia ha hecho posible salvar la distancia entre la interpretación de

las imágenes histológicas y las dificultades que encuentra el microscopio quirúrgico para alcanzar este espacio, obteniéndose fotografías que permiten comprender mejor sus características y variaciones [6,11].

En 1946, Chatellier y Lemoine [7] introducen el concepto de diafragma epitimpánico, constituido por varios ligamentos membranosos que, junto al martillo y al yunque, conforman el suelo del compartimento epitimpánico (Figura 2 A). La ruta de aireación principal desde la trompa, al epitímpano y la mastoides, pasa a través del istmo timpánico (Figura 2 A), localizado por detrás del yunque y del martillo [6,12]. El bloqueo de esta comunicación, por neomembranas o tejido de granulación, aísla al epitímpano del mesotímpano, pudiendo derivar en una retracción atical y en el desarrollo de un colesteatoma. Este proceso explicaría la apariencia normal de una *pars tensa* timpánica y un buen funcionamiento tubárico, con una retracción atical selectiva [6].

CLASIFICACIÓN DEL REA (FIGURA 3)

Uno de los pliegues mucosos que forman parte del diafragma atical es el del músculo tensor del tímpano, que puede mostrar 3 orientaciones diferentes [1,5,8-9,11]. Una disposición que llamaremos tipo A (39%), vertical y con escaso desarrollo, formando un estrecho pliegue adherido al proceso cocleariforme (pico de cuchara) e insertado en el *cog*. En este caso (Figura 3 A) el epitímpano anterior se comunica ampliamente con el área supratubárica, de forma que, por delante de la rueda dentada o cresta transversa (*cog*), hay una amplia cavidad redondeada, que no tiene ninguna barrera hasta el orificio tubárico (a todo este espacio lo denominamos “receso supratubárico”). La orientación tipo B sería la más frecuente (46%) y en ella, el pliegue mucoso del tensor tiene una posición oblicua hacia la parte anterior del *tegmen tympani* (Figura 3 B), definiendo 2 espacios diferentes uno epitimpánico y otro mesotimpánico; el REA, por encima del pliegue mucoso (epitimpánico) y el supratubárico,

comprendido entre el pliegue mucoso del tensor y el orificio tubárico (meso o protimpánico). Comparado con el A, en este tipo B, la porción anterior del ático se prolonga hacia delante del mango del martillo y se individualiza de la trompa de Eustaquio. Finalmente, en el tipo C, el menos frecuente (14%), el pliegue mucoso del tensor está dispuesto horizontalmente, anclándose medialmente en el proceso cocleariforme y en el semicanal del conducto del músculo tensor del tímpano y lateralmente en el ligamento maleolar anterior (Figura 3 C) [5]. En este caso, el REA es muy amplio y, por el contrario, el receso supratubárico es pequeño o inexistente. La cavidad epitimpánica tipo C, puede tener forma variada, algunas veces redondeada y otras, alargada, profunda y con paredes irregulares [5]. Predomina en huesos esclerosos (diploicos) asociado con frecuencia al colesteatoma [5-6]. En la Figura 4 se muestran varias imágenes de TC, con un profundo receso epitimpánico.

El pliegue mucoso del músculo tensor del tímpano suele ser una membrana sin solución de continuidad y que por tanto impide la aireación directa entre el REA y el espacio supratubárico, lo que influye fundamentalmente en el tipo C, pues al ser mucho más amplio que el B, requiere mayor aireación. Para reabrir en estos casos una ruta de ventilación hacia el ático anterior, es necesario remover el *cog* y el pliegue mucoso del tensor del tímpano. Sin embargo, en el tipo A, la eliminación del *cog* es suficiente para crear una amplia comunicación entre el epitímpano posterior y el receso supratubárico.

DESARROLLO EMBRIOLÓGICO DEL REA

Por tanto, La orientación e integridad del pliegue mucoso del músculo tensor del tímpano tienen un papel determinante en la fisiopatología de la enfermedad atical y probablemente su disposición dependa del proceso embriológico. Tal y como describió Proctor en 1964 [2], los espacios del oído medio se constituyen entre el tercer y el séptimo mes de desarrollo fetal a partir de 4 bolsas

RECESO EPITIMPÁNICO ANTERIOR. REVISIÓN BIBLIOGRÁFICA
 CIFUENTES-NAVAS V A; BENITO-OREJAS J I; SÁNCHEZ-MARTÍNEZ A;
 RAMÍREZ-SALAS J E; VIVEROS-DÍEZ P; DUQUE-HOLGUERA V

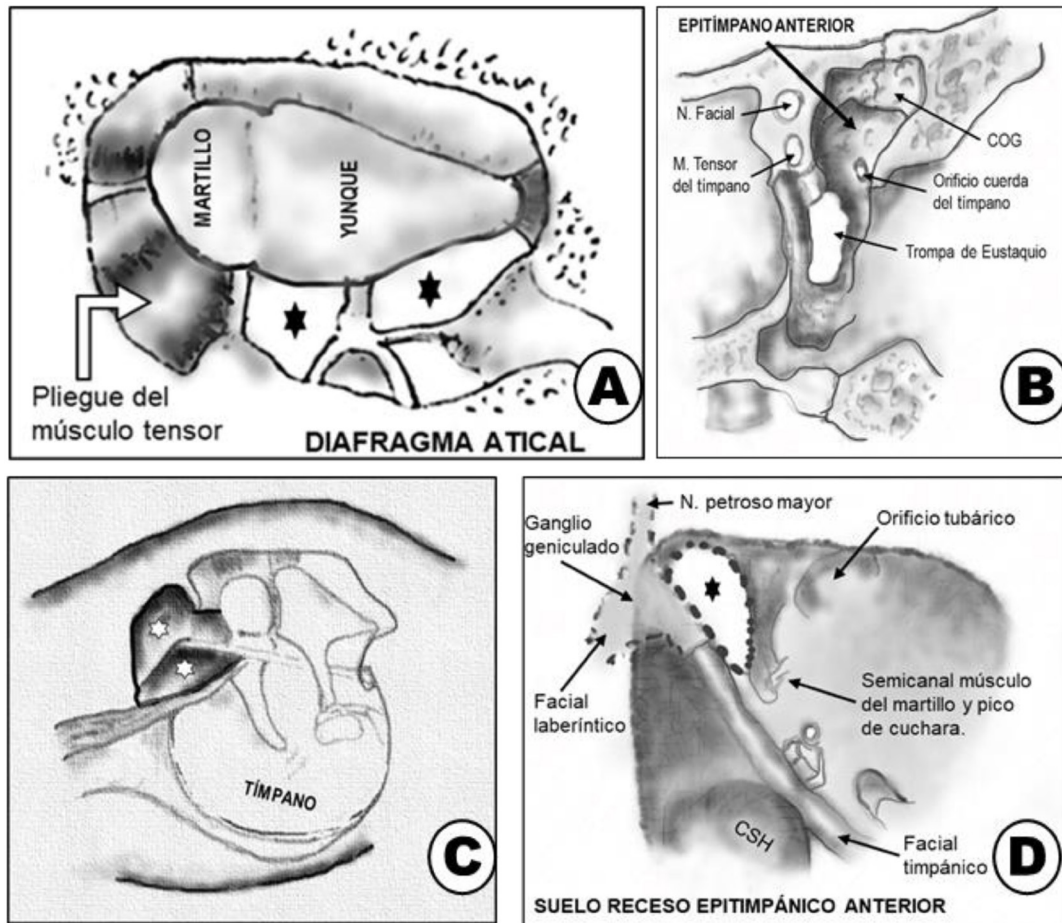


Figura 2: A: diafragma atical (suelo del epitímpano) con el istmo timpánico (estrellas). B: Paredes del área epitímpanica anterior, vistas desde atrás en un oído derecho (OD). C: Visión endocavitaria del oído medio derecho. REA (señalado con estrellas). D: Suelo del epitímpano anterior (estrella), entre el semicanal del tendón del músculo del martillo y el nervio facial. (A: modificado de Marchioni et al, 2009 [6]. B: modificado de Thomassin et al, 2008 [19]. C y D: modificado de Caprio et al, 1994 [9].

endoteliales que se despliegan desde la trompa de Eustaquio. Donde estas bolsas toman contacto, se establece un pliegue mucoso. El epitímpano anterior suele estar formado por el *saccus anticus* y el *saccus medius* (Figura 3). El *saccus medius* se prolonga hacia arriba para formar el ático y se divide en 3 sáculos. El *saccus anticus* también se

extiende hacia arriba, pero por delante del tendón del tensor, constituyendo la bolsa anterior de von Troeltsch, que al expandirse contacta con el -sáculo anterior del *saccus medius*, formando en la zona de fusión el pliegue mucoso del tensor del tímpano (Figura 3). En los tipos B y C el espacio que queda por encima del pliegue mucoso del tensor del

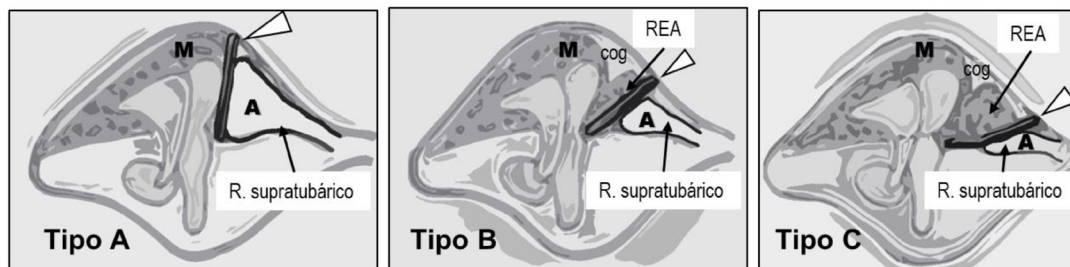


Figura 3: Representación esquemática de las bolsas timpánicas de Proctor (M; saccus medius, A: saccus anticus). La barra negra (señalada con punta de flecha) indica la posición del pliegue mucoso del músculo del martillo (vertical, oblicuo y horizontal) en estas 3 variedades de desarrollo epitimpánico (Tipos A-B y C). En A, todo el epitímpano anterior es *saccus anticus* y por tanto protímpano (receso supratabarico). En B se reparten el espacio el REA y el supratabarico y en C casi todo el epitímpano es REA, consecuencia del escaso desarrollo del saccus anticus. (Modificado de Yamasoba et al, 1990 [8]).

tímpano tendría su origen en el sáculo anterior del *saccus medius* y el que queda por debajo provendría del saccus anticus. En el tipo A, no existe como tal REA, siendo todo este espacio receso supratabarico y, por tanto, formado principalmente a partir del *saccus anticus* [8] (Figura 3). En resumen, las variaciones de forma del REA se podrían deber al grado de desarrollo entre el *saccus anticus* y el sáculo anterior. La mayor expansión del *saccus anticus* corresponde con el tipo A (vertical) y la menor con el C (horizontal), siendo el B intermedio.

DESCRIPCIÓN ANATÓMICA DEL REA

Djerić y Savic, (1985) [10] identificaron el REA en 55 de 100 temporales, con unas dimensiones en altura, de 2,5 a 5,5 mm (media de 2,3 mm); en anchura de 2,5 a 5,5 mm (media 3 mm) y con un diámetro anteroposterior de 2 a 7,5 mm (media de 6,2 mm). Para simplificar la descripción de este espacio, vamos a considerarlo como un cubo de seis paredes [3]. La pared posterior, situada inmediatamente por delante de la cabeza del martillo, está constituida por una lamela ósea, a la que hemos denominado *cog* (que significa rueda dentada), placa ósea del ático anterior o placa transversa maleolar. Esta laminilla, inconstante, se extiende en anchura desde la porción horizontal

del conducto de Fallopio medialmente, hasta el scutum (muro del ático) lateralmente y desciende desde el *tegmen tympani* a la altura del proceso cocleariforme (pico de cuchara), continuándose inferiormente por un pliegue mucoso que termina en el cuello del martillo o en el propio proceso cocleariforme (Figura 2 B y C). La cara inferior de este cubo está formada por el semicanal del músculo tensor del tímpano, el pico de cuchara y el pliegue mucoso del tendón del músculo del martillo, (Figura 2 D). La cara medial queda delimitada por el nervio facial y el ganglio geniculado, que puede estar dehiscente (Figura 2 B y D) [1,14]. La cara superior corresponde al *tegmen tympani*. La pared lateral o muro del ático, es hueso timpánico y también se la conoce con los nombres de “scutum” de Leidy, o “mur de la logette” [1,19] (Figura 2 B). Finalmente, la cara anterior es el hueso petroso, que establece relación con la fosa craneal media y la raíz del cigoma. Entre el proceso cocleariforme y el borde inferior del *cog* hay una pequeña apertura, que constituye la entrada anatómica habitual al REA. Podemos ampliar este espacio removiendo el *cog*, pero siempre teniendo en cuenta como hemos dicho, que justo por debajo de la inserción medial de esta cresta, se encuentra la porción timpánica del nervio facial, a la que se puede dañar. El nervio facial avanza 2-3 mm por delante del proceso

cocleariforme para encontrarse con el ganglio geniculado (Figura 2 D). Algunas veces asciende en este transcurso, siendo más superior en la parte anterior [14,19].

La rama principal del plexo timpánico de Jacobson pasa por debajo del tendón del músculo tensor del tímpano y gira anteriormente para llegar al ganglio geniculado y al nervio petroso superficial mayor [10,14]. Esta relación es constante y puede servir de referencia cuando no haya otras. La cóclea y la arteria carótida son mediales al tensor del tímpano, donde la porción vertical de la carótida está separada por tan sólo 1 mm del hueso coclear [14].

PATOLOGÍA DEL REA

Múltiples procesos pueden afectar el REA. Como hemos explicado, las vías de aireación desde la trompa de Eustaquio conducen directamente hacia los espacios del meso e hipotímpano, mientras que el epitímpano se ventila únicamente a través del istmo timpánico (Figura 2 A) [12]. Por tal motivo, el origen del colesteatoma adquirido se localiza con mayor frecuencia en el epitímpano posterior [19], desde donde se extiende hacia el antro mastoideo y el mesotímpano; pero también, aunque con menor asiduidad, hacia el ático anterior a través del *cog*. La ocupación colesteatomatosa del REA puede acompañarse de importantes complicaciones, y así Inanli et al (2001) [15] refieren varios casos de parálisis facial secundaria a la compresión del ganglio geniculado y Horn (2000) [13] describe en 477 pacientes con colesteatoma, 6 casos con extensión intracraneal, en los que la ruta más frecuente de propagación al endocráneo fue la supralaberíntica a través del REA (como ocurría en dos de los casos mostrados en las imágenes de TC de la Figura 4). Moritmisu et al (1989) [18] establecieron, que la exploración quirúrgica del REA reducía la tasa de recurrencia del colesteatoma del 17 al 5%. Pero también el receso epitimpánico anterior es una localización frecuente de colesteatoma congénito,

junto al mesotímpano anterior y a la vecindad de la articulación incudo-estapedial [16].

La estructura anatómica más importante del REA es la porción timpánica del nervio facial y la fosa del ganglio geniculado (Figura 2D), que forman la pared medial del receso, algo por encima del semicanal del músculo tensor del tímpano (Figura 2 B). Dada su proximidad al receso, incluso leves dilataciones del canal del nervio, como podrían ser las ocasionadas por un schwannoma o un pequeño hemangioma del nervio facial, pueden evidenciarse en este espacio y reflejarse en la imagen radiológica [15]. Embriológicamente, desde el 2º arco aórtico nace la arteria hioidea, de la que surge la arteria estapedial. Si no involuciona, la arteria llega desde la carótida interna en su porción infracoclear, a través del área de la ventana oval, hasta el canal timpánico del nervio facial, por donde camina hacia la fosa cerebral media para terminar en la arteria meníngea media. En este caso, la TC muestra un ensanchamiento del segmento proximal del canal timpánico del nervio facial, a nivel del REA, junto a la ausencia del foramen espinoso ipsilateral [15].

ABORDAJE QUIRÚRGICO DEL REA

La *European Academy of Otolaryngology and Neurotology* (EAONO) y la *Japanese Otological Society* (JOS) en su clasificación del colesteatoma del oído medio, reconocen que un importante impedimento del receso epitimpánico anterior es su difícil acceso [21], por lo que, si un colesteatoma invade este espacio, la exposición adecuada resulta fundamental. Cuando operamos con microscopio quirúrgico, no se debe dudar en extraer el yunque, la cabeza del martillo y el *cog*, teniendo en mente, como hemos explicado, la posición del nervio facial. En casos con un tegmen muy bajo, puede ser necesario remover la pared posterior del conducto, descendiendo el muro del facial, para mejorar la visión. En colesteatomas localizados en el epitímpano anterior, es posible un abordaje endoscópico, más selectivo y menos destructivo

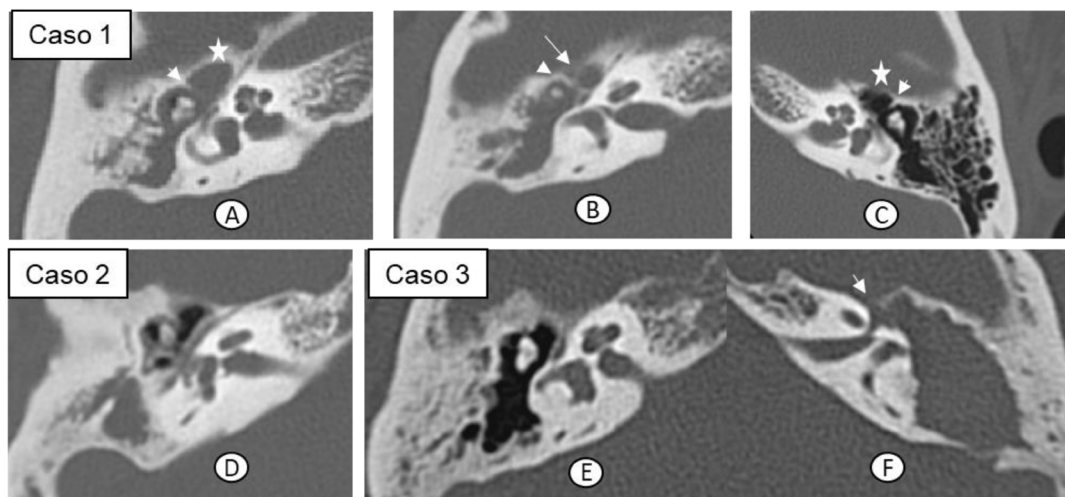


Figura 4: Cortes axiales de TC. Caso 1: A y B, oído derecho patológico, con ocupación del oído medio y un amplio REA que se prolonga al endocráneo (flecha en B). C: oído contralateral normal, donde señalamos el REA (estrella) y el cog (punta de flecha). Caso 2: se aprecia el cog y la profundidad y amplitud del REA en relación al ático posterior. Caso 3: oído derecho normal (E) e izquierdo patológico (F), con invasión atical del colesteatoma que, en el REA, pone al descubierto la porción timpánica del nervio facial, el ganglio geniculado y la duramadre de la fosa cerebral media (flecha). Original de los autores.

o, en caso de necesidad, la creación de una vía de aireación a través de la apertura del pliegue mucoso del músculo tensor a fin de evitar la formación de una bolsa de retracción [6,20].

Vías de propagación del colesteatoma desde el REA: Siguiendo la descripción de Horn et al (1986) [14] en cuanto a las posibilidades de extensión de un colesteatoma localizado en el REA, estos autores explican que hacia arriba el *tegmen tympani* suele ser acelular en esta porción y con frecuencia está erosionado. En un defecto simple del tegmen, el colesteatoma suele despegarse con facilidad de la duramadre y extirpando una pequeña porción del reborde óseo nos asegurarnos que no queda epitelio escamoso atrapado entre el hueso y la meninge. Cuando el colesteatoma se extiende hacia la fosa cerebral media o medial al laberinto llega al ápex petroso, se considerará para su limpieza el abordaje por la fosa media si el paciente conserva audición útil de ese oído y en caso de no tenerla, se

puede acceder por vía translaberíntica. La extensión inferior del colesteatoma puede afectar la porción horizontal del nervio facial, el músculo tensor del tímpano, la cóclea y la arteria carótida interna. La extracción del colesteatoma de la parte anterior de la porción horizontal del nervio facial puede facilitarse eliminado el canalículo óseo y el músculo del tercio posterior del tensor del tímpano, lo que permite exponer los dos tercios de circunferencia del nervio [15]. Finalmente, el colesteatoma puede progresar hacia adelante, a través de las celdas de la raíz del cigoma, donde su extracción completa es por lo general posible, aunque puede requerir la exposición de la articulación témporo-mandibular.

CONCLUSIONES

Dada la variabilidad anatómica del REA, las importantes estructuras que lo delimitan y su frecuente invasión por el colesteatoma, hemos considerado de interés describir este espacio que,

aunque sólo está presente en la mitad de los huesos temporales, predomina en el oído crónico. Por su oculta localización, el abordaje y la limpieza resultan complejos, pero son fundamentales para disminuir las recurrencias y evitar importantes complicaciones.

BIBLIOGRAFÍA

1. Wigand ME, Trillsch K. Surgical anatomy of the sinus epitympani. *Ann Otol Rhinol Laryngol*. 1973;82(3):378-83.
2. Proctor B. The development of the middle ear spaces and their surgical significance. *J Laryngol Otol*. 1964;78:631-48.
3. Todd NW, Heindel NH, PerLee JH. Bony anatomy of the anterior epitympanic space. *ORL J Otorhinolaryngol Relat Spec*. 1994;56(3):146-53.
4. Palva T, Ramsay H, Böhlting T. Tensor fold and anterior epitympanum. *Am J Otol*. 1997 May;18(3):307-16.
5. Hoshino T. Surgical anatomy of the anterior epitympanic space. *Arch Otolaryngol Head Neck Surg*. 1988;114(10):1143-5.
6. Marchioni D, Mattioli F, Cobelli M, Todeschini A, Alicandri-Ciufelli M, Presutti L. CT morphological evaluation of anterior epitympanic recess in patients with attic cholesteatoma. *Eur Arch Otorhinolaryngol*. 2009;266(8):1183-9. doi: 10.1007/s00405008-0871-x.
7. Chatellier HP, Lemoine J. Le diaphragme interratticotympanique du nouveau-né. Description de sa morphologie; considérations sur son rôle pathogénique dans les oto-mastoôdites cloisonnées du nourrisson. *Ann Otolaryngol Chir CervicoFac*. 1946;13:534-66.
8. Yamasoba T, Harada T, Nomura Y. Observations of the anterior epitympanic recess in the human temporal bone. *Arch Otolaryngol Head Neck Surg*. 1990;116(5):566-70.
9. Caprio D, Strunski V, Batteur B, Marzuoli L, Porta P, Faure F. Attique. Corrélation anatomochirurgicale. *Ann Otolaryngol Chir Cervicofac*. 1994;111(8):461-9.
10. Djerić D, Savić D. Anatomical characteristics of the sinus epitympani anterior. *Rev Laryngol Otol Rhinol (Bord)*. 1985;106(3):205-7.
11. Li B, Doan P, Gruhl RR, Rubini A, Marchioni D, Fina M. Endoscopic Anatomy of the Tensor Fold and Anterior Attic. *Otolaryngol Head Neck Surg*. 2018;158(2):358-63. doi: 10.1177/0194599817739295.
12. Palva T, Ramsay H. Chronic inflammatory ear disease and cholesteatoma: creation of auxiliary attic aeration pathways by microdissection. *Am J Otol*. 1999;20(2):145-51.
13. Horn KL. Intracranial extension of acquired aural cholesteatoma. *Laryngoscope*. 2000;110(5 Pt 1):761-72.
14. Horn KL, Brackmann DE, Luxford WM, Shea JJ 3rd. The supratubal recess in cholesteatoma surgery. *Ann Otol Rhinol Laryngol*. 1986;95(1 Pt 1):12-5.
15. Inanli S, Oztürk O, Batman C, Tutkun A, Uneri C, Sehitoglu MA. Clinical importance of supratubal recess in cholesteatoma surgery. *Otol Neurotol*. 2001;22(6):754-60.
16. Nager GT. Epidermoids involving the temporal bone: clinical, radiological and pathological aspects. *Laryngoscope*. 1975;85(12 Pt 2 Suppl 2):1-21.
17. Jackler RK. The surgical anatomy of cholesteatoma. *Otolaryngol Clin North Am*. 1989;22(5):883-96.
18. Morimitsu T, Nagai T, Nagai M, Ide M, Makino K, Tono T, et al. Pathogenesis of cholesteatoma based on clinical results of anterior tympanotomy. *Auris Nasus Larynx*. 1989;16 Suppl 1:S9-14.
19. Thomassin JM, Dessi P, Danvin JB, Forman C. Anatomie de l'oreille moyenne. En: *EMC: Oto-rhino-laryngologie*, 20-015A-10. París. Elsevier Masson;2008. pp:19.
20. Marchioni D, Piccinini A, Alicandri-Ciufelli M, Presutti L. Endoscopic anatomy and ventilation of the epitympanum. *Otolaryngol Clin North Am*. 2013 Apr;46(2):165-78. doi: 10.1016/j.otc.2012.10.002.
21. Merkus P, Ten Tije FA, Stam M, Tan FML, Pauw RJ. Implementation of the "EAONO/JOS Definitions and Classification of Middle Ear Cholesteatoma" from STAM to STAMCO. *J Int Adv Otol*. 2017;13(2):272-5. doi: 10.5152/iao.2017.4049.