

Fístula bronquioesofágica asociada a reflujo gastroesofágico

Bronchial-esophageal fistula associated with gastroesophageal reflux

Juan Roberto Padilla Flores^{1,a}, Daniel Alcides Lira Villasante^{1,a}, Cesar Antonio Victorio Avila^{1,b}, Jhonathan Percy Quispe Huachaca^{1,b}

¹Servicio de Radiodiagnóstico, Hospital Nacional Edgardo Rebagliati Martins EsSalud. Lima, Perú.

^aMédico radiólogo

^bMédico residente de radiología

An Fac med. 2019;80(3):350-3 / DOI: <https://10.15381/anales.803.16859>

Correspondencia:

Juan Roberto Padilla Flores
jjuanpadilla01@hotmail.com

Recibido: 21 de abril 2019

Aceptado: 26 de agosto 2019

Publicación en línea: 30 de setiembre 2019

Conflictos de interés: Los autores declaran no tener conflictos de interés.

Fuente de financiamiento: Autofinanciado

Citar como: Padilla J, Lira D, Victorio C, Quispe J. Fístula bronquioesofágica asociada a reflujo gastroesofágico. *An Fac med.* 2019;80(3):350-3. DOI: <https://10.15381/anales.803.16859>

Resumen

Se presenta un caso clínico demostrativo de fístula broncoesofágica asociado a reflujo gastroesofágico en un varón de 76 años con diagnóstico de reflujo gastroesofágico y hernia hiatal, que acude por episodios de tos de 1 año de evolución sin respuesta a tratamientos. Demostraremos la utilidad del estudio esofagográfico como elemento diagnóstico. Se revisa brevemente los aspectos clínicos, diagnósticos, terapéuticos y probable secuencia de desarrollo de esta complicación.

Palabras clave: Fístula Esofágica; Fístula Bronquial; Reflujo Gastroesofágico; Bario; Radiografía (fuente: DeCS BIREME).

Abstract

We present a clinical case of bronchoesophageal fistula associated with gastroesophageal reflux in a 76-year-old man with a diagnosis of gastroesophageal reflux and hernia. He comes for episodes of cough of 1 year of evolution without response to treatments. We will demonstrate the usefulness of the esophagographic study as a diagnostic element. The clinical, diagnostic, therapeutic aspects and the probably sequence of development of this complication are briefly reviewed.

Keywords: Esophageal Fistula; Bronchial Fistula; Gastroesophageal Reflux; Barium; Radiography (source: MeSH NLM).

INTRODUCCIÓN

La fistula broncoesofágica adquirida en los adultos es una rara entidad clínica, siendo las causas tumorales malignas las más frecuentes, de estas al menos el 77% se deben a un tumor primario esofágico, 16% a una tumoración primaria pulmonar; en cuanto a las causas no tumorales, al menos el 75% se deben como complicación iatrogénica por dispositivos endotraqueales, las restantes son una gama de entidades variadas siendo las causadas por tuberculosis, histoplasmosis, infecciones por VIH, mediastinitis y sífilis una rareza^(1,2), en la literatura actual no se encuentra bibliografía que mencione el reflujo gastroesofágico como causal, sin embargo hay 3 reportes de fistulización traqueoesofágica^(3,4,5).

Por otro lado, el reflujo gastroesofágico es una patología frecuente⁽⁶⁾ y muchas veces es subestimada con el desarrollo ulterior de complicaciones con desenlaces fatales^(7,8).

El presente caso clínico nos muestra una representación clásica de fistula broncoesofágica en el contexto de un paciente con enfermedad por reflujo gastroesofágico evidenciado por esofagografía baritada. Esta asociación no ha sido reportada aún en la literatura disponible. La esofagografía es un estudio muchas veces subestimado pero prácticamente diagnóstico cuando se representa el hallazgo.

REPORTE DE CASO

Varón de 76 años con historia de enfermedad por reflujo gastroesofágico (ERGE) diagnosticado desde hace 5 años, niega antecedentes de importancia, refiere tratamiento discontinuo e irregular con epigastralgias recurrentes. Hace 1 año se agrega episodios de tos productiva y sensación de angustia que se agrava al decúbito y durante las noches.

El examen físico no tuvo hallazgos significativos. Se realizó estudio de esofagograma baritado evidenciándose presencia de zona rígida de disminución de calibre, insidiosa a nivel del esófago medio compatible con signos de esofagitis, en su aspecto lateral derecho se observó paso del contraste hacia rama bronquial derecha (Figuras 1 y 2), la misma que en

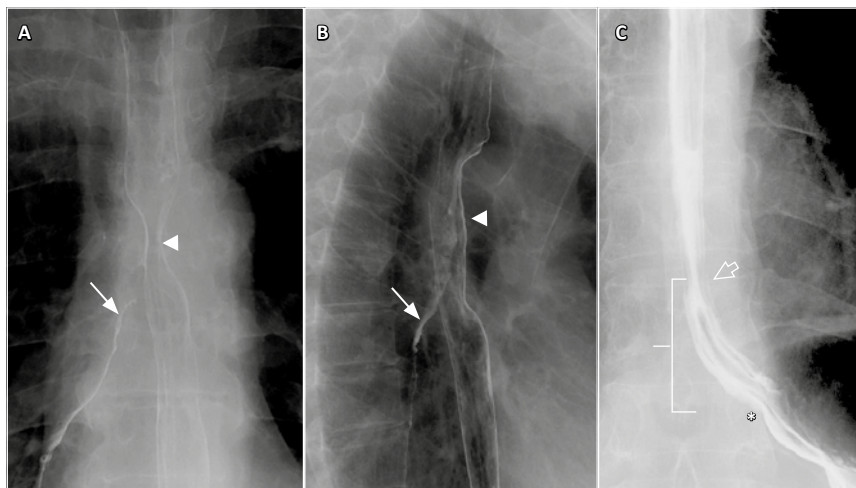


Figura 1. A (frontal) y B (oblicua lateral izquierda): Se observa en el esófago medio una disminución de calibre y la presencia de la fistula bronquiesofágica (flecha). C: muestra la unión gastroesofágica (flecha), el hiato esofágico (asterisco) y la hernia hiatal deslizada (corchea).

la posición de decúbito supino mostró reflujo espontáneo hasta el esófago medio, con pasaje reiterativo del contraste por el trayecto fistuloso ya indicado (Figura 3). Se evidenció hernia hiatal deslizada asociada (Figura 1). Los estudios baciloscópicos fueron negativos.

Se le indicó estudio tomográfico a fin de descartar patología neoplásica asociada, descartando neoplasias primarias esofágicas y por secundarismo, evidenciándose sólo cambios secuenciales pleuro-parenquimales en segmento posterior

del lóbulo superior derecho, sin poder definirse por este método el trayecto fistuloso visto en el esofagograma baritado debido al peristaltismo esofágico y la poca distensión de su lumen.

Se le realizó una fibrobroncoscopia por la Unidad de Neumología Intervencionista, previa ingesta de 15cc azul de metileno, hallándose mucosidad azul que aparece espontáneamente y a la aspiración a nivel de la carina, además se aprecia pequeña lesión blanquecina de 6mm aproximadamente de bordes oscuros en

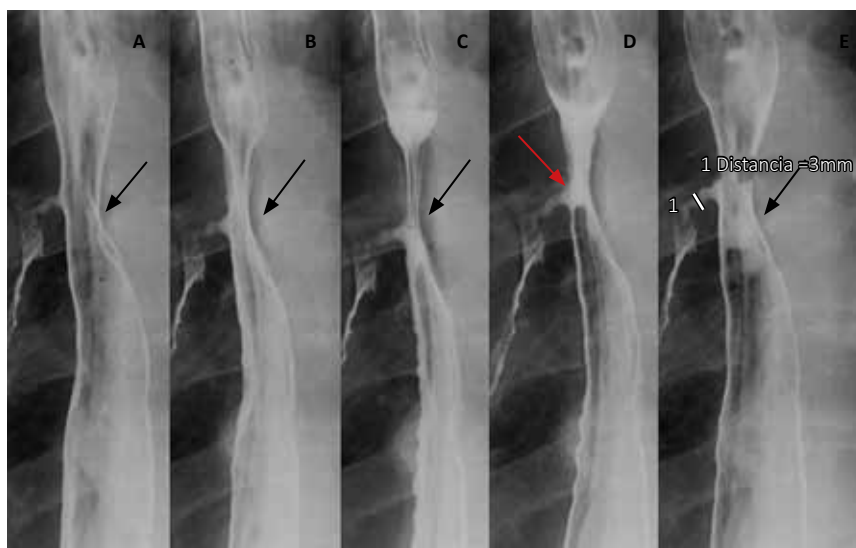


Figura 2. Esofagografía en modo cine A-E muestra segmento medio esofágico estenótico parcial (punta de flecha) en todo el ciclo de pasaje del contraste baritado, véase en "D" pasaje del contraste a través de la fistula (flecha roja).

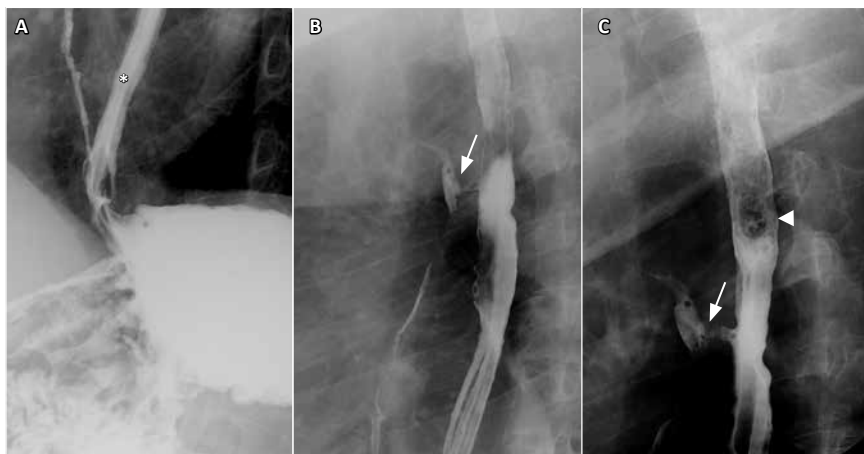


Figura 3. Imágenes adquiridas con el paciente decúbite, nótese en A el reflujo gastroesofágico (*) que llega hasta el tercio superior esofágico (punta de flecha). En B y C se observa pasaje del contraste y burbujas aéreas por medio de la fistula broncoesofágica (flecha).

el suelo del bronquio principal derecho adyacente a la carina estableciéndose el diagnóstico de fístula bronquioesofágica.

Posteriormente se amplia con endoscopia alta observándose orificio fistuloso con leve fibrosis de aproximadamente 3mm a los 24cm de la arcada dentaria superior, así como otro orificio fistuloso de 2mm a los 26cm de la arcada dentaria superior diagnosticando fístula esofágica y gastritis atrófica leve. El paciente continúa en estudios para posterior cierre quirúrgico de la fistula.

DISCUSIÓN

El desarrollo de las fistulas esofágicas adquiridas no tumorales ni iatrogénicas es sumamente rara ^(1,2), siendo esta una consecuencia de complicaciones muchas de ellas con desenlaces fatales. Entre los diagnósticos diferenciales, la fístula broncoesofágica de origen congénito es una patología de muy baja incidencia ⁽⁹⁾ a diferencia de las causas adquiridas ⁽¹⁴⁾, descartándolo por la edad del paciente y el tiempo de evolución de la enfermedad.

El cuadro clínico se caracteriza clásicamente por episodios de tos paroxísticas luego de la ingesta de líquidos (Signo de Ono), expectoración de restos alimenticio, hemáticos así como episodios de sensación de distensión gástrica luego de la espiración ^(2,9,10). Una de las complicaciones fatales suele ser una neumonía aspirativa fistulogénica ⁽⁹⁾.

Los métodos diagnósticos requeridos en la literatura revisada contemplan estudios tomográficos, endoscópicos, fibrobroncoscopicos, entre otros, siendo el estudio con mayor sensibilidad reportado el esofagograma baritado que puede ser complementado con un estudio tomográfico para caracterizar otros hallazgos asociados y planeamiento quirúrgico ^(2,9,11).

En cuanto al tratamiento, varía inicialmente de acuerdo a la etiología. Además, se ha planteado cirugías con toracotomía ^(12,13), procedimientos intervencionistas con colocación de stents de manera endoscópica ⁽¹³⁾, entre otros. En caso de los estudios que relacionan reflujo gastroesofágico con fistulización traqueal, se ha considerado el manejo conservador con corrección del reflujo y cierre espontaneo de la fistula ⁽⁴⁾.

Si bien es cierto que la fistulización por enfermedad de reflujo gastroesofágico puede darse a cualquier nivel de la columna esofágica ⁽⁴⁾, los estudios revisados muestran la existencia de una gradiente inflamatoria, localizándose a nivel proximal una sobre expresión de interleucinas pro inflamatorias IL1B e IL-8, en contraste con los segmentos más distales que muestran un epitelio columnar con sobre expresión de interleucinas anti inflamatorias tipo IL-10, que como potencial desventaja inhibiría la expresión del complejo mayor de histocompatibilidad tipo II y disminución

de Th1 por lo que algunas células displásicas podrían escapar a la regulación inmune ⁽⁷⁾.

Por otro lado, se ha descrito una progresión o historia natural del esófago de Barret, siendo esta consecuencia de injuria crónica clásicamente por la enfermedad por reflujo gastroesofágico (ERGE), indicándose que las zonas con mayores cambios inflamatorios suelen ser la que poseen mayor riesgo de ulceración con potencial riesgo de fistulización ya sea traqueal, bronquial, pericárdica e incluso aortica ^(7,8); así, este lugar correspondería a la zona de transición metaplásica (zonas más proximales de reflujo – tercio medio y superior esofágico), correlacionándose con el lugar de fistulización en nuestro caso que fue el tercio medio esofágico (24 cm).

El diagnóstico oportuno es fundamental para evitar complicaciones fatales y secuelas permanentes por lo que se debe seguir un manejo multidisciplinario.

REFERENCIAS BIBLIOGRÁFICAS

1. Patel S, Abraham VJ, Mathur RM, Devgarha S, Yadav A. Acquired spontaneous bronchoesophageal fistula in an adult. *Egypt J Chest Dis Tuberc*. 2015;64(1):209-11. DOI: 10.1016/j.ejcdt.2014.09.007
2. Aggarwal D, Mohapatra PR, Malhotra B. Acquired bronchoesophageal fistula. *Lung India Off Organ Indian Chest Soc*. 2009;26(1):24-5. DOI: 10.4103/0970-2113.45201
3. Halaweh O, Usmani S, Abouasaleh R. Barrett's esophagitis related bronchoesophageal fistula - the diagnostic value of persistent air leak in the ventilated setting. *McGill J Med MJM*. 2007;10(2):96-8.
4. Diehl JT, Thomas L, Bloom MB, Dresdale AR, Harsimowicz P, Daly BDT, et al. Tracheoesophageal fistula associated with Barrett's ulcer: The importance of reflux control. *Ann Thorac Surg*. 1988;45(4):449-50. DOI: 10.1016/S0003-4975(98)90025-X
5. Gerstenberger PD, Pellegrini CA, Tierney LM. Barrett's ulcer of the esophagus. Previously unrecognized cause of acquired esophagorespiratory fistula. *Am J Med*. 1986;81(4):713-7. DOI: 10.1016/0002-9343(86)90564-4
6. Olmos JA, Piskorz MM, Vela MF. Revisión sobre enfermedad por reflujo gastroesofágico (ERGE). *Acta Gastroenterolog Latinoam*. 2016;46(2):160-172.
7. Fitzgerald RC. Inflammatory gradient in Barrett's oesophagus: implications for disease complications. *Gut*. 2002;51(3):316-22. DOI: 10.1136/gut.51.3.316

8. Milind R, Attwood SE. Natural history of Barrett's esophagus. *World J Gastroenterol WJG*. 2012;18(27):3483-91. DOI: 10.3748/wjg.v18.i27.3483
9. Figueroa Almánzar, Amau Obrer A, Estors Guerrero M, Cortés Alcaide CM. Fístula broncoesofágica congénita de diagnóstico tardío. *Revista de Patología respiratoria, Fundación Neumomadrid, Madrid* . 2008.
10. VSM, HarshaDD, ACB, GaneshK, MK. Congenital Bronchoesophageal Fistula in an Adult. *J Case Rep*. 2016;6(4):520-3.
11. Dilangalen O. Acquired Spontaneous Bronchoesophageal Fistula in an Adult. *CHEST*. 2017;152(4):A718. DOI: 10.1016/j.chest.2017.08.747
12. Bhati G, Pottakkat B, Kalayarasan R, Barathi D, Mohan P. Tuberculous bronchoesophageal fistula: A case report. *Int J Adv Med Health Res*. 2014;1(2):81. DOI: 10.4103/2349-4220.148010
13. Mangi AA, Gaissert HA, Wright CD, Allan JS, Wain JC, Grillo HC, et al. Benign broncho-esophageal fistula in the adult. *Ann Thorac Surg*. 2002;73(3):911-5. DOI: 10.1016/S0003-4975(01)03582-2
14. Diddee R, Shaw IH. Acquired tracheo-oesophageal fistula in adults. *Contin Educ Anaesth Crit Care Pain*. 2006;6(3):105-8. DOI: 10.1093/bjaceaccp/mkl019