



Evaluación funcional de lesiones intermedias en arterias donantes de colaterales en oclusiones totales crónicas

Omar Gómez-Monterrosas^{a,b,*}, Giancarla Scalone^{a,c}, Susanna Prat^a, Manel Sabaté^a y Victoria Martín-Yuste^a

^a Instituto Clínico Cardiovascular, Hospital Clínic, IDIBAPS, Universidad de Barcelona, Barcelona, España

^b Hospital de Cardiología, Centro Médico Nacional Siglo XXI, Instituto Mexicano del Seguro Social, Ciudad de México, México

^c Dipartimento di Cardiologia, Ospedale C. e G. Mazzoni, Ascoli Piceno, Italia

RESUMEN

Introducción y objetivos: La estrategia de tratamiento percutáneo de los pacientes con enfermedad multivaso y oclusión total crónica (OTC) no está bien definida. La importancia funcional de las lesiones localizadas en arterias donantes de colaterales no se ha abordado por completo. Nuestro objetivo fue evaluar mediante reserva fraccional de flujo (RFF) la cantidad de isquemia dependiente de una lesión angiográfica intermedia en un vaso donante de colaterales antes y después de la recanalización de la OTC, y valorar el cambio en la cantidad de isquemia por resonancia magnética cardíaca (RMC) antes y 1 mes después de la recanalización.

Métodos: Estudio piloto prospectivo en 14 pacientes con angina estable y una OTC que recibía circulación colateral de un vaso con una estenosis intermedia (50-70% por angiografía coronaria cuantitativa). Para indicar la revascularización, todos los pacientes presentaban viabilidad miocárdica por RMC.

Resultados: De los 14 pacientes, 7 (50%) evidenciaron una RFF $\leq 0,80$ antes de la recanalización. Los valores medios de RFF de la arteria donante aumentaron significativamente tras la revascularización de la OTC (0,75 [0,73-0,78] frente a 0,83 [0,81-0,84]; $p = 0,017$). Solo 3 pacientes mostraron valores de RFF hemodinámicamente significativos después de la recanalización de una OTC que requirió revascularización adicional. Hubo una tendencia hacia una reducción del número de segmentos isquémicos (2,5 [0-4] frente a 0 [0-0,25]; $p = 0,066$) evaluados por RMC antes y después del intervencionismo. No se observaron eventos cardíacos adversos mayores durante el seguimiento de 2 años.

Conclusiones: Las mediciones de RFF en estenosis intermedias de vasos donantes de colaterales de una OTC pueden ser engañosas. En estos casos podría plantearse la estrategia de centrarse primero en la revascularización de la OTC y después en la evaluación de la lesión intermedia del vaso donante.

Palabras clave: Oclusión total crónica. Reserva fraccional de flujo. Resonancia magnética cardíaca. Vaso colateral donante.

Functional assessment of intermediate lesions of collateral donor artery in chronic total coronary occlusions

ABSTRACT

Introduction and objectives: The strategy of the percutaneous treatment of patients with multivessel disease associated with chronic total coronary occlusion (CTO) lesions is not well defined. Also, the functional significance of lesions located in the collateral donor artery has not been fully addressed. Using the fractional flow reserve (FFR) the objective was to evaluate the amount of ischemia related to the angiographically intermediate stenosis of collateral donor vessels before and immediately after successful percutaneous coronary intervention (PCI) of a CTO. Also, to assess any changes operated in the amount of ischemia using cardiovascular magnetic resonance imaging prior to the PCI and at 1-month follow-up.

Methods: Prospective pilot study including 14 patients with stable angina and a CTO receiving collateral circulation from a blood vessel with intermediate stenosis (50%-70% diameter stenosis measured using quantitative angiography). In order to indicate recanalization by PCI all patients were referred for magnetic resonance assessment of the presence of myocardial viability.

Results: Seven (50%) of the 14 patients included showed FFR values ≤ 0.80 before the PCI. FFR measures of the donor artery significantly increased after the revascularization of the CTO (0.75 [0.73-0.78] vs 0.83 [0.81-0.84]; $P = .017$). Eventually, only 3 patients showed hemodynamically significant FFR values after the recanalization of CTO requiring further revascularization. There was a tendency towards a reduction of the number of ischemic segments (2.5 [0-4] vs 0 [0-0.25]; $P = .066$) assessed using magnetic resonance imaging before and after the PCI. No major adverse cardiovascular events were reported at the 2-year follow-up.

* Autor para correspondencia: Instituto Clínico Cardiovascular, Hospital Clínic, Villarroel 170, 08036 Barcelona, España.
Correo electrónico: ogmedcard@gmail.com (O. Gómez Monterrosas).

Recibido el 19 de marzo de 2019. Aceptado el 11 de septiembre de 2019. Online: 20-01-2020.

<https://doi.org/10.24875/RECIC.M19000079>

2604-7306 / © 2019 Sociedad Española de Cardiología. Publicado por Permanyer Publications. Este es un artículo open access bajo la licencia CC BY-NC-ND 4.0.

Conclusions: Our data suggest that FFR measurements in intermediate stenoses of collateral donor vessels of a CTO may be misleading. Therefore, the strategy of focusing primarily on the revascularization of the CTO and then on the assessment of the intermediate lesion in a collateral donor vessel may be recommended.

Keywords: Chronic total coronary occlusion. Collateral donor vessel. Fractional flow reserve. Cardiovascular magnetic resonance imaging.

Abreviaturas

ICP: intervención coronaria percutánea. **OTC:** oclusión coronaria total crónica. **RFF:** reserva fraccional de flujo. **RMC:** resonancia magnética cardiaca.

INTRODUCCIÓN

La prevalencia de la oclusión coronaria total crónica (OTC) es del 16-52% en pacientes con enfermedad coronaria significativa en la angiografía¹. En presencia de una OTC, el suministro de sangre colateral suele bastar para mantener la perfusión en reposo y la contractilidad del miocardio dependiente de las colaterales². Restaurar el flujo anterógrado mediante intervención coronaria percutánea (ICP) de una OTC provoca un rápido descenso del suministro colateral que recibe el vaso tratado³.

Los estudios aleatorizados avalan el uso de la reserva fraccional de flujo (RFF) para guiar la ICP con un umbral de tratamiento establecido de $\leq 0,8$ ⁴⁻⁸. Aunque suele decirse que la RFF es ajena a los cambios hemodinámicos⁹, está íntimamente ligada al flujo coronario total a través de una estenosis, que a su vez se asocia a la masa miocárdica perfundida¹⁰. En este sentido, se ha comunicado la normalización de los valores RFF de vasos donantes de colaterales después de recanalizar con éxito una OTC¹¹. Al anularse el flujo por las colaterales mediante recanalización de la OTC, la red colateral aumenta su resistencia casi de inmediato favoreciendo el flujo al territorio donante en situación de hipermia máxima¹².

En pacientes con flujo colateral Rentrop grado 2 o 3, los valores RFF de la arteria donante aumentaron, al menos, 0,10 después de la revascularización de la arteria receptora. Sin embargo, estos valores no variaron significativamente en pacientes con flujo colateral Rentrop grado 0 o 1 después de la revascularización. Esto sugiere que una circulación colateral bien desarrollada podría sobrevalorar los valores RFF de una arteria donante con estenosis intermedia.

La valoración de la perfusión miocárdica mediante resonancia magnética cardiaca (RMC) es una técnica de imagen no invasiva para la detección de enfermedad coronaria con un alto grado de concordancia con la RFF en la detección de isquemia¹⁴⁻¹⁶. La RMC es, además, un método sólido y reproducible para valorar la isquemia y viabilidad del miocardio asociado a una OTC¹⁷⁻¹⁹. El estudio MR-INFORM confirmó que, en pacientes con angina estable y factores de riesgo de enfermedad coronaria, la RMC de la perfusión miocárdica se asoció a una menor incidencia de revascularización coronaria comparado con la RFF. También resultó no inferior a la RFF en los eventos cardiovasculares adversos mayores (mortalidad por cualquier causa, infarto de miocardio no fatal o revascularización del vaso diana) a los 12 meses²⁰. No obstante, no está claro si abrir una OTC modifica la extensión de la isquemia asociada a una lesión angiográfica intermedia del vaso donante de colaterales. La RMC también es útil para diagnosticar disfunciones a nivel microvascular²¹.

Por lo tanto, en este estudio piloto utilizamos la RFF para valorar los cambios en la extensión de isquemia asociada a la estenosis angiográfica intermedia de vasos donantes de colaterales antes e inmediatamente después de realizar, con éxito, la ICP de una OTC. También intentamos determinar cualquier cambio en la extensión de isquemia utilizando una RMC previa a la ICP y 1 mes después de la recanalización.

MÉTODOS

En este estudio piloto prospectivo se incluyó a pacientes con angina estable y OTC con colateralización del lecho vascular distal y vasos donantes de colaterales con una única lesión angiográfica intermedia (diámetro de estenosis del 50-70% según la angiografía coronaria cuantitativa). Para indicar recanalización mediante ICP, se derivó a todos los pacientes para evaluación por RMC y valoración de la presencia de viabilidad miocárdica. Durante la intervención, se calculó la RFF del vaso donante antes de realizar la ICP de la OTC (figura 1). Solo cuando los valores RFF fueron $\leq 0,80$ se volvieron a medir después de la intervención (figura 2). Se realizó una segunda RMC 1 mes después de la ICP índice. Todos los pacientes dieron su consentimiento informado, el comité de ética local aprobó el estudio y todas las intervenciones se realizaron de acuerdo con la Declaración de Helsinki. Se hizo seguimiento clínico de la población del estudio durante 2 años. Se estableció la incidencia de eventos cardiovasculares mayores adversos, que se definió como un objetivo compuesto de mortalidad por cualquier causa, infarto agudo de miocardio (IAM) no mortal, revascularización del vaso diana por motivos clínicos o rehospitalización por angina inestable o progresiva según la Clasificación de Angina Inestable de Braunwald. Los criterios de exclusión fueron: antecedentes de IAM, recanalización fallida de la OTC, no poder obtener los consentimientos informados, la gravedad de la valvulopatía, insuficiencia cardiaca crónica muy descompensada, asma o apnea obstructiva del sueño, alto riesgo hemorrágico, hipersensibilidad conocida o contraindicación para recibir ácido acetilsalicílico, pacientes en cuidados o con marcapasos/defibrilador automático implantable.

La intervención coronaria percutánea

La ICP se realizó mediante abordaje femoral bilateral con introductores de 7 Fr y catéteres guía. La anticoagulación se alcanzó con 100 U/Kg de heparina no fraccionada para mantener tiempos de coagulación activados de 250-300 milisegundos. Todas las intervenciones de la OTC se realizaron con la técnica del escalado de guía anterógrado. Se implantó un *stent* farmacológico en todos los pacientes. Se utilizó el sistema de puntuación J-CTO para

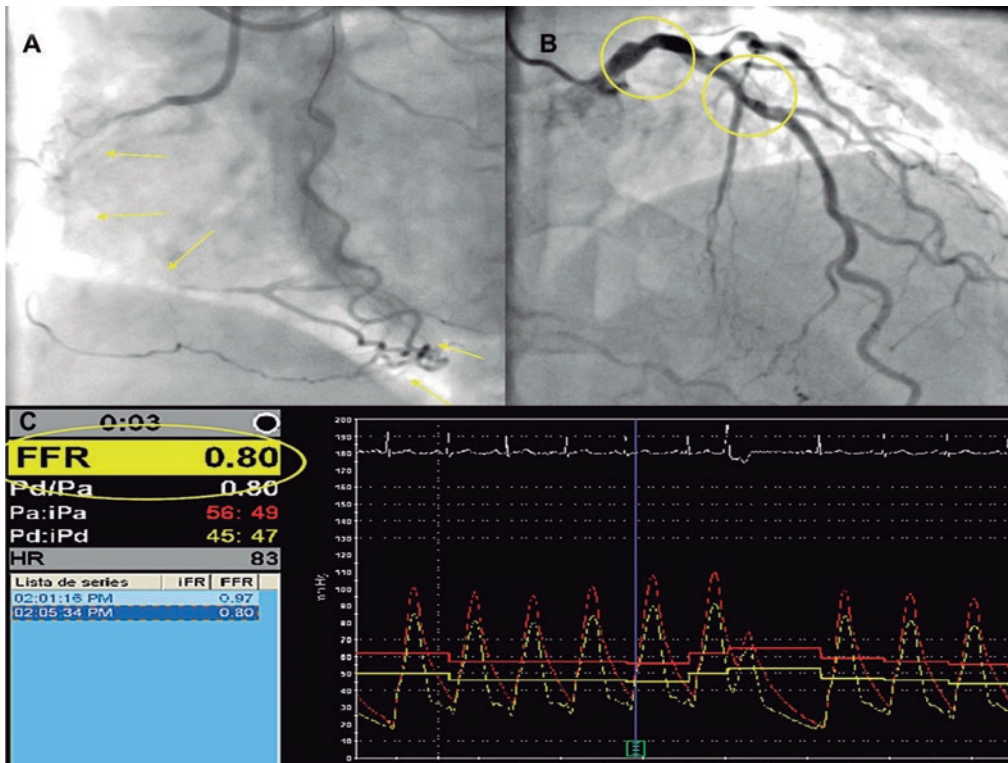


Figura 1. Ejemplo de oclusión coronaria total crónica (OCT) en coronaria derecha (**panel A**, flechas amarillas) con colateralización de lecho vascular distal, tronco coronario izquierdo y descendente anterior izquierda (DA) y vaso donante de colaterales con lesión angiográfica intermedia (**panel B**, círculos amarillos). Durante la intervención, se midió la reserva fraccional de flujo (FFR en la figura) del vaso donante antes de la intervención coronaria percutánea de la OCT (**panel C**).

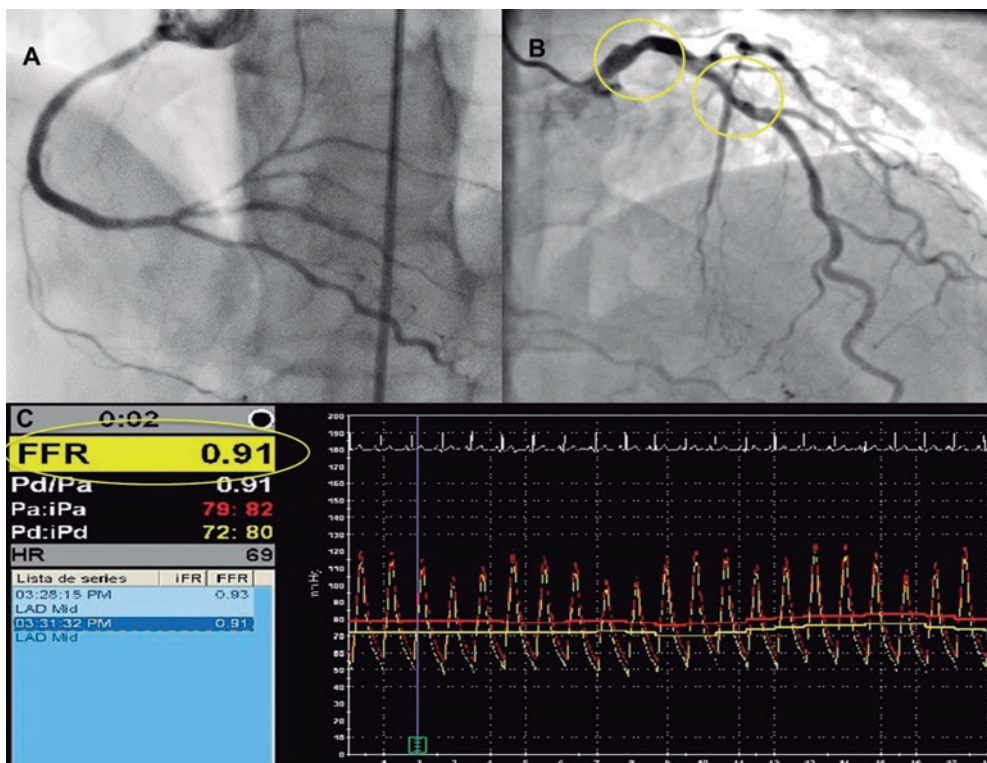


Figura 2. Ejemplo de recanalización de oclusión coronaria total crónica (OCT) de coronaria derecha (**panel A**) con descendente anterior izquierda (LAD en la figura) y vaso donante de colaterales con lesión angiográfica intermedia (**panel B**, círculos amarillos). **Panel C:** después de la repermeabilización, aumentaron los valores de la reserva fraccional de flujo (FFR en la figura) de la descendente anterior izquierda = 0,91.

calcular cada lesión OTC teniendo en cuenta los siguientes parámetros: longitud de la oclusión, morfología del muñón, presencia de calcificación, presencia de tortuosidad e intento previo de abrir la OTC²². El flujo colateral se clasificó según la clasificación de flujo colateral de Rentrop²³. La intervención se consideró un éxito si se lograba una estenosis residual post-ICP < 30% en la lesión diana asociada a un flujo de grado TIMI 3 sin mortalidad, IAM o nueva revascularización de la lesión durante la hospitalización índice.

Valoración mediante reserva fraccional de flujo

Para medir la RFF en lesiones coronarias intermedias se empleó una guía de presión de 0,014 pulgadas (Prime Wire Volcano Therapeutics, Inc, Rancho Cordova, CA, Estados Unidos). Después de calibrar la presión aórtica y de la guía, se hizo avanzar la guía RFF hasta la punta del catéter y se llevó a cabo la ecualización de ambas presiones. Después, se hizo avanzar la guía y se colocó distalmente a, como mínimo, 15 mm de la lesión estenótica. Se administraron 0,2 mg de nitroglicerina para evitar cualquier tipo de vasoconstricción epicárdica. Se indujo hiperemia máxima mediante la infusión intravenosa de adenosina (180 µg/kg/min). Después de alcanzar el estado estacionario se midió la RFF como el cociente entre la presión coronaria distal media y la presión aórtica media. Valores < 0,80 se consideraron significativos desde el punto de vista hemodinámico. Después de medir la RFF y en situación de hiperemia máxima, se retiró la guía de presión hasta que el sensor estuvo próximo a la punta del catéter guía

Imágenes mediante resonancia magnética cardíaca

Todos los estudios RMC se realizaron utilizando un escáner de 1,5 Teslas (General Electric Signa HDxt) equipado con una bobina de 8 canales y software para cardiología. Los estudios de perfusión se llevaron a cabo empleando una secuencia turbo de eco de gradiente prescrita con una orientación de eje corto ventricular izquierdo a nivel basal, medio-ventricular y apical después de 4 min de administración intravenosa de adenosina (Atepo-din) en una dosis de 180 µg/kg/min y administración simultánea de 0,1 mmol/kg de gadobutrol (Gadovist, Bayer Hispania) a un ritmo de 5 ml/s. La valoración funcional y volumétrica del ventrículo izquierdo (VI) se realizó utilizando la secuencia de cine SSFP (precesión libre en estado estacionario) prescrita en los planos secuenciales de eje corto incluido todo el VI y proyecciones de 2, 3 y 4 cámaras. La resolución temporal típica y espacial en plano de estas imágenes fue 40 ms y 1,4 x 1,4 mm, respectivamente. Las imágenes de perfusión en reposo se obtuvieron al menos 10 minutos después del estudio de perfusión con esfuerzo empleando la misma secuencia, ubicación y protocolo de inyección de contraste. Diez minutos después de administrar la dosis de gadolinio para el estudio de perfusión en reposo, se obtuvieron imágenes potenciadas con gadolinio usando una secuencia de eco de gradiente de inversión-recuperación en la misma ubicación y con idéntica resolución espacial que las imágenes de cine. Para calcular la fracción de eyección del ventrículo izquierdo (FEVI), la masa VI y los volúmenes telesistólico y telediastólico ventricular izquierdo, los bordes endocárdico y epicárdico se trazaron a mano en la telesístole y telediástole en las imágenes de cine de eje corto con un paquete de software dedicado (ReportCard, GE). El análisis del movimiento de la pared regional se realizó mediante clasificación visual de las imágenes de cine según el modelo de 17 segmentos propuesto por la *American Heart Association*¹⁷. Dos operadores experimentados independientes que no conocían la anatomía coronaria del paciente ni los resultados de la ICP realizaron el análisis de las imágenes pre y post-ICP; las disparidades de su evaluación se resolvieron por consenso con un tercer operador

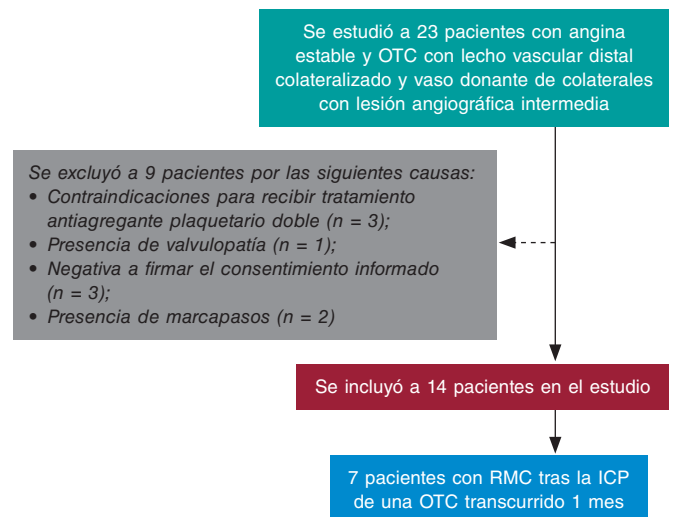


Figura 3. Se estudió a 23 pacientes con angina estable y oclusión coronaria total crónica (OTC) con colateralización de lecho vascular distal y vaso donante de colaterales con lesión angiográfica intermedia. Se excluyó a 9 pacientes que cumplían los criterios de exclusión. En concreto, 3 contraindicaciones para tratamiento antiagregante plaquetario doble, 1 valvulopatía que precisó cirugía, 3 negativas a firmar el consentimiento informado y 3 marcapasos.

independiente. Se hizo una valoración de la adecuada distribución entre los segmentos miocárdicos implicados y la anatomía coronaria correspondiente en cada caso siguiendo los criterios descritos¹⁸.

Análisis estadístico

La distribución de las variables continuas se valoró mediante inspección visual de los histogramas de frecuencia utilizando la prueba de Shapiro-Wilk. Las variables continuas se expresaron como media \pm desviación estándar (DE) o mediana con rango intercuartílico (IQR) según siguieran una distribución normal o no, respectivamente. Las variables continuas se compararon utilizando la prueba de la t de Student o U de Mann-Whitney y las categóricas se compararon utilizando la prueba de χ^2 y la prueba exacta de Fisher, la más adecuado en cada caso. Las correlaciones entre las diferentes variables se llevaron a cabo utilizando la prueba de Pearson. Se utilizó el software SPSS 17.0 (SPSS Italia, Italia) para los análisis estadísticos.

RESULTADOS

Se estudió a 23 pacientes con angina estable y OTC con colateralización de lecho vascular distal y vasos donantes de colaterales con lesión angiográfica intermedia. Se excluyó a 9 pacientes con algún criterio de exclusión. Catorce pacientes fueron incluidos finalmente en el estudio (figura 3). Las características clínicas y los detalles angiográficos se muestran en la tabla 1. Siete lesiones intermedias (50%) de vasos donantes de colaterales arrojaron valores RFF \leq 0,80 antes de la recanalización de la OTC. De media, los valores RFF aumentaron significativamente después de revascularizar la OTC (0,75 [0,73-0,78] frente a 0,83 [0,81-0,84]; $p = 0,017$) (tabla 2 y figura 4). Cuatro pacientes normalizaron sus valores RFF y en los otros 3, los valores RFF siguieron siendo hemodinámicamente significativos y se precisó una subsiguiente ICP. Se observó una tendencia hacia menos segmentos isquémicos

Tabla 1. Características clínicas y angiográficas

Características clínicas	Pacientes (n = 14)
Edad, años	67,44 ± 12,9
Varón	12 (85)
Hipertensión	6 (42,8)
Tabaquismo	2 (14,3)
Hiperlipidemia	10 (71,4)
Diabetes Mellitus	5 (35,7)
Insuficiencia renal	2 (14,3)
Antecedentes de CABG	1 (7,1)
Tratamiento médico	
Bloqueadores beta	5 (35,7)
Antagonistas del calcio	2 (14,3)
Inhibidores de la ECA	4 (28,5)
Estatinas	10 (71,4)
Características angiográficas	
<i>Vaso con OTC</i>	
DA	2 (14,3)
CX	1 (7,1)
CD	11 (78,6)
Calcificación	7 (50%)
Angulación > 45 grados	2 (14,3)
Afilamiento	8 (57,1)
Longitud oclusión, mm, mediana (IQR)	24,6 [6-43,3]
Rentrop > 1	13 (92,8)
Puntuación escala J-CTO > 2	3 (21,4)
<i>Vaso donante de colaterales</i>	
DA	7 (50)
CX	4 (28,6)
CD	3 (21,4)
Grado de estenosis	52 [50-55]

CABG: cirugía de revascularización coronaria; CD: coronaria derecha; CXI: circunfleja izquierda; DAI: descendente anterior izquierda; ECA: enzima de conversión de la angiotensina; IQR: rango intercuartílico; JCTO: escala japonesa OTC; OTC: oclusión coronaria total crónica.

Los datos expresan n (%), media ± desviación estándar o mediana [rango intercuartílico].

en la RMC antes y después de la recanalización de la OTC (2,5 [0-4] frente a 0 [0-0,25]; $p = 0,066$). No se observaron diferencias en parámetros tales como el número de segmentos hipocinéticos, la FEVI, los volúmenes telesistólico y telediastólico ventricular izquierdo, la masa ventricular izquierda y la masa necrótica antes ni después de la ICP (tabla 2). El número de segmentos isquémicos tampoco se correlacionó significativamente con los valores RFF antes ni después de la ICP ($R^2 = -0,31$, $p = 0,328$; $R^2 = -0,68$, $p = 0,20$, respectivamente). Por último, no se observaron eventos

Tabla 2. Mediciones RFF y RMC en la población del estudio

	Antes ICP (n = 7)	Después ICP (n = 7)	p
Pd/Pa	0,93 (0,88-0,96)	0,91 (0,89-0,93)	1,00
RFF	0,75 (0,73-0,78)	0,83 (0,81-0,84)	0,017
SI	2,5 (0,0-4,0)	0,0 (0,0-0,25)	0,066
SH	1,0 (0,0-4,75)	0,0 (0,0-0,50)	0,15
FEVI, %	60,5 (55,0-63,25)	63,5 (54,0-65,25)	0,41
VTDVI, ml	111,3 (102,7-451,1)	109,0 (100,6-139,2)	0,50
VTSVI, ml	41,1 (38,6-65,17)	38,9 (35,2-81,4)	0,49
Masa VI, gr	83,4 (56,4-92,1)	88,5 (69,1-110,2)	0,50
MN, gr	0,83 (0,3-2,3)	0,92 (0,4-1,5)	1,0

FEVI: fracción de eyección del ventrículo izquierdo; ICP: intervención coronaria percutánea; MN: masa necrótica; Pd/Pa: cociente en reposo de presión coronaria distal a presión aórtica; RFF: reserva fraccional de flujo; RMC: resonancia magnética cardiaca; SH: segmentos hipocinéticos; SI: segmentos isquémicos; VI: ventricular izquierda; VTDVI: volumen telediastólico ventricular izquierdo; VTSVI: volumen telesistólico ventricular izquierdo.

Los datos expresan mediana [rango intercuartílico].

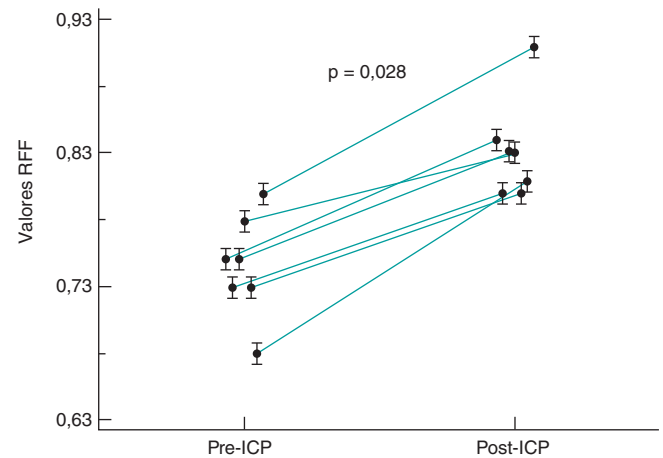


Figura 4. Valores de la reserva fraccional de flujo (RFF) de 7 lesiones angiográficas intermedias en vasos donantes de colaterales antes y después de la intervención coronaria percutánea (ICP) de una oclusión coronaria total crónica.

cardiovasculares adversos mayores durante los 2 años de seguimiento.

DISCUSIÓN

Estos son los principales hallazgos del estudio: a) la valoración funcional de lesiones intermedias en la arteria donante de colaterales redujo significativamente los valores RFF que tendría en ausencia de OTC colateralizadas; b) después de la recanalización de la OTC, los valores RFF de la arteria donante de colaterales se normalizaron en la mayoría de pacientes; c) la extensión de isquemia observada en la RMC tendió a reducirse después de recanalizar, con éxito, la OTC; d) en nuestra población no se observaron eventos cardiovasculares adversos mayores durante el seguimiento a largo plazo.

La RFF es un método que se utiliza para evaluar la significación funcional de la estenosis coronaria teniendo en cuenta los siguientes parámetros: gravedad de la estenosis, territorio miocárdico y viabilidad y perfusión colateral¹⁹. Los resultados del estudio FAME revelaron que las ICP guiadas por RFF fueron superiores a las guiadas por angiografía al cabo de 1 y 2 años en términos de mortalidad o IAM y solo IAM^{5,11}. En el estudio FAME 2, las ICP guiadas por RFF redujeron la incidencia de eventos cardiovascular adversos mayores comparado con solo el tratamiento médico⁶. En la actualidad, se ha propuesto la fisiología para delimitar qué estenosis merecen ser tratadas en el contexto de la enfermedad multivascular²⁴. Sin embargo, no queda claro cuál debe ser el tiempo de espera antes de realizar una valoración precisa con la guía de presión de las arterias donantes después de recanalizar con éxito una OTC. Varios estudios han demostrado que la regresión colateral completa no sobreviene inmediatamente después de recanalizar con éxito una OTC³. Durante el desarrollo embrionario, las colaterales se originan a partir del nacimiento de capilares o conexiones arteriolares preexistentes²⁵. El crecimiento de las colaterales se produce mediante 2 procesos fundamentales: arteriogénesis y angiogénesis. El primer proceso, estimulado por fuerzas físicas, consiste en el crecimiento, remodelado positivo y expansión de vasos colaterales preexistentes. El segundo, inducido mediante hipoxia, es el crecimiento *de novo* de nuevos capilares mediante brotes o intususcepción de vasos preexistentes²⁶. Aunque una vez establecidas, se cree que las colaterales coronarias persisten y pueden volver a ser reutilizadas, este proceso no es inmediato. Los vasos colaterales bien desarrollados se cierran cuando desaparece el gradiente de presión de toda la red colateral. Además, el tiempo que se necesita para reabrir las colaterales cerradas después de reestablecer el gradiente de presión parece estar directamente relacionado con el intervalo de tiempo transcurrido entre oclusiones coronarias²⁷. Recientemente, Mohd nazri et al. han demostrado que recanalizar con éxito la OTC de la coronaria derecha aumentó leve, aunque rápida y significativamente, desde el punto de vista estadístico, el índice diastólico instantáneo sin ondas (iFR) en el vaso donante predominante después de recanalizar con éxito la OTC. Al cabo de 4 meses, tanto la RFF como el iFR mostraron mejoras significativas en comparación con los valores pre-ICP y un descenso concomitante de la función colateral²⁸. Ladwiniec et al. demostraron que la recanalización de una OTC resultó en un leve aumento de la RFF del vaso donante de colaterales predominante asociado a un menor flujo coronario de magnitud similar a nivel basal y en situación de hiperemia máxima²⁹. Fueron pocos los pacientes de nuestro estudio que no experimentaron esta mejoría. La persistencia de circulación colateral no visible angiográficamente, la presencia de disfunción en la microcirculación y el tipo de grado de circulación colateral previo³⁰ y embolización distal o mionecrosis tras recanalización por ICP podrían ser las causantes de esta falta de mejoría. En este sentido, un reciente estudio reveló que volver a tomar mediciones poco después de realizar una ICP en una OTC mostró cambios transitorios asociados a la intervención tales como disfunción microvascular secundaria a embolización distal, liberación de catecolaminas, aturdimiento ventricular izquierdo o estímulo hiperémico asociado a una oclusión de rama lateral²⁹.

Nuestros datos sugieren que en el contexto de las OTC y una lesión angiográfica intermedia de vasos donantes de colaterales, calcular la RFF puede inducir a error. Por lo tanto, parece recomendable posponer la valoración de las estenosis intermedias hasta recanalizar con éxito la OTC asociada. Este abordaje debería evitar el sobretratamiento de pacientes que solo necesitan revascularizar sus OTC. Por el contrario, si fracasa la recanalización de la OTC, podría hacerse necesario tratar la estenosis intermedia en la arteria donante para reducir la isquemia en este territorio. Sigue siendo una buena práctica reabrir la OTC antes de realizar

cualquier intervención en el vaso donante debido al riesgo de isquemia aguda extensiva en presencia de ICP problemáticas.

Tampoco hallamos ninguna correlación entre la extensión de isquemia detectada en la RMC y los valores RRF antes ni después de la ICP. Según nuestro conocimiento, esta es la primera comparativa entre valoración mediante RMC y RFF de una lesión angiográfica intermedia en un vaso donante de colaterales asociado a una OTC. Existen estudios publicados que sugieren que la RMC infravalora o la RFF sobrevalora el número de segmentos isquémicos en la enfermedad multivascular^{31,32}. Esta discrepancia pone de relieve la mala precisión del método RFF en presencia de colaterales en territorios de la lesión diana a evaluar.

Por último, después de tratar a pacientes según las mediciones RFF obtenidas después de realizar la ICP de una OTC, no se observaron eventos cardiovasculares adversos mayores a los 2 años de seguimiento.

Limitaciones

Este estudio tiene varias limitaciones. En primer lugar, debido al pequeño tamaño de la muestra, nuestros hallazgos deberían ser, en el mejor de los casos, generadores de hipótesis. En segundo lugar, solo se utilizó la RFF como índice hiperémico; no se tuvieron en cuenta otros índices como el iFR o el IMR. No se pudo valorar la influencia de la microcirculación mediante RMC ni la resistencia microvascular hiperémica. Tampoco se valoró mediante RMC la influencia de la microcirculación ni la resistencia microvascular hiperémica. En tercer lugar, no se valoró si la circulación colateral se originó de un segmento proximal o distal a la estenosis diana del estudio. En cuarto lugar, en pacientes con valores RFF negativos antes de recanalizar su OTC no se volvió a medir la RFF después de realizar la ICP. Por último, no se realizaron RMC de seguimiento en pacientes con valores RFF negativos previos a la recanalización.

CONCLUSIONES

Valorar la RFF de estenosis intermedias en el vaso donante de colaterales de una OTC puede sobrevalorar la gravedad de la lesión al aumentar el territorio en riesgo. Para evitar este inconveniente, se recomienda la estrategia de centrarse primero en revascularizar la OTC y luego volver a valorar la lesión intermedia en un vaso donante de colaterales.

CONFLICTO DE INTERESES

Los autores no han declarado ningún conflicto de intereses.

¿QUÉ SE SABE DEL TEMA?

- En pacientes con OTC, suele observarse circulación colateral desde vasos donantes.
- El avance de la aterosclerosis en los vasos donantes puede comprometer la circulación coronaria de varios territorios.
- La angiografía no es una técnica fiable para valorar el compromiso hemodinámico de una lesión intermedia localizada en un vaso que proporciona circulación colateral a un vaso con una oclusión crónica.

¿QUÉ APORTA DE NUEVO?

- Pacientes con valores RFF positivos de vasos donantes ante de recanalizar una OTC pueden tener aumentos significativos de los valores RFF (incluso normalización en la mayoría de ellos) después de recanalizar, con éxito, la OTC.
- La revascularización de una OTC puede acarrear, también, un descenso del número de segmentos isquémicos valorados mediante RMC antes y después de la ICP de una OTC.
- Estos hallazgos avalan la estrategia de recanalizar primero la OTC y realizar después la valoración funcional de la arteria donante con lesiones intermedias.

BIBLIOGRAFÍA

1. Fefer P, Knudtson ML, Cheema AN, et al. Current perspectives on coronary chronic total occlusions: the Canadian Multicenter Chronic Total Occlusions Registry. *J Am Coll Cardiol*. 2012;59:991-997.
2. Hoebers L, Claessen B, Dangas G, et al. Contemporary overview and clinical perspectives of chronic total occlusions. *Nat Rev Cardiol*. 2014; 11:458-469.
3. Fujita M, Sasayama, S. Reappraisal of functional importance of coronary collateral circulation. *Cardiology*. 2010;117:246-252.
4. Bech GJ, De Bruyne B, Pijls NH, et al. Fractional flow reserve to determine the appropriateness of angioplasty in moderate coronary stenosis: a randomized trial. *Circulation*. 2001;103:2928-2934.
5. Tonino PA, De Bruyne B, Pijls NH, et al. Fractional flow reserve versus angiography for guiding percutaneous coronary intervention. *N Engl J Med*. 2009;360:213-224.
6. De Bruyne B, Pijls NH, Kalesan B, et al. Fractional flow reserve-guided PCI versus medical therapy in stable coronary disease. *N Engl J Med*. 2012; 367:991-1001.
7. Adjedj J, De Bruyne B, Flore V, et al. Significance of intermediate values of fractional flow reserve in patients with coronary artery disease. *Circulation*. 2016;133:502-508.
8. Pijls NH, Fearon WF, Tonino PA, et al. Fractional flow reserve versus angiography for guiding percutaneous coronary intervention in patients with multivessel coronary artery disease: 2-year follow-up of the FAME (Fractional Flow Reserve Versus Angiography for Multivessel Evaluation) study. *J Am Coll Cardiol*. 2010;56:177-184.
9. Pijls NH, van Son JA, Kirkeeide RL, De Bruyne B, Gould KL. Experimental basis of determining maximum coronary, myocardial, and collateral blood flow by pressure measurements for assessing functional stenosis severity before and after percutaneous transluminal coronary angioplasty. *Circulation*. 1993;87:1354-1367.
10. Christou MA, Siontis GC, Katritsis DG, Ioannidis JP. Meta-analysis of fractional flow reserve versus quantitative coronary angiography and noninvasive imaging for evaluation of myocardial ischemia. *Am J Cardiol* 2007;99:450-456.
11. Sachdeva R, Uretsky BF. The effect of CTO recanalization on FFR of the donor artery. *Catheter Cardiovasc Interv*. 2011;77:367-369.
12. Sachdeva R, Agrawal M, Flynn SE, et al. Reversal of Ischemia of Donor Artery Myocardium After Recanalization of a Chronic Total Occlusion. *Catheter Cardiovasc Interv*. 2013;82:E453-E458.
13. Tigen K, Durmus E, Sari I. Recanalization of a Total Occlusion With Marked Retrograde Collateral Supply: Impact of Collateral Circulation on Fractional Flow Reserve Measurements of Donor Artery. *J Invasive Cardiol*. 2014; 26:E70-E75.
14. Greenwood JP, Maredia N, Younger JF, et al. Cardiovascular magnetic resonance and single-photon emission computed tomography for diagnosis of coronary heart disease (CEMARC): a prospective trial. *Lancet*. 2012;379: 453-460.
15. Watkins S, McGeoch R, Lyne J, et al. Validation of magnetic resonance myocardial perfusion imaging with fractional flow reserve for the detection of significant coronary heart disease. *Circulation*. 2009;120:2207-2213.
16. Takx RAP, Blomberg BA, El Aidi H, et al. Diagnostic accuracy of stress myocardial perfusion imaging compared to invasive coronary angiography with fractional flow reserve meta-analysis. *Circ Cardiovasc Imaging*. 2015; 8:e002666-e6.
17. Cerqueira MD, Weissman NJ, Dilsizian V, et al. Standardized myocardial segmentation and nomenclature for tomographic imaging of the heart. A statement for healthcare professionals from the Cardiac Imaging Committee of the Council on Clinical Cardiology of the American Heart Association. *Circulation*. 2002;105:539-542.
18. Ortiz-Pérez JT, Rodríguez J, Meyers SN, Lee DC, Davidson C, Wu E. Correspondence between the 17-segment model and coronary arterial anatomy using contrast-enhanced cardiac magnetic resonance imaging. *J Am Coll Cardiol Img*. 2008;1:282-293.
19. Christou MA, Siontis GC, Katritsis DG, Ioannidis JP. Meta-analysis of fractional flow reserve versus quantitative coronary angiography and noninvasive imaging for evaluation of myocardial ischemia. *Am J Cardiol*. 2007;99:450-456.
20. Nagel E, Greenwood JP, McCann GP, et al. Magnetic Resonance Perfusion or Fractional Flow Reserve in Coronary Disease. *N Engl J Med*. 2019;380: 2418-2428.
21. Liu A, Wijesurendra RS, Liu JM, et al. Diagnosis of Microvascular Angina Using Cardiac Magnetic Resonance. *J Am Coll Cardiol*. 2018;71: 969-979.
22. Morino Y, Abe M, Morimoto T, et al. Predicting successful guidewire crossing through chronic total occlusion of native coronary lesions within 30 minutes: the J-CTO (Multicenter CTO Registry in Japan) score as a difficulty grading and time assessment tool. *JACC Cardiovasc Interv*. 2011; 4:213-221.
23. Rentrop KP, Cohen M, Blanke H, Phillips RA. Changes in collateral channel filling immediately after controlled coronary artery occlusion by an angioplasty balloon in human subjects. *J Am Coll Cardiol*. 1985;5:587-592.
24. Escaned J, Banning A, Farooq V, et al. Rationale and design of the SYNTAX II trial evaluating the short to long-term outcomes of state-of-the-art percutaneous coronary revascularisation in patients with de novo three-vessel disease. *EuroIntervention*. 2016;12:e224-e234.
25. Werner GS. The role of coronary collaterals in chronic total occlusions. *Curr Cardiol Rev*. 2014;10:57-64.
26. Zimarino M, D'Andreamatteo M, Waksman R, et al. The dynamics of the coronary collateral circulation. *Nat Rev Cardiol*. 2014;1:191-197.
27. Zimarino M, Ausiello A, Contegiacomo G, et al. Rapid decline of collateral circulation increases susceptibility to myocardial ischemia: the trade-off of successful percutaneous recanalization of chronic total occlusions. *J Am Coll Cardiol*. 2006;48:59-65.
28. Mohd nazri SR, Karamasis GV, Al-Janabi F, et al. The impact of coronary chronic total occlusion percutaneous coronary intervention upon donor vessel fractional flow reserve and instantaneous wave-free ratio: Implications for physiology-guided PCI in patients with CTO. *Catheter Cardiovasc Interv*. 2018;92:E139-148.
29. Ladwiniec A, Cunnington MS, Rossington J, et al. Collateral Donor Artery Physiology and the Influence of a Chronic Total Occlusion on Fractional Flow Reserve. *Circ Cardiovasc Interv*. 2015;8:e002219.
30. Brugaletta S, Martin-Yuste V, Padró T, et al. Endothelial and smooth muscle cells dysfunction distal to recanalized chronic total coronary occlusions and the relationship with the collateral connection grade. *JACC Cardiovasc Interv*. 2012;5:170-178.
31. Hussain ST, Chiribiri A, Morton G, et al. Perfusion cardiovascular magnetic resonance and fractional flow reserve in patients with angiographic multivessel coronary artery disease. *J Cardiovasc Magn Reson*. 2016;18:44.
32. Cardona M, Martín V, Prat-Gonzalez S, et al. Benefits of chronic total coronary occlusion percutaneous intervention in patients with heart failure and reduced ejection fraction: insights from a cardiovascular magnetic resonance study. *J Cardiovasc Magn Reson*. 2016;18:78.