

Síndrome de Alport: Una actualización en Fisiopatología, Genética, diagnóstico y tratamiento

Alport Syndrome: Update in Pathophysiology, Genetics, Diagnosis, and Treatment

Karen Courville MD, PhD^{1,2}, Virginia Núñez-Samudio MD, MPH, PhD^{1,3}, Iván Landires, MD, PhD^{1,4,5}

RESUMEN

El síndrome de Alport es una enfermedad renal hereditaria de curso progresivo, que ocurre por defectos genéticos en los genes responsables de la constitución de la membrana basal glomerular. Las mutaciones patogénicas en los genes para el colágeno tipo IV (COL 4A3/4/5) producen una alteración en el arreglo correcto de la membrana basal a nivel glomerular. La presentación clínica puede variar dependiendo de la mutación que presente el paciente. Luego de confirmar el diagnóstico, con estudios genéticos o mediante biopsia, se hace necesaria la correlación genotipo-fenotipo para determinar pronóstico y tratamiento. La reducción de la proteinuria, según sugieren las guías de manejo, ha resultado en un retraso en la progresión a enfermedad renal crónica, mientras se concluyen los estudios con medicamentos innovadores dirigidos a receptores específicos.

genetic defects in the genes responsible for the constitution of the glomerular basement membrane. Mutation in genes for type IV collagen occurs at COL 4A3/4/5, which produces interference in the correct membrane arrangement. Clinical presentation may vary depending on mutation type. After confirming diagnosis, with genetic studies or biopsies, management includes identification of risk and treatment. Reduction of proteinuria, as management guidelines suggest, has resulted in delay in progression to chronic kidney disease. In the meantime, studies for new treatment developments are in progress, directed to specific receptors.

KEYWORDS: Alport; glomerular basement membrane; microscopic hematuria; collagen; proteinuria

FISIOPATOLOGÍA Y GENÉTICA

El síndrome de Alport (SA) es una enfermedad renal hereditaria, de curso progresivo, que ocurre por un defecto genético que altera la membrana basal glomerular. A su vez, se puede acompañar de compromiso ocular y auditivo debido a la presencia de membrana basal en estos órganos.⁽¹⁾ La prevalencia se encuentra entre 1 en

PALABRAS CLAVE: Alport; membrana basal glomerular; hematuria microscópica; colágeno; proteinuria

ABSTRACT

Alport syndrome is a renal hereditary disease of progressive course, caused by

Correspondencia:

Dr. Iván Landires
ORCID: 0000-0001-6323-1170
ilandiresinstitutodecienciasmedicas.org

Financiamiento:

Ninguno.

Conflicto de intereses:

Ninguno que declarar.

Agradecimientos:

Los autores agradecen al Sistema Nacional de Investigación (SIN) de la Secretaría Nacional de Ciencia, Tecnología e Innovación de Panamá (SENACYT) del cual el Dr. Iván Landires es miembro.

Recibido: 05-04-2020
Corregido: 13-04-2020
Aceptado: 08-06-2020

1) Instituto de Ciencias Médicas, Las Tablas, Los Santos, Panamá

2) Departamento de Nefrología, Hospital Dr. Gustavo N. Collado, Chitré, Herrera, Panamá

3) Sección de Epidemiología, Departamento de Salud Pública, Región de Salud de Herrera, Ministerio de Salud, Chitré, Herrera, Panamá

4) Hospital Joaquín Pablo Franco Sayas, Ministerio de Salud, Las Tablas, Los Santos, Panamá

5) Centro Regional Universitario de Azuero (CRUA), Universidad de Panamá, Chitré, Herrera, Panamá

10.000 y 1 en 50.000 nacidos vivos.⁽²⁾

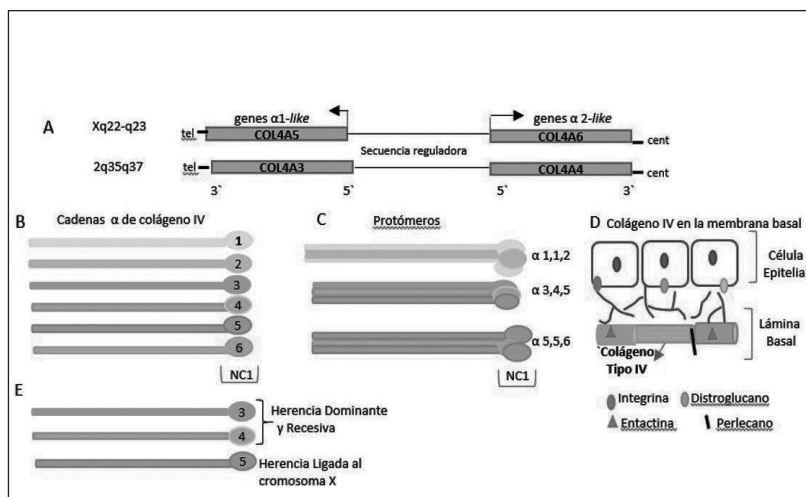
Mecanismo fisiopatológico de la alteración de la membrana basal

La membrana basal es uno de los componentes de la barrera de filtración glomerular en conjunto con el endotelio y los podocitos. La membrana basal glomerular está compuesta por cadenas de colágeno tipo IV de varios subtipos: la subendotelial $\alpha 1(IV)/\alpha 2(IV)$ y la subepitelial $\alpha 3(IV)/\alpha 4(IV)/\alpha 5(IV)$.⁽³⁾ La colágena $\alpha 1(IV)/\alpha 2(IV)$ es sintetizada por

células endoteliales, mesangiales y podocitos de glomérulos inmaduros. La colágena $\alpha 3(IV)/\alpha 4(IV)/\alpha 5(IV)$ es sintetizada por podocitos y también está presente en la membrana basal en oídos, ojos y pulmones.⁽⁴⁾ La mutación en los genes para el colágeno tipo IV se conoce como COL 4A3/4/5 y produce una interferencia tanto en el arreglo correcto de la membrana, como en la maduración de la forma embrionaria, logrando una persistencia de una membrana basal inmadura, con cadenas con colágeno $\mu 1(IV)$ y $\mu 2(IV)$.⁽⁵⁾ **(Figura 1)**

Figura 1.

A. Estructura genética de los genes mutados en el síndrome de Alport.
B. Cadenas proteicas diferentes de colágeno IV, cada una de ellas codificada por un gen diferente.
C. Trímeros constituidos de triples hélices alfas.
D. El colágeno IV forma la lámina basal que subyace a los epitelios, forma un filtro de moléculas orientadas al azar, asociadas a proteoglicanos y con proteínas estructurales, cuya función principal es la de sostén y filtración.
E. Cadenas proteicas afectadas en el síndrome de Alport



El aumento de síntesis de cadenas de tipo IV deficientes o inmaduras lleva a la acumulación de proteínas de matriz de manera excesiva o a una cadena reparada con multilaminaciones en la membrana basal, que por muchos años puede funcionar de forma casi normal, razón por la cual no se manifiesta de manera temprana.⁽⁶⁾ Las primeras manifestaciones de disfunción de la membrana a nivel renal pueden ser la aparición de hematuria microscópica y, posteriormente, la proteinuria como microalbuminuria, hasta aumentar progresivamente a proteinuria.

La edad de presentación es variable y según el tipo de afectación y el daño renal progresivo conduce a enfermedad renal crónica terminal (ERCT), causando aproximadamente entre el 0,3 al 2,3% de los casos que requieren terapia de reemplazo renal; es por eso que, para prevenir tempranamente el daño renal irreversible, es importante el diagnóstico oportuno mediante la sospecha clínica y los estudios genéticos.⁽⁷⁻⁹⁾

Tipos de herencia

Existen tres patrones hereditarios para el SA, a

saber: 1) ligado al cromosoma X (SALX), que se presenta en el 60% de los casos, causado por una mutación en el gen COL4A5 y en los pacientes hombres afectados, los cuales progresan a ERCT; 2) autosómico recesivo (SAAR) en un 10 a un 15 % de los casos, causado por una mutación en ambas copias del gen COL4A3 y COL4A4; suele ser severo y afecta tanto a hombres como mujeres y 3) autosómico dominante (SAAD) en menos del 10% de los casos, por los que es el patrón hereditario más raro, causado por una mutación, ya sea en el gen COL4A3 o en COL4A4, con afectación renal más lenta, aunque progresiva.⁽¹⁰⁻¹²⁾

Manifestaciones clínicas según tipo de herencia

La nefropatía puede presentarse inicialmente como episodios aislados de hematuria microscópica en la infancia o con episodios de hematuria macroscópica esporádicos. Esto va a variar dependiendo de qué tipo de mutación se presente. Entre un 30 y un 40% de los pacientes desarrollan proteinuria, acompañado de hipertensión arterial, lo que aumenta el riesgo de progresión de enfermedad renal.⁽¹³⁾ En el caso del patrón ligado

al cromosoma X en los hombres, se presenta con daño renal progresivo hasta ERC antes de los 40 años; en las mujeres el curso es variable, puede presentar solo hematuria y no progresar a ERC o, por el contrario, presentar una forma severa muy temprano.⁽¹⁴⁻¹⁵⁾ Basadas en el patrón de herencia, las formas autosómicas recesivas pueden ser portadores asintomáticos, como en el caso de los heterocigotos que pueden cursar con hematuria microscópica persistente sin desarrollar progresión a ERC. Sin embargo, las formas homocigotas pueden presentar enfermedad renal temprana y severa, tanto en hombres como en mujeres.⁽¹⁶⁾ Las formas autosómicas dominantes se observan en algunas familias y, a pesar de que hay enfermedad renal en ambos sexos, progresa muy lento con aparición incluso luego de la quinta década de la vida y con rara afectación ocular o auditiva.

Debido a que el colágeno tipo IV es un componente de la membrana basal del oído y del ojo, existe también afectación en las estructuras de soporte de estos órganos. Aproximadamente la mitad de los hombres y hasta un tercio de las mujeres pueden presentar una alteración en la forma del cristalino, conocido como lentículo anterior, que puede producir disminución de agudeza visual y está asociado con la aparición de cataratas, raras en la infancia, pero su aparición y severidad aumenta con la edad. También se pueden presentar manchas retinianas perimaculares y erosiones corneales recurrentes.⁽¹⁷⁾ En el oído la afectación es de tipo sensorineural. El daño se produce principalmente en la cóclea, en la membrana basal y en el órgano de Corti, lo que afecta la transmisión del sonido a impulsos nerviosos al cerebro. Los pacientes presentan pérdida de audición simétrica y bilateral y puede presentarse de manera temprana, desde los 10 años de vida. En mujeres la afectación es menos severa y el déficit es menos progresivo.⁽¹⁸⁾

DIAGNÓSTICO

La manera de diagnosticar ha ido evolucionando a medida que aumentó la disponibilidad de pruebas genéticas en pacientes con hematuria microscópica persistente y en pacientes con historia familiar o historia sugestiva, usando nuevas técnicas de secuenciación masiva. Las guías de expertos, publicadas recientemente, recomiendan que el uso de pruebas genéticas para el diagnóstico de SA son actualmente de primera elección.⁽¹⁹⁾ En pacientes en los que se sospeche el diagnóstico de SA, los

3 genes (COL4A5, COL4A3 y COL4A4) deben estudiarse en búsqueda de variantes patogénicas utilizando técnicas de secuenciación masiva de ADN con paneles diseñados para tal fin. Estas técnicas son capaces de identificar hasta el 95% de todas las variantes patogénicas conocidas en estos genes. Si utilizando secuenciación masiva de ADN para los 3 genes no ha sido posible identificar mutaciones causales de SA, las secuencias obtenidas deben reanalizarse en búsqueda de deleciones o inserciones. Si a pesar del nuevo análisis no se logra detectar una inserción o deleción causante de SA, entonces se realizará la técnica de amplificación dependiente del ligamiento de sondas (MLPA, por su sigla en inglés *Multiplex Ligation-Dependent Probe Amplification*). Estas técnicas identifican aproximadamente el 5% de las variantes patogénicas restantes. Las pocas variantes patogénicas que no podrán ser identificadas con el enfoque anteriormente expuesto son aquellas localizadas en sitios de corte y empalme (*splicing*) o casos de mosaicismo somático. Si con el enfoque previamente descrito no ha sido posible identificar una mutación causal, el diagnóstico de SA debe ser reconsiderado.⁽²⁰⁾

Las pruebas genéticas son de gran importancia para confirmar el diagnóstico de SA en el paciente índice, al igual que para la realización de la debida correlación genotipo-fenotipo, así como en el asesoramiento y consejo genético adecuado, el cual, una vez conocida la o las mutaciones presentes en la familia y con el debido conocimiento del tipo de herencia, requiere la búsqueda activa y la trazabilidad genética de nuevos casos y de portadores en la familia, así como también en el diagnóstico preimplantacional y prenatal, según sea necesario.

Genes cuyas mutaciones producen características clínicas similares al SA son el MYH9 (myosin heavy chain IIa) y aquellos de la vía del complemento relacionados con glomeruloesclerosis focal y segmentaria.⁽²¹⁾ La secuenciación masiva ha identificado nuevas combinaciones genotípicas en el SA, como es el caso de aquellas con dos variantes: una en COL4A3 y la otra en COL4A4, produciendo un fenotipo más severo que en las combinaciones clásicas. También las técnicas de secuenciación masiva han sido capaces de identificar variantes patogénicas coincidentes en genes expresados por los podocitos que modifican el fenotipo de SA.⁽²²⁾

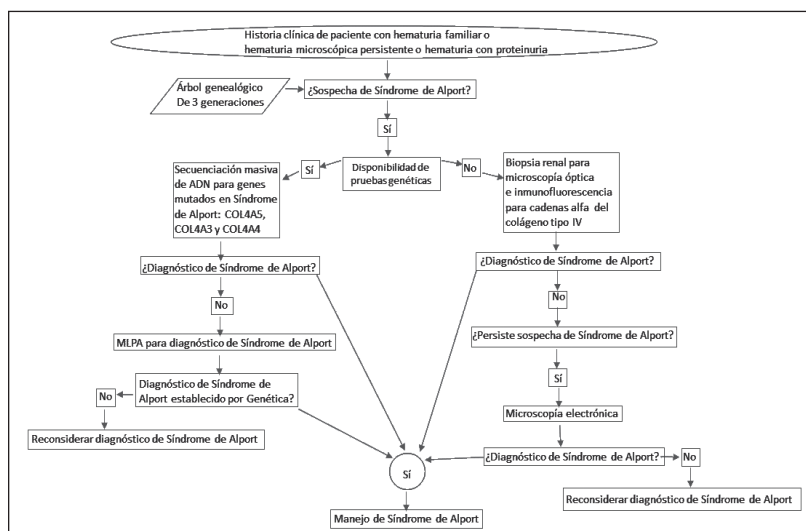
En países de ingreso mediano y bajo de Latinoamérica, donde no se cuenta con las pruebas genéticas para la realización del diagnóstico, la biopsia renal es una alternativa útil para realizar el diagnóstico ante una hematuria familiar o una hematuria microscópica persistente asociada a proteinuria o hipertensión arterial, cuando se sospeche de SA como primera posibilidad diagnóstica. En estadios tempranos puede no haber hallazgos en la microscopía óptica de luz. En los pacientes con afectación, en portadores o en la mutación ligada al cromosoma X, pueden observarse hallazgos asociados a la presencia de proteinuria, como fibrosis intersticial, glomeruloesclerosis inicialmente segmentaria y luego difusa, con engrosamiento focal y segmentario de la membrana basal glomerular (MBG), que pueden verse en las tinciones de plata, proliferación mesangial y por la presencia de focos de lesiones túbulointersticiales, que pueden preceder cambios a nivel glomerular.⁽²³⁾ En la inmunofluorescencia, inicialmente, no se encuentran complejos inmunes. Con el tiempo se pueden observar depósitos granulares de C3, IgM y C1q en los glomérulos con lesiones segmentarias. Con inmunotinciones de colágeno tipo IV es posible visualizar las cadenas alfa, lo que permite confirmar la ausencia del colágeno $\mu 5$ tipo IV o anomalías en mosaicos, según el tipo de mutación.⁽²⁴⁾ La ausencia de cadenas alfa en la inmunotinción permite concluir con el diagnóstico

de SA. Si no hay acceso a inmunofluorescencia y aún persiste la sospecha de SA debe realizarse microscopía electrónica.

Si la microscopía óptica y la inmunofluorescencia no son concluyentes de SA y en el medio no hay disponibilidad de microscopía electrónica, la historia familiar es crucial, pudiendo necesitarse realizar el mismo enfoque clínico en la madre del paciente o en algún familiar cercano que presente cuadro clínico parecido al del caso índice. Si la historia familiar no es contributoria y no hay disponibilidad de microscopía electrónica, pero existe aún sospecha de SA en el caso índice, serán necesarias pruebas genéticas.

La microscopía electrónica es decisiva para el diagnóstico en los casos en que la microscopía óptica y la inmunofluorescencia no sean concluyentes en un paciente que continúe con sospecha de SA (**Figura 2**). En etapas tempranas o en pacientes portadores se observa un adelgazamiento difuso de la MBG. En el paciente con afectación establecida se puede presentar alternancia con una MBG gruesa y anormalmente delgada, en patrón de tejido de canasta en la lámina densa, sin depósitos de complejos inmunes y algunos podocitos pueden presentar borramiento, sobre todo aquellos en los que haya glomérulos esclerosados.⁽²⁵⁾ Véase el algoritmo de diagnóstico de SA propuesto para países de ingreso mediano y bajo, donde, en algunos casos, no hay acceso a pruebas genéticas. (**Figura 2**)

Figura 2. Algoritmo diagnóstico de síndrome de Alport para países de ingreso mediano y bajo



Las pruebas genéticas son de primera elección para el diagnóstico de síndrome de Alport. En los casos donde no haya acceso a pruebas genéticas, la biopsia renal para estudios histológicos es una

alternativa. La biopsia de piel es un procedimiento menos invasivo que permitiría diagnosticar síndrome de Alport ligado al cromosoma X (SALX) ya que si se realiza una inmunotinción con un

anticuerpo anticolágeno tipo IV de la cadena 5 α , los pacientes con SALX no van a presentar cadenas 5 α en la epidermis.⁽²⁶⁾

DIAGNÓSTICO DIFERENCIAL

Si hay historia familiar de enfermedad renal en presencia de hematuria, una muestra de orina de un familiar en primer grado de consanguinidad y una prueba genética ayudaría a confirmar el diagnóstico de SA o descartarlo, identificar otras patologías hereditarias, identificar mutaciones y poder aconsejar a la familia sobre la posibilidad de afectaciones en otros miembros de la familia, con el fin de poder discutir pronóstico.

Es importante recordar que hasta un 10% de los casos con mutaciones pueden ocurrir *de novo* y el paciente puede ser el primero en la línea familiar, sobre todo en los casos de herencia autosómica dominante.⁽¹⁵⁾

La biopsia es un instrumento útil que ayuda a orientar el diagnóstico diferencial de SA. Existen otras alteraciones en el grosor de la membrana basal o por depósito de proteínas, como la nefropatía por

IgA, la glomerulopatía por C3, membrana basal delgada y desórdenes relacionados a las cadenas de miosina⁽²⁷⁻²⁸⁾ que producen hematuria microscópica persistente (**Tabla 1**). Las series de casos en niños y adolescentes nos indican que la biopsia renal es un procedimiento que puede realizarse en hospitalización o en los ambulatorios con bajo riesgo de complicaciones.⁽²⁹⁾ Entre un 10% y un 25% de los casos de consulta para biopsia renal refieren a anomalías en el sedimento urinario. Debemos recordar que en la microscopía óptica el paciente puede no tener evidencia de afectación, al igual que en la inmunofluorescencia, por lo que la microscopía electrónica es una herramienta que puede concluir el diagnóstico definitivo, sobre todo en aquellos pacientes con hematuria aislada persistente.⁽³⁰⁻³²⁾ Por esto, es importante decidir a qué pacientes se les realizará microscopía electrónica, ya que no en todos los centros se cuenta con esta herramienta y podría ser conveniente apoyar los estudios de microscopía con análisis genéticos en aquellos casos necesarios.

Tabla 1. Diagnóstico diferencial del síndrome de Alport

Enfermedad	Características clínicas e histológicas
Nefropatía por IgA	Depósitos de IgA en el mesangio, Hematuria microscópica y macroscópica, proteinuria de rango variable e hipertensión
Glomerulopatía C3	Proteinuria nefrótica, hematuria microscópica, depósitos de C3 en la inmunofluorescencia por alteración inmunológica o genética de las proteínas reguladoras de complemento
Hematuria Familiar Benigna	Microhematuria persistente, no proteinuria, no hipertensión y función renal normal, con adelgazamiento difuso y uniforme de la membrana basal glomerular con afectación de asas capilares
Desórdenes relacionados a MYH9	Trastornos plaquetarios presentes desde el nacimiento (macroplaquetas y trombocitopenia), sordera sensorineural progresiva, cataratas preseniles, elevación de transaminasas, proteinuria glomerular

MYH9 (myosin heavy chain IIa): gen que codifica para la cadena pesada de miosina no muscular tipo IIa⁽²⁶⁾

TRATAMIENTO

Debido a que el SA pertenece al grupo de enfermedades raras, los tratamientos específicos reportados forman parte de reportes de pequeñas series o casos clínicos aislados. Utilizando la evidencia de la respuesta al tratamiento de otras nefropatías con características similares, se han estudiado diversas intervenciones farmacológicas, todas con grados de recomendación variable, y se han elaborado guías de manejo clínico

propuestas por grupos de estudio colaborativos con recomendaciones de tratamiento para pacientes diagnosticados, mientras los resultados de los estudios clínicos prospectivos en pacientes en curso logren confirmar lo que se ha logrado evidenciar en estudios en animales.

En los pacientes a los que se realice diagnóstico de SA, el manejo inicial incluye identificación de riesgo de desarrollo de enfermedad renal temprana, evaluando aparición de proteinuria

e hipertensión.⁽²³⁾ Para los familiares de los pacientes diagnosticados se debe realizar un árbol familiar para poder efectuar los estudios genéticos pertinentes que permitan identificar otros casos positivos o de portadores asintomáticos. Se debe ofrecer consejo genético a las parejas jóvenes, con afectación conocida, antes de un embarazo.⁽³³⁾

En estudios con microscopía electrónica se ha podido evidenciar el efecto tóxico que produce la proteinuria en enfermedades glomerulares, al desencadenar una serie de eventos que inician con infiltración inflamatoria celular en el intersticio por activación de complementos y expresión de citoquinas inflamatorias, continúa con reclutamiento celular y fibrogénesis, produciendo finalmente un proceso de cicatrización progresiva que causa la pérdida de la función renal.⁽³⁴⁾ La reducción de la proteinuria, al disminuir esta cascada de eventos, es lo que puede dar como resultado un retraso en la progresión a ERC.

Para el manejo inicial de la proteinuria, las guías de manejo de SA recomiendan el uso temprano de inhibidores de enzima convertidora de angiotensina (IECA). Se ha demostrado el efecto nefroprotector de los IECAs, tanto en nefropatía diabética como en enfermedades glomerulares inflamatorias, primero en estudios en animales y luego en humanos. Se ha podido reproducir en estudios con animales con SA obteniendo el mismo resultado.⁽³⁵⁾

En niños, la proteinuria se define como presencia

de más de 100mg/m²/día o más de 4 mg/m²/h en recolecta de orina por tiempo o más de 150 mg/día, o en una muestra de orina al azar, se considera presencia de proteinuria si la relación proteína/creatinina es > 0,20 mg/mg de orina.⁽³⁶⁾

Diversos estudios en niños han demostrado un efecto de protección renal de los IECAs debido a la disminución de la excreción urinaria de proteínas, manteniendo el filtrado glomerular.⁽³⁷⁾ Es importante titular las dosis del IECA, debido a que la mayoría de estos pacientes estarán normotensos al inicio del tratamiento, por lo que se debe comenzar con dosis bajas (**Tabla 2**). El EARLY PRO-TECT, un estudio en fase III en curso, evaluará por un período de 3 años el uso de IECA en niños de 2 a 18 años versus una cohorte adulta no tratada, con el objetivo de medir tiempo de desarrollo de falla renal terminal, esperanza de vida en el grupo control no tratado y seguimiento de proteinuria luego del inicio del IECA o efectos adversos que se presenten en el grupo en tratamiento,⁽³⁸⁾ lo que podrá reforzar importantes resultados sobre la seguridad en el uso de IECAs en niños, como lo han hecho estudios previos.⁽³⁹⁾

Además de los IECAs, el uso de los antagonistas de receptores de la angiotensina II

(ARA II) ha sido implementado como tratamiento en caso de que los pacientes no toleren los IECAs o como tratamiento combinado para disminuir proteinuria, con muy buenos resultados.

Tabla 2. Tratamiento farmacológico inicial en el síndrome de Alport

Fármaco	Dosis mg/m ²	Dosis mg/kg
	1 ^{era} línea–Inhibidores Enzima Convertidora Angiotensina	
Ramipril	1 – 2 mg/m ² /día	1.25 mg/día hasta 5 mg/día
Enalapril	2 – 4 mg/m ² /día	0.2 – 0,6 mg/kg/día
Lisinopril	4 - 8 mg/m ² /día	5 mg/día
Perindopril	1 – 2 mg/m ² /día	0.07 a 0,135 mg/kg/día
Trandolapril	0.5 – 1 mg/m ² /día	0,5 mg/día
	2 ^{da} línea – Bloqueador del Receptor de Angiotensina	
Losartan	12,5 mg/m ² /día	0.4 – 1 mg/kg/día
Candesartan	6,25/mg/m ² /día	4 mg/día
Irbesartan	37,5/mg/m ² /día	75 mg/día
Valsartan	18, 75/mg/m ² /día	80 mg/día
	Antagonistas de la Aldosterona	
Espironolactona*	12,5 mg/día	Menores de 10 años
	25 mg/día	Mayores de 10 años

*Monitorizar niveles de K sérico

Se recomiendan dosis elevadas si se utilizan solo ARA II y en dosis bajas si se combina con IECA (**Tabla 2**). Existen algunos estudios sobre el uso de terapia combinada en dosis bajas en niños, con buena respuesta y pocos efectos secundarios.⁽⁴⁰⁻⁴¹⁾

Los IECA también se pueden combinar con espirolactona, un antagonista específico de la aldosterona, provocando disminución de la excreción urinaria del factor de crecimiento beta 1 (TGF- β 1). Es sabido que la aldosterona promueve fibrosis mediante la vía del TGF- β 1, lo que empeora la proteinuria al producir fibrosis y esclerosis.⁽⁴²⁾ Utilizado solo a dosis de 25 mg por día o en conjunto con IECAs o ARAs, disminuyó la excreción urinaria de proteínas en estudios en niños y con pocos efectos secundarios.⁽⁴³⁻⁴⁴⁾ (**Tabla 2**)

Se ha observado, de estudios en animales, que la hiperlipidemia contribuye a daño renal y cicatrización de manera progresiva debido a los mismos mecanismos de aterosclerosis. Los pacientes con Alport pueden desarrollar, durante la progresión de la enfermedad, síndrome nefrótico y, por ende, hiperlipidemia. El uso de estatinas, agregadas a los IECAs y ARAs II, contribuyen a los efectos antiproteinúricos debido a que la combinación atenúa la expresión intrarrenal del receptor de angiotensina I y, al disminuir la activación del TGF β , contribuyen a bajar la inflamación y, por consiguiente, la fibrosis, independientemente del nivel de colesterol.⁽⁴⁵⁻⁴⁶⁾

Existen otros tratamientos novedosos y prometedores en estudio, por ejemplo terapias celulares dirigidas que pudieran reemplazar la producción del colágeno IV defectuoso o bloquear vías alternas que producen fibrosis como las citoquinas fibrogénicas TGF β y la vía de la angiotensina II. El trasplante de células madre ha sido evaluado en algunos estudios como una opción para reemplazar los podocitos defectuosos desde etapas tempranas, ya que estas células pueden migrar al riñón y transformarse y, de esta manera, evitar el proceso inflamatorio y la progresión de la enfermedad. En los estudios con animales se observó un cambio en la arquitectura de la membrana basal glomerular, con expresión de cadenas nuevas de colágeno alpha-3 (IV) y con mejoría de la función renal luego de la infusión de las células.⁽⁴⁷⁻⁴⁸⁾

Algunos tratamientos experimentados en grupos de pacientes muy pequeños o en modelos no humanos incluyen el uso de inhibidores de la

calcineurina, como la ciclosporina. En algunos estudios, los resultados preliminares demostraron que la ciclosporina pudo disminuir la proteinuria, retardando la progresión en pacientes que no tuvieran ERC avanzada.⁽⁴⁹⁾ Sin embargo, debido a los efectos nefrotóxicos en algunos pacientes, evaluado en biopsias renales, y a que el tratamiento se ajusta con niveles sanguíneos, no es un tratamiento recomendado de primera línea.

En cuanto al trasplante renal como opción para los pacientes con progresión a ERC, los pacientes con SA ligado al X que reciben un trasplante renal tienen la misma sobrevida del injerto que otras enfermedades renales hereditarias.⁽⁵⁰⁾ Existe la posibilidad en un 3 y 5% de los pacientes de desarrollar enfermedad antimembrana basal glomerular (anti-GBM), con pérdida del injerto poco tiempo luego del trasplante, por lo que se recomienda realizar biopsia temprana en caso de presentarse evidencia de hematuria glomerular, proteinuria o falla renal postrasplante.⁽⁵¹⁾

La audición y la visión deben ser evaluadas de manera anual o bianual en niños, desde los 7 a 8 años, sobre todo en los varones. Las guías recomiendan evitar exposición a peligro acústico excesivo y medicamentos potencialmente ototóxicos.⁽³³⁾ Si el paciente presenta lentícono puede ser corregido con reemplazo del cristalino. Existen otros hallazgos como la esferofaquia, trastornos en el grosor del lente, secundarios al defecto del colágeno tipo IV, que pudieran ser un hallazgo muy temprano y diagnosticarse mediante ultrasonido.⁽⁵²⁾

CONCLUSIONES

Por el momento no existe tratamiento curativo para el SA pero existe evidencia que el tratamiento farmacológico adecuado retrasa la progresión de la enfermedad y mejora la sobrevida, por lo que es importante realizar el diagnóstico en el paciente con hematuria microscópica persistente, sobre todo si es acompañada por proteinuria e hipertensión. Muchos estudios de enfermedad renal en modelos murinos con Alport han demostrado el valor del retardo de la progresión de enfermedad renal al lograr disminuir la proteinuria, lo que le permite aumentar la sobrevida más de dos veces versus los controles no tratados. La evidencia del manejo de la proteinuria en otras nefropatías ha servido de modelo para el tratamiento actual y forma parte de las recomendaciones de los grupos de estudio.

Al momento existen estudios clínicos en humanos en espera de poder obtener resultados concluyentes, así como estudios de abordaje genético para poder realizar diagnósticos tempranos y evitar la progresión a ERCT. Numerosos tratamientos farmacológicos nuevos, así como la terapia génica, constituyen actualmente una esperanza para pacientes con enfermedad de Alport.

BIBLIOGRAFÍA

- 1) Hudson BG. The molecular basis of Goodpasture and Alport syndromes: beacons for the discovery of the collagen IV family. *J Am Soc Nephrol*. 2004;15(10):2514-27. doi: 10.1097/01.ASN.0000141462.00630.76
- 2) Tapia-Cerpa CE, Miyahira-Arakaki J. Síndrome de Alport autosómico recesivo. A propósito de un caso. *Rev Med Hered*. 2008;19(1):25-8.
- 3) Kruegel J, Rubel D, Gross O. Alport syndrome--insights from basic and clinical research. *Nat Rev Nephrol*. 2013;9(3):170-8. doi: 10.1038/nrneph.2012.259.
- 4) Heidet L, Gubler MC. Syndrome d'Alport : néphropathie héréditaire associée à des mutations dans les gènes codant les chaînes de collagène de type IV [Alport syndrome: Hereditary nephropathy associated with mutations in genes coding for type IV collagen chains]. *Nephrol Ther*. 2016;12(7):544-51. doi: 10.1016/j.nephro.2016.09.001.
- 5) Rubel D, Frese J, Martin M, Leibnitz A, Girgert R, Miosge N, et al. Collagen receptors integrin alpha2beta1 and discoidin domain receptor 1 regulate maturation of the glomerular basement membrane and loss of integrin alpha2beta1 delays kidney fibrosis in COL4A3 knockout mice. *Matrix Biol*. 2014; 34:13-21. doi: 10.1016/j.matbio.2014.01.006.
- 6) Cosgrove D, Liu S. Collagen IV diseases: A focus on the glomerular basement membrane in Alport syndrome. *Matrix Biol*. 2017;57-58:45-54. doi: 10.1016/j.matbio.2016.08.005.
- 7) Hudson BG, Tryggvason K, Sundaramoorthy M, Neilson EG. Alport's syndrome, Goodpasture's syndrome, and type IV collagen. *N Engl J Med*. 2003;348(25):2543-56. doi: 10.1056/NEJMra022296
- 8) Williams EW, Turner AN. Glomerular basement membrane disorders and the kidney. *Medicine*. 2015;43(9):526-8. doi: 10.1016/j.mpmed.2015.06.010.
- 9) Plevová P, Gut J, Janda J. Familial hematuria: a review. *Medicina (Kaunas)*. 2017;53(1):1-10. doi: 10.1016/j.medic.2017.01.002.
- 10) Longo I, Porcedda P, Mari F, Giachino D, Meloni I, Deplano C, et al. COL4A3/COL4A4 mutations: from familial hematuria to autosomal-dominant or recessive Alport syndrome. *Kidney Int*. 2002;61(6):1947-56. doi: 10.1046/j.1523-1755.2002.00379.x
- 11) Gross O, Netzer KO, Lambrecht R, Seibold S, Weber M. Novel COL4A4 splice defect and in-frame deletion in a large consanguine family as a genetic link between benign familial haematuria and autosomal Alport syndrome. *Nephrol Dial Transplant*. 2003;18(6):1122-7. doi: 10.1093/ndt/gfg157.
- 12) Kashtan CE. Familial hematuria due to type IV collagen mutations: Alport syndrome and thin basement membrane nephropathy. *Curr Opin Pediatr*. 2004;16(2):177-81. doi: 10.1097/00008480-200404000-00011.
- 13) Deltas C, Pierides A, Voskarides K. Molecular genetics of familial hematuric diseases. *Nephrol Dial Transplant*. 2013;28(12):2946-60. doi: 10.1093/ndt/gft253.
- 14) Savige J, Storey H, Il Cheong H, Kang HG, Park E, Hilbert P, et al. X-linked and autosomal recessive Alport syndrome: pathogenic variant features and further genotype-phenotype correlations. *PLoS One*. 2016;11(9):e0161802. doi: 10.1371/journal.pone.0161802.
- 15) Wang Y, Sivakumar V, Mohammad M, Colville D, Storey H, Flinter, et al. Clinical and genetic features in autosomal recessive and X-linked Alport syndrome. *Pediatr Nephrol*. 2014;29(3):391-6. doi: 10.1007/s00467-013-2643-0.
- 16) Jais JP, Knebelmann B, Giatras I, De Marchi M, Rizzoni G, Renieri A, et al. X-linked Alport syndrome: natural history and genotype-phenotype correlations in girls and women belonging to 195 families: a "European Community Alport Syndrome Concerted Action" study. *J Am Soc Nephrol*. 2003;14(10):2603-10. doi: 10.1097/01.asn.0000090034.71205.74.
- 17) Xu JM, Zhang SS, Zhang Q, Zhou YM, Zhu CH, Ge J, et al. Ocular manifestations of Alport syndrome. *Int J Ophthalmol*. 2010;3(2):149-51. doi: 10.3980/j.issn.2222-3959.2010.02.13.
- 18) McCarthy PA, Maino DM. Alport syndrome: a review. *Clin Eye Vis Care*. 2000;12(3-4):139-50. doi: 10.1016/S0953-4431(00)00042-4.
- 19) Savige J, Ariani F, Mari F, Bruttini M, Renieri A, Gross O, et al. Expert consensus guidelines for the genetic diagnosis of Alport syndrome. *Pediatr Nephrol*. 2019;34(7):1175-89. doi: 10.1007/s00467-018-3985-4.
- 20) Kashtan CE. Alport Syndrome. En: Adam MP, Ardinger HH, Pagon RA, et al. *GeneReviews*® [Internet]. Seattle: University of Washington, 1993-2020. Disponible en: <<https://www.ncbi.nlm.nih.gov/>

- books/NBK1207> (consulta: 11/07/2019).
- 21) Praga M, Caravaca F, Yuste C, Cavero T, Hernández E, Morales E, et al. Nefropatía IgA: ¿qué pacientes están en riesgo de progresar a enfermedad renal terminal y cómo deberían ser tratados? *Nefrología (Madr.)*. 2018;38(4):347-52. doi: 10.1016/j.nefro.2018.01.001.
 - 22) Alport Syndrome Rare Disease Group. Alport Syndrome: clinician information [Internet]. En: *RareRenal Information on Rare Kidney Disease*. Disponible en: <<https://rarerenal.org/clinician-information/alport-syndrome>> (consulta: 01/01/2020).
 - 23) Savige J, Gregory M, Gross O, Kashtan C, Ding J, Flinter F. Expert guidelines for the management of Alport syndrome and thin basement membrane nephropathy. *J Am Soc Nephrol*. 2013;24(3):364-75. doi: 10.1681/ASN.2012020148.
 - 24) Heidet L, Gubler MC. The renal lesions of Alport syndrome. *J Am Soc Nephrol*. 2009;20(6):1210-5. doi: 10.1681/ASN.2008090984.
 - 25) Fogo AB, Lusco MA, Najafian B, Alpers CE. AJKD Atlas of Renal Pathology: Alport Syndrome. *Am J Kidney Dis*. 2016;68(4):e15-e16. doi: 10.1053/j.ajkd.2016.08.002.
 - 26) van der Loop FT, Monnens LA, Schröder CH, Lemmink HH, Breuning MH, Timmer ED, et al. Identification of COL4A5 defects in Alport's syndrome by immunohistochemistry of skin. *Kidney Int*. 1999;55(4):1217-24. doi: 10.1046/j.1523-1755.1999.00357.x.
 - 27) Praga M, Torra R, Tazón B. Hematuria familiar benigna. *Nefrología (Madr.)*. 2003;23(Suppl. 1):40-5.
 - 28) Singh N, Nainani N, Arora P, Venuto RC. CKD in MYH9-related disorders. *Am J Kidney Dis*. 2009;54(4):732-40. doi: 10.1053/j.ajkd.2009.06.023.
 - 29) Simckes A, Blowey D, Gyves K, Alon US. Success and safety of same-day kidney biopsy in children and adolescents. *Pediatr Nephrol*. 2000;14(10-11):946-52. doi: 10.1007/s004670000316.
 - 30) Miglinas M. Utility of renal biopsy in the clinical management of renal disease: hematuria should not be missed. *Kidney Int*. 2014;86(6):1269. doi: 10.1038/ki.2014.277.
 - 31) Liderman S. Registro Argentino de Biopsias Renales. Reporte de situación en Capital Federal y Gran Buenos Aires a abril del 2008. *Rev Nefrol Dial Traspl*. 2008;28(2):55-60.
 - 32) Orta N, Sanna V, Moriyón JC, de Orta S, Domínguez L, Zibaoui P, et al. Hematuria en niños: análisis de la casuística en un centro de referencia nacional. Valencia, Venezuela. *Rev Chil Pediatr*. 2001;72(2):92-9. doi: 10.4067/S0370-41062001000200003.
 - 33) Kashtan CE, Ding J, Gregory M, Gross O, Heidet L, Knebelmann B, et al. Clinical practice recommendations for the treatment of Alport syndrome: a statement of the Alport Syndrome Research Collaborative. *Pediatr Nephrol*. 2013;28(1):5-11. doi: 10.1007/s00467-012-2138-4.
 - 34) Cravedi P, Remuzzi G. Pathophysiology of proteinuria and its value as an outcome measure in chronic kidney disease. *Br J Clin Pharmacol*. 2013;76(4):516-23. doi: 10.1111/bcp.12104.
 - 35) Gross O, Beirowski B, Koepke ML, Kuck J, Reiner M, Addicks K, et al. Preemptive ramipril therapy delays renal failure and reduces renal fibrosis in COL4A3-knockout mice with Alport syndrome. *Kidney Int*. 2003;63(2):438-46. doi: 10.1046/j.1523-1755.2003.00779.x.
 - 36) de Lucas Collantes C, Izquierdo García E. Proteinuria. En: *Protocolos diagnósticos y terapéuticos en nefrología pediátrica* [Internet]. 3ª ed. Madrid: Asociación Española de Pediatría, 2014, pp. 69-79. (Serie Protocolos de la AEP). Disponible en: <<https://www.aeped.es/documentos/protocolos-nefrologia-0>> (consulta: 01/01/2020).
 - 37) Proesmans W, Van Dyck M. Enalapril in children with Alport syndrome. *Pediatr Nephrol*. 2004;19(3):271-5. doi: 10.1007/s00467-003-1366-z.
 - 38) European Alport Therapy Registry. European initiative towards delaying renal failure in Alport syndrome [Internet]. ClinicalTrials.gov: NCT02378805. First posted: March 4, 2015; Last update: March 24, 2020. Disponible en: <<https://clinicaltrials.gov/ct2/show/NCT02378805>> (consulta: 01/01/2020).
 - 39) Wühl E, Mehls O, Schaefer F; ESCAPE Trial Group. Antihypertensive and antiproteinuric efficacy of ramipril in children with chronic renal failure. *Kidney Int*. 2004;66(2):768-76. doi: 10.1111/j.1523-1755.2004.00802.x.
 - 40) Seeman T, Pohl M, Misselwitz J, John U. Angiotensin receptor blocker reduces proteinuria independently of blood pressure in children already treated with Angiotensin-converting enzyme inhibitors. *Kidney Blood Press Res*. 2009;32(6):440-4. doi: 10.1159/000266478.
 - 41) Lubrano R, Soscia F, Elli M, Ventriglia F, Raggi C, Travasso E, et al. Renal and cardiovascular effects of angiotensin-converting enzyme inhibitor plus angiotensin II receptor antagonist therapy in children with proteinuria. *Pediatrics*. 2006;118(3):e833-8. doi: 10.1542/peds.2005-2053.
 - 42) Savva I, Pierides A, Deltas C. RAAS inhibition and the course of Alport syndrome. *Pharmacol Res*. 2016;107:205-10. doi: 10.1016/j.phrs.2016.03.017.

- 43) Kaito H, Nozu K, Iijima K, Nakanishi K, Yoshiya K, Kanda K, *et al.* The effect of aldosterone blockade in patients with Alport syndrome. *Pediatr Nephrol.* 2006;21(12):1824-9. doi: 10.1007/s00467-006-0270-8.
- 44) Ku E, Campese VM. Role of aldosterone in the progression of chronic kidney disease and potential use of aldosterone blockade in children. *Pediatr Nephrol.* 2009;24(12):2301-7. doi: 10.1007/s00467-009-1176-z.
- 45) Zhang Z, Li Z, Cao K, Fang D, Wang F, Bi G, *et al.* Adjunctive therapy with statins reduces residual albuminuria/proteinuria and provides further renoprotection by downregulating the angiotensin II-AT1 pathway in hypertensive nephropathy. *J Hypertens.* 2017;35(7):1442-56. doi: 10.1097/HJH.0000000000001325.
- 46) Daina E, Cravedi P, Alpa M, Roccatello D, Gamba S, Perna A, *et al.* A multidrug, antiproteinuric approach to Alport syndrome: a ten-year cohort study. *Nephron.* 2015;130(1):13-20. doi: 10.1159/000381480.
- 47) LeBleu V, Sugimoto H, Mundel TM, Gerami-Naini B, Finan E, Miller CA, *et al.* Stem cell therapies benefit Alport syndrome. *J Am Soc Nephrol.* 2009;20(11):2359-70. doi: 10.1681/ASN.2009010123.
- 48) Moschidou D, Corcelli M, Hau KL, Ekwalla VJ, Behmoaras JV, De Coppi P, *et al.* Human chorionic stem cells: podocyte differentiation and potential for the treatment of Alport syndrome. *Stem Cells Dev.* 2016;25(5):395-404. doi: 10.1089/scd.2015.0305.
- 49) Massella L, Muda AO, Legato A, Di Zazzo G, Giannakakis K, Emma F. Cyclosporine a treatment in patients with Alport syndrome: a single-center experience. *Pediatr Nephrol.* 2010;25(7):1269-75. doi: 10.1007/s00467-010-1484-3.
- 50) Gross O, Perin L, Deltas C. Alport syndrome from bench to bedside: the potential of current treatment beyond RAAS blockade and the horizon of future therapies. *Nephrol Dial Transplant.* 2014;29(Suppl. 4):iv124-30. doi: 10.1093/ndt/gfu028.
- 51) Kashtan CE, McEnery PT, Tejani A, Stablein DM. Renal allograft survival according to primary diagnosis: a report of the North American Pediatric Renal Transplant Cooperative Study. *Pediatr Nephrol.* 1995;9(6):679-84. doi: 10.1007/bf00868709.
- 52) Suranyi E, Nagy V, Berta A, Matyus J, Szalai E, Ujhelyi B, *et al.* Alport patients without classic ocular symptoms have smaller lens diameter. *Med Sci Monit.* 2019;25:2274-7. doi: 10.12659/MSM.912924.