

# MANIFESTACIONES CLÍNICAS, ANALÍTICAS Y RADIOLÓGICAS EN PACIENTES CON COVID-19 EN EL HOSPITAL OBISPO POLANCO DE TERUEL

Dra. Queralt Grau Ortega / Dra. Raquel Sánchez-Oro / Dr. Julio Pablo Torres Nuez / Dra. Ana Isabel García Valiente / Dra. Gloria María Martínez Sanz / Dra. Alba Castán Senar  
Servicio de Radiodiagnóstico. Hospital Obispo Polanco. Teruel

## RESUMEN

**Introducción:** En marzo de 2020 la Organización Mundial de la Salud (OMS) declaró una pandemia por enfermedad de coronavirus (COVID-19). En abril del 2020 se habían confirmado en España 214.226 casos de infección por SARS-CoV-2, con una mortalidad de 24.543 pacientes.

**Objetivo:** Describir las manifestaciones clínicas, analíticas y patrones radiológico de un grupo de 70 pacientes con diagnóstico confirmado de COVID-19 que requirieron hospitalización.

**Metodología:** Análisis retrospectivo de historias clínicas y estudios de imágenes de una cohorte de 70 pacientes con diagnóstico confirmado de infección por coronavirus SARS-CoV-2 y hospitalizados en el Hospital Obispo Polanco de Teruel entre marzo de 2020 y abril de 2020.

**Resultados:** La presentación clínica más frecuente fue la fiebre (58,6%), y el antecedente más común la patología cardiovascular (58,6%). El parámetro analítico de mal pronóstico más frecuentemente encontrado fue el aumento de la proteína C reactiva (PCR) (77,1%). De las 70 radiografías (RX) de tórax analizadas al ingreso de los pacientes, 11 (15,7%) fueron normales. En las radiografías anormales (84,3%), la alteración más importante fue la opacidad en vidrio deslustrado (OVD) (72,8%), con predominio de la distribución multifocal bilateral (35,6%).

**Discusión:** Las manifestaciones clínicas de nuestros pacientes fueron similares a las reportadas previamente en la literatura, con disnea, fiebre, tos, astenia/mialgias y diarrea como alteraciones relevantes. En el 15,7% de nuestros casos se evidenció una radiografía de tórax normal en el momento de la hospitalización. Los hallazgos en las pruebas de imagen fueron concordantes a los descritos en la literatura, siendo la OVD de distribución multifocal bilateral la alteración radiológica más frecuente.

## PALABRAS CLAVE

Pacientes hospitalizados; COVID-19; síntomas; parámetros analíticos; radiografía.

## ABSTRACT

**Introduction:** In March 2020, the World Health Organization (WHO) declared a coronavirus disease pandemic (COVID-19). By April 2020, 214,226 cases of SARS-CoV-2 infection had been confirmed in Spain, with a mortality of 24,543 patients.

**Objective:** To describe the clinical manifestations, analyses and radiological patterns of a group of 70 patients with confirmed diagnosis of COVID-19 that required hospitalization.

**Results:** The most frequent clinical presentation was fever (58,6%), and the most frequent antecedent of pathology was cardiovascular (58,6%). The most frequent analytical parameter of poor prognosis found in the analyses was the increase of C-reactive protein (CRP) (77,1%). Of the 70 chest X-rays analyzed on admission, 11 (15,7%) were normal. In abnormal radiographs (84,3%), the most important alteration was ground-glass opacity (GGO) (72,8%) with predominance of bilateral multifocal distribution (35,6%).

**Discussion:** The clinical manifestations of our patients were similar to those previously reported in the literature with dyspnea, fever, cough, asthenia/myalgia and diarrhea as relevant alterations. In 15,7% of our cases, normal chest radiography was evident at the time of hospitalization. The findings in imaging tests were consistent with those described in the literature, with bilateral multifocal distribution GGO being the most frequent radiological alteration.

## KEYWORDS

Hospitalized patients; COVID-19; symptoms; analytical parameters; radiography.

## INTRODUCCIÓN

Varios casos de neumonía con un origen no identificado surgieron en Wuhan, China, y fueron reportados a la Organización Mundial de la Salud (OMS) el 31 de diciembre de 2019. El 7 de enero de 2020, el nuevo coronavirus de 2019 (2019-nCoV); más tarde rebautizado como coronavirus 2 del síndrome respiratorio agudo severo [SARSCoV-2] se confirmó como la causa de estos casos notificados, y el brote se denominó posteriormente enfermedad de coronavirus (COVID-19). El brote fue declarado por la OMS como una emergencia de salud mundial el 30 de enero de 2020 y la reconoció como una pandemia global el 11 de marzo de 2020<sup>1</sup>.

En España el primer positivo diagnosticado fue confirmado el 31 de enero de 2020 en la isla de La Gomera, mientras que el primer fallecimiento ocurrió el 13 de febrero en la ciudad de Valencia. El Estado de Alarma fue declarado por el gobierno el 14 de marzo<sup>2</sup>.

Hasta el 30 de abril se habían contabilizado 214.226 casos confirmados, de los cuales 112.050 habían sido dados de alta y 24.543 habían fallecido según las autoridades, siendo la mayoría de fallecidos personas mayores de 65 años<sup>3</sup>.

A medida que avanza la pandemia mundial de la enfermedad COVID-19, muchos médicos en una amplia variedad de especialidades continúan desempeñando funciones fundamentales en el diagnóstico y el tratamiento.

En radiología, la radiografía (RX) de tórax portátil probablemente sea la técnica de imagen más utilizada para la identificación y seguimiento de anomalías pulmonares, a pesar de que una RX de tórax negativa no descarta COVID-19, debido a su baja sensibilidad, de aproximadamente el 60%, especialmente en los primeros días tras el inicio de los síntomas<sup>4</sup>.

Habitualmente los hallazgos en las RX de tórax son inespecíficos, y se solapan con otras infecciones. No obstante, con un escenario de pandemia con alto grado de sospecha clínica de COVID-19, se considera suficiente la RX torácica positiva, reduciendo la demanda de tomografía

computarizada (TC). Por ello, durante el periodo de pandemia, es recomendable establecer el diagnóstico de sospecha ante cualquier hallazgo que sugiera infección pulmonar<sup>5</sup>.

El propósito de esta publicación es la revisión retrospectiva de los pacientes ingresados en el Hospital Obispo Polanco de Teruel con diagnóstico de COVID-19, confirmado mediante reacción en cadena de la transcriptasa-polimerasa inversa en tiempo real (rRT-PCR), y describir las manifestaciones y patrones más comunes de anomalía pulmonar en la RX de tórax portátil.

## METODOLOGÍA

Se realizó una revisión retrospectiva de las historias clínicas de 70 pacientes, con diagnóstico confirmado de COVID-19 por rRT-PCR, de muestra obtenida mediante frotis nasofaríngeo y procesada en los laboratorios del Servicio Aragonés de Salud. Los datos de las historias clínicas fueron registrados en un formulario, incluyéndose parámetros analíticos, antecedentes personales, clínica y pruebas de imagen.

Como criterios de inclusión, se aceptaron los pacientes con rRT-PCR positiva para COVID-19, ingresados en el hospital y con estudio de imagen de tórax.

Se realizó un análisis detallado de la historia clínica, así como de la evolución del paciente durante la estancia hospitalaria, las pruebas de imagen realizadas y el desenlace de la enfermedad.

El seguimiento de cada paciente se realizó hasta el momento en que fue dado de alta del hospital o falleció.

Se revisaron las radiografías de tórax obtenidas durante el ingreso hospitalario, categorizando los estudios como normales o anormales. En los estudios anormales se describieron como variables: opacidad en vidrio deslustrado (OVD), consolidación o patrón intersticial.

El siguiente estudio fue realizado en el periodo comprendido entre marzo del 2020 y abril del 2020.

# Originales

## Definiciones imagenológicas

Opacidad en vidrio deslustrado (OVD) (Fig. 1): aumento en la densidad (menor que la consolidación) del parénquima pulmonar que permite visualizar el contorno de los vasos pulmonares.

Consolidación (Fig. 2): aumento homogéneo en la densidad del parénquima pulmonar con pérdida del contorno de los vasos pulmonares y de las paredes bronquiales, pudiendo presentar broncograma aéreo concomitante.

Patrón intersticial (Fig. 3): imágenes lineales y nodulillares de distribución bilateral y difusa.

La distribución de las alteraciones radiológicas se describió como focal, multifocal unilateral, multifocal bilateral o difuso.

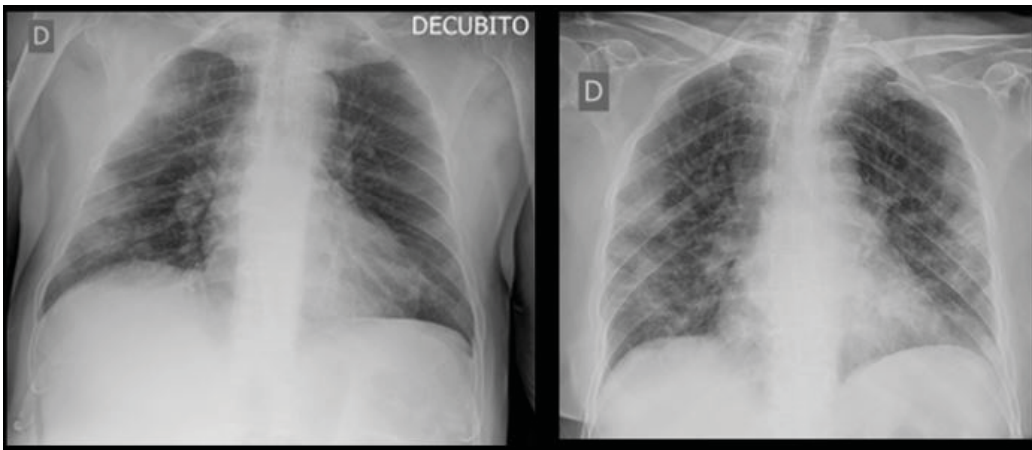


Fig. 1. **Izquierda:** hombre de 74 años con tos, en la radiografía (RX) de tórax se visualizan opacidades pulmonares multifocales en hemitórax derecho de predominio periférico. **Derecha:** mujer de 78 años con fiebre, disnea y diarrea, en RX de tórax se visualizan opacidades pulmonares multifocales bilaterales de predominio periférico.

Fig. 2. **Izquierda:** mujer de 68 años con fiebre, en RX de tórax se visualiza una consolidación focal en el lóbulo superior derecho. **Derecha:** hombre de 81 años con malestar general, en la RX de tórax se visualiza una consolidación focal en el lóbulo superior derecho.

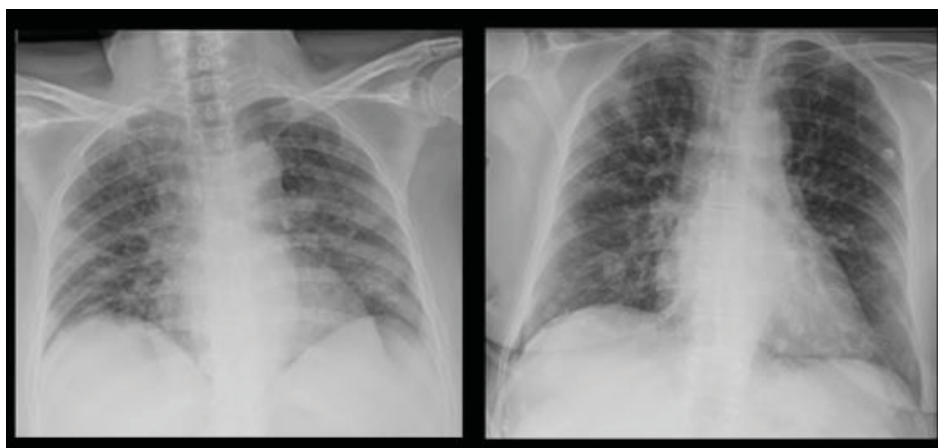
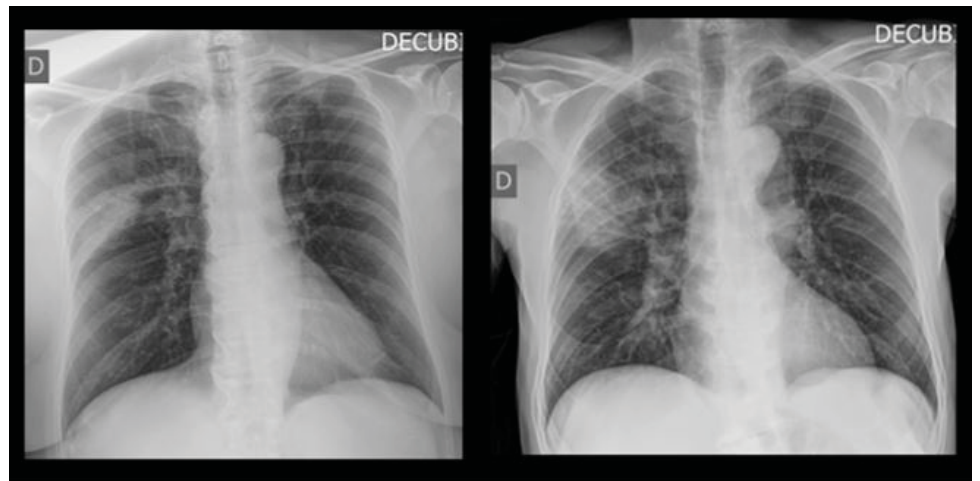


Fig. 3. **Izquierda:** mujer de 64 años con tos y disnea, en RX de tórax se visualiza un patrón intersticial de distribución bilateral y difusa. **Derecha:** mujer de 71 años con disnea y tos, en RX de tórax se visualiza un patrón intersticial de distribución bilateral y difusa y tenue aumento densidad lineal en lóbulo superior derecho.

# Originales

## RESULTADOS

De los 70 pacientes, 31 eran mujeres y 39 eran hombres, con edades entre 35 y 99 años. Los promedios de edad fueron: 78 años para la población general, 76,5 años para hombres y 80 años para mujeres. Los pacientes que requirieron ingreso en la unidad de cuidados intensivos (UCI) tenían un promedio de 70 años.

Los síntomas respiratorios más frecuentes fueron la disnea (61,4%) seguido por la tos (34,3%). El síntoma sistémico más común fue la fiebre (58,6%), el 12,8% de los pacientes presentaron astenia/mialgias y un 10% diarrea.

El 25,7% de los pacientes no presentó ningún antecedente patológico o condiciones específicas como embarazo. Del total de mujeres incluidas en el estudio solo 1 era gestante.

De los antecedentes de patología previa, el más frecuente fue la patología cardiovascular (58,6%), un 12,9% eran diabéticos, el 22,8% tenían antecedentes de neumopatía y el 5,7% tenían antecedentes de enfermedad crónica renal. Siendo el 22,8% de los pacientes pluripatológicos.

De los 11 pacientes que requirieron ingreso en la UCI, solo 2 no tenían antecedentes de patología previa (18%).

En cuanto a los parámetros analíticos de mal pronóstico, el 71,4% de los casos presentaron linfopenia, el 17,1% trombopenia, y el 77,1% presentaron aumento de la PCR. Un 10% de los casos presentaron tanto linfopenia como trombopenia.

Requirieron ingresar en la UCI 11 pacientes (15,7%), de los cuales 6 fallecieron (3 hombres y 3 mujeres), representando el 31,6% del total de pacientes fallecidos de nuestra serie.

El promedio de días de hospitalización fue de 14,3 días. Los pacientes que fallecieron tuvieron hospitalización más corta, promedio de 12,8 días, mientras que los pacientes que requirieron UCI tuvieron una hospitalización más prolongada, 29,6 días de promedio.

De las 70 RX de tórax analizadas al ingreso de los pacientes, 11 (15,7%) fueron normales y 59 (84,3%) anormales. Las alteraciones radiológicas encontradas fueron: OVD (Fig. 1) en 43 de 59 radiografías (72,8%), consolidación (Fig. 2) en

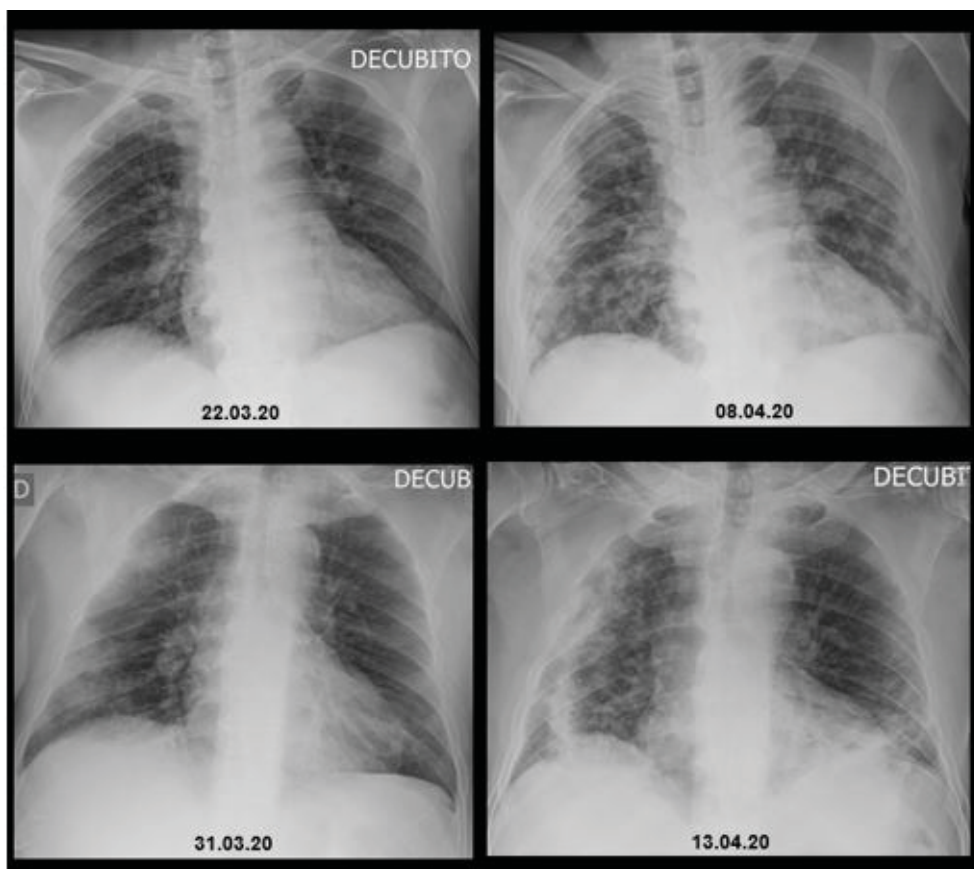
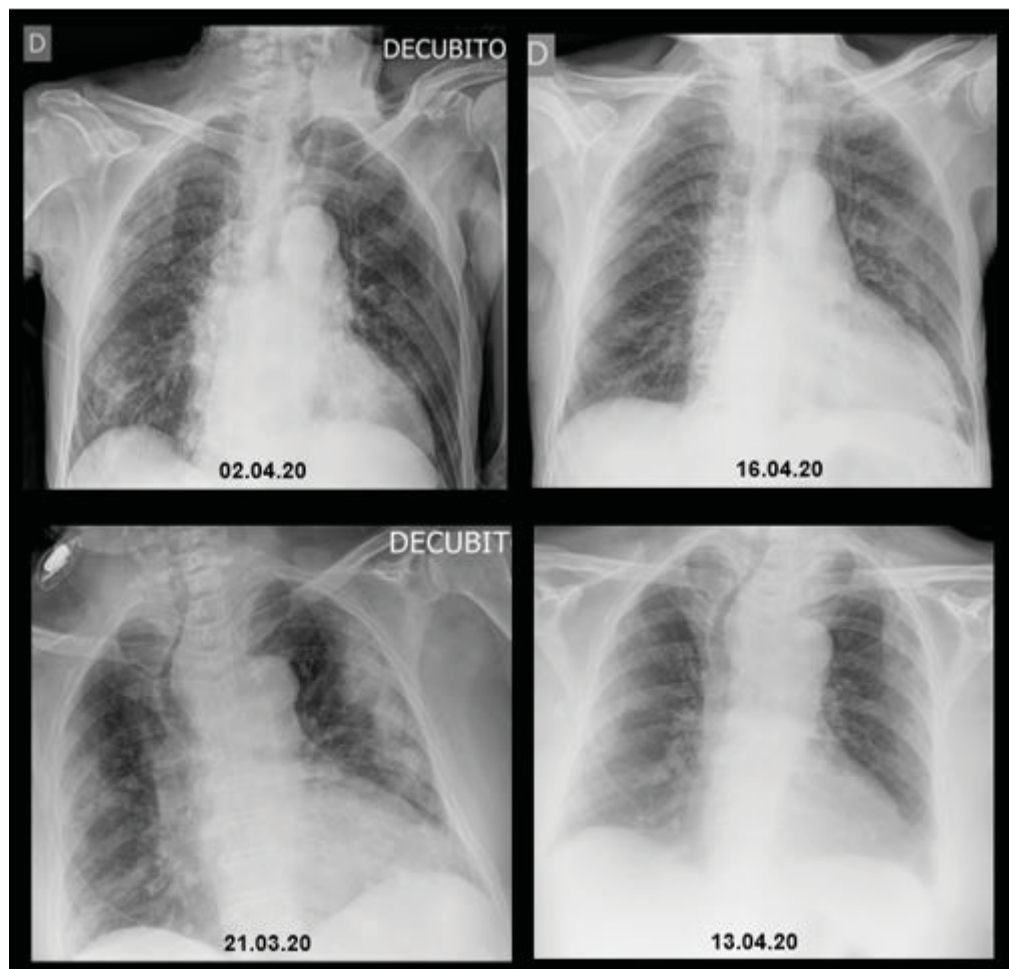


Fig. 4. **Arriba:** hombre de 76 años con fiebre, tos y mialgias; izquierda: en la RX de tórax portátil se observa un patrón intersticial bilateral difuso; derecha: RX 12 días más tarde donde vemos un empeoramiento radiológico con OVD multifocales bilaterales de predominio periférico, más acentuados en hemitórax derecho y base pulmonar izquierda.

**Abajo:** hombre de 64 con tos; izquierda: en la RX de tórax portátil se observan áreas de OVD multifocales en hemitórax derecho; derecha: RX 13 días después con empeoramiento radiológico con aumento de tamaño de las OVD de derechos periféricas y aparición de focos de consolidación en ambas bases pulmonares.

## Originales



**Fig. 5. Arriba:** hombre de 85 años con fiebre y disnea; izquierda: en la RX de tórax portátil se visualizan OVD pulmonares difusas en hemitórax derecho; derecha: RX 13 días más tarde, visualizando mejoría radiológica, con resolución casi completa de los infiltrados del hemitórax derecho, persistiendo leve engrosamiento peribronquial en el lóbulo superior.

**Abajo:** mujer de 82 años con fiebre, tos y disnea; izquierda: en la RX de tórax portátil se visualizan OVD multifocales bilaterales; derecha: 23 días más tarde se observa una mejoría radiológica con desaparición de las OVD.

9 de 59 (15,3%) y patrón intersticial (Fig. 3) en 7 de 59 (11,9%). La distribución de las áreas en las radiografías anormales fue: focal en 17 de 59 radiografías (28,8%), multifocal unilateral en 8 de 59 (13,5%), multifocal bilateral en 21 de 59 (35,6%) y difusa en 13 de 59 (22%).

En el grupo de pacientes que requirió ingresar en la UCI (15,7%), solo una radiografía realizada al ingreso fue normal, las demás radiografías fueron anormales (90,9%). Las alteraciones radiológicas encontradas en las radiografías anormales fueron: OVD en 7 de 10 radiografías (70%), consolidación en 1 de 10 (10%) y patrón intersticial en 2 de 10 (20%). La distribución de las áreas fue multifocal bilateral en un 50% de los casos y difuso en el otro 50% de los casos.

De los 19 pacientes fallecidos, la radiografía al ingreso fue normal en 5 y anormal en 14

de los pacientes. Se encontró OVD en 9 de 14 pacientes con radiografía anormal (64,3%), consolidación en 4 de 14 (38,6%) y patrón intersticial en 1 de 14 (7,1%). La distribución de las áreas fue focal en el 50%, multifocal bilateral en el 28,6% y difuso en el 14,3%.

En cuanto a la evolución en las pruebas de imagen, a 33 de los 70 pacientes (47%) se les realizó radiografías de tórax de control, en 14 de los cuales se vio una progresión radiológica (42,4%) (Fig. 4), en 12 de ellos se observó una mejoría radiológica (36,4%) (Fig. 5), estabilidad radiológica en 4 pacientes (12%) y un cambio de patrón radiológico solo en un paciente (3%).

En los 11 pacientes ingresados en la UCI, a los que se realizó un mayor número de controles, se observó una mejoría radiológica inicial en 7 de ellos (63,6%), seguido en días posteriores de un empeoramiento radiológico (Fig. 6).

# Originales

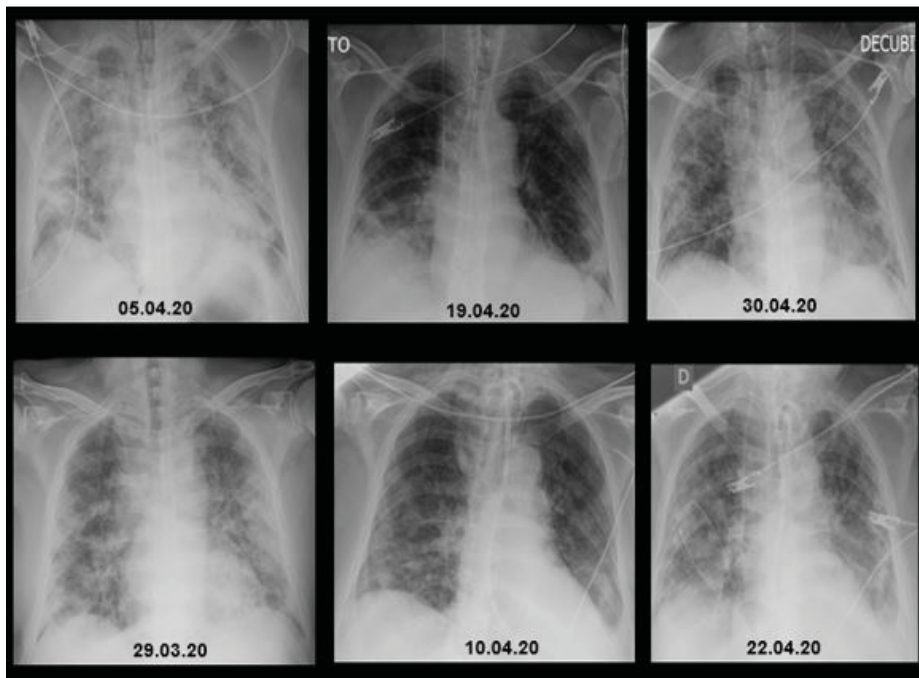


Fig. 6. **Arriba:** hombre de 55 años con disnea; izquierda: RX de tórax portátil con OVD multifocales bilaterales; centro: 14 días más tarde la RX muestra una mejoría radiológica con disminución de la OVD; derecha: a los 11 días posteriores la RX volvía a mostrar un empeoramiento radiológico.

**Abajo:** hombre de 75 años con disnea y diarrea; izquierda: en la RX de tórax portátil se visualiza un patrón alveolo-intersticial de distribución difusa bilateral; centro: RX 12 días más tarde, visualizando mejoría radiológica con disminución de la extensa afectación alveolo-intersticial bilateral, persistiendo áreas de tenue aumento de densidad basales bilaterales, de predominio derecho, con pequeño foco de consolidación basal izquierda y derrame pleural ipsilateral; derecha: empeoramiento radiológico con OVD de distribución difusa y bilateral, y predominio periférico, asociado a derrame pleural izquierdo.

## DISCUSIÓN

El COVID-19 generalmente se presenta con manifestaciones sistémicas y/o respiratorias<sup>6</sup>, pero algunas personas infectadas con SARS-CoV-2, son asintomáticas y pueden actuar como portadores<sup>7</sup>. Otros pacientes experimentan también síntomas gastrointestinales o cardiovasculares leves, aunque estos son mucho menos comunes<sup>8, 9</sup>.

Según la publicación Covid Reference<sup>10</sup>, los síntomas y signos son inespecíficos, los más comunes son: fiebre (88%), tos (60-80%), disnea (35-50%), astenia/mialgias (28%), cefalea (6-8%) y diarrea (2-10%).

En los pacientes con COVID-19 también se han reportado casos de alteraciones del olfato y el gusto, incluyendo anosmia, hiposmia, agusia y disgeusia. El número de pacientes afectados varía y la evidencia actual apunta más hacia una causa neurológica que conductiva de la disfunción olfativa<sup>11-15</sup>.

Un informe reciente<sup>3</sup> sugiere que también se pueden observar lesiones cutáneas, similares a muchas otras infecciones virales. En una cohorte de 88 pacientes, el 20% desarrolló enfermedad de la piel, más comúnmente una erupción eritematosa. La mayoría de las anomalías de la piel fueron autolimitadas, resolviéndose en unos pocos días<sup>16</sup>.

En nuestra serie el síntoma más frecuente fue la disnea, en mayor porcentaje que en la literatura, seguido de la fiebre, mientras que la tos y las artralgias/mialgias fueron menos frecuentes.

La prueba definitiva para el diagnóstico de COVID-19 es la (rRT-PCR. Se cree que es altamente específica, pero con una sensibilidad tan baja como del 60-70%<sup>16</sup> y tan alta como del 95-97%<sup>17</sup>. Un metanálisis<sup>18</sup> ha informado que la sensibilidad combinada de rRT-PCR es del 89%. Por lo tanto, los falsos negativos son un problema clínico real, y se pueden requerir varias pruebas negativas en un solo caso para estar seguros de excluir la enfermedad.

Los hallazgos de laboratorio complementarios más comunes en un estudio de 138 pacientes hospitalizados fueron<sup>19,20</sup>: linfopenia (83%), trombopenia (36%) y otros, como aumento de las transaminasas, LDH o CK. También se observan elevaciones moderadas de marcadores inflamatorios (PCR y dímero-D)<sup>20</sup>.

Los hallazgos analíticos de los pacientes de nuestra serie se correlacionan con los descritos previamente en la literatura, siendo la PCR el parámetro analítico alterado con mayor frecuencia.

En uno de los estudios más grandes de pacientes hospitalizados, que revisó a 1.099

## Originales

personas en China, con una tasa de ingreso en UCI del 5%<sup>6</sup>. Los pacientes de la UCI tienden a ser mayores y con más comorbilidades<sup>6,19</sup>.

En nuestro estudio la tasa de ingresos en la UCI fue superior al de la literatura, con un 15,7%.

Los principales hallazgos radiológicos en los casos de COVID-19 en la radiografía de tórax, son los de neumonía atípica<sup>21</sup> o neumonía organizada<sup>16,22</sup>.

Sin embargo, las pruebas de imagen, como ya hemos dicho, tienen una sensibilidad limitada para COVID-19, ya que hasta en el 18% se demuestra una radiografía de tórax normal cuando el cuadro es leve o temprano en el curso de la enfermedad, siendo solo del 3% en la enfermedad grave<sup>6,20</sup>. La afectación bilateral y/o multilobar es frecuente<sup>23,24</sup>.

Estos datos coinciden con nuestro estudio, ya que de los 70 pacientes confirmados de COVID-19, la RX de tórax fue normal en 11 de ellos (15,7%).

La recomendación actual de muchas sociedades científicas y asociaciones radiológicas profesionales es que las imágenes no deben emplearse como una herramienta de detección/diagnóstico para COVID-19, sino que deben reservarse para la evaluación de complicaciones<sup>25</sup>.

Aunque es menos sensible que la TC de tórax, la radiografía de tórax suele ser la modalidad de imagen de primera línea utilizada para pacientes con sospecha de COVID-19<sup>26</sup>, por lo que, para facilitar la descontaminación, se prefiere el uso de unidades de radiografía portátiles<sup>27</sup>.

En nuestro hospital a todos los pacientes sospechosos de COVID-19 que requerían prueba de imagen se les realizaba RX de tórax portátil, para evitar el desplazamiento del paciente y disminuir la posible contaminación. Fundamentalmente, la radiografía simple está justificada en caso de paciente que ingresa con clínica sospechosa de COVID-19 y síntomas respiratorios, y en pacientes ingresados con empeoramiento o mala evolución clínica.

El estudio de Wong HYF et al.<sup>26</sup> sobre la frecuencia y distribución de los hallazgos radiológicos torácicos en pacientes COVID-19 positivos, concluyó que las radiografías de tórax pueden ser normales en la enfermedad temprana o leve. De los pacientes con COVID-19 que requirieron hospitalización, el 69% tenía una radiografía de tórax anormal al momento del ingreso, y el 80% tenía anomalías radiográficas en algún momento durante la hospitalización. Los hallazgos son más extensos aproximadamente 10-12 días después del inicio de los síntomas.

Este mismo estudio también indica que los hallazgos más frecuentes son las opacidades del espacio aéreo, bien descritas como consolidación o con menos frecuencia, OVD. La distribución suele ser bilateral, periférica y de predominio basal. A diferencia de las anomalías parenquimatosas, el derrame pleural es raro (3%)<sup>20,26</sup>.

En nuestra serie, el 84,3% tenía una radiografía de tórax anormal al momento del ingreso.

Las manifestaciones radiológicas encontradas en nuestros pacientes son similares a las descritas previamente en la literatura, siendo la OVD la alteración radiológica más frecuente en nuestra serie y la distribución multifocal bilateral.

Se cree que el deterioro progresivo de los cambios en las imágenes a pesar del tratamiento médico se asocia con un mal pronóstico<sup>28</sup>. Existe un mayor riesgo de muerte en hombres mayores de 60 años<sup>29</sup>. La tasa de mortalidad se estima en 3,6%<sup>20</sup>.

En nuestra muestra, fallecieron 19 de los 70 pacientes (27%), 10 eran hombres y 9 mujeres, con un promedio de edad de 85,5 años para la población general, 82 años para hombres y 89,5 años para mujeres. De los pacientes fallecidos el 94,7% tenía antecedentes patológicos previos.

Los primeros informes muestran que, en algunos pacientes sanos, la prueba de rRT-PCR sigue siendo falsamente positiva a pesar de una aparente recuperación clínica. Esto plantea la preocupación de que pueda ocurrir un transporte asintomático<sup>30</sup>.

# Originales

En conclusión, este estudio encontró que las manifestaciones clínicas de los pacientes con infección por COVID-19 fueron similares a las reportadas previamente en la literatura con disnea, fiebre, tos, astenia/mialgias y diarrea como alteraciones relevantes.

El parámetro analítico de mal pronóstico más frecuentemente encontrado en las analíticas fue el aumento de la PCR.

En el 15,7% de nuestros casos se evidenció una radiografía de tórax normal en el momento de la hospitalización.

Los hallazgos en las pruebas de imagen fueron concordantes a los descritos en la literatura, siendo la OVD de distribución multifocal bilateral la alteración radiológica más frecuente.

## BIBLIOGRAFÍA

1. Report of the WHO-China Joint Mission on Coronavirus Disease 2019 (COVID-19). Report. World Health Organization (WHO); 2020 16-24.02.2020.
2. [https://es.wikipedia.org/wiki/Pandemia\\_de\\_enfermedad\\_por\\_coronavirus\\_de\\_2020\\_en\\_España](https://es.wikipedia.org/wiki/Pandemia_de_enfermedad_por_coronavirus_de_2020_en_España)
3. <https://covid19.isciii.es/>
4. Wong HYF, Lam HYS, Fong AH, Leung ST, Chin TW, Lo CSY, Lui MM, Lee JCY, Chiu KW, Chung T, Lee EYP, Wan EYF, Hung FNI, Lam TPW, Kuo M, Ng MY. Frequency and Distribution of Chest Radiographic Findings in COVID-19 Positive Patients. (2019) Radiology.
5. <https://seram.es/>
6. Guan WJ, Ni ZY, Hu Y, Liang WH, Ou CQ, He JX, Liu L, Shan H, Lei CL, Hui DSC, Du B, Li LJ, Zeng G, Yuen KY, Chen RC, Tang CL, Wang T, Chen PY, Xiang J, Li SY, Wang JL, Liang ZJ, Peng YX, Wei L, Liu Y, Hu YH, Peng P, Wang JM, Liu JY, Chen Z, Li G, Zheng ZJ, Qiu SQ, Luo J, Ye CJ, Zhu SY, Zhong NS. Clinical Characteristics of Coronavirus Disease 2019 in China. (2020) The New England journal of medicine.
7. Zhiliang Hu, Ci Song, Chuanjun Xu, Guangfu Jin, Yaling Chen, Xin Xu, Hongxia Ma, Wei Chen, Yuan Lin, Yishan Zheng, Jianming Wang, Zhibin Hu, Yongxiang Yi, Hongbing Shen. Clinical characteristics of 24 asymptomatic infections with COVID-19 screened among close contacts in Nanjing, China. (2020) Science China Life Sciences.
8. Velavan TP, Meyer CG. The Covid-19 epidemic. (2020) Tropical medicine & international health: TM & IH.
9. Zheng YY, Ma YT, Zhang JY, Xie X. COVID-19 and the cardiovascular system. (2020) Nature reviews. Cardiology.
10. [www.CovidReference.com](http://www.CovidReference.com) Covid Reference. BS Kamps, C Hoffmann.
11. Hopkins C, Kumar N. Loss of sense of smell as marker of COVID-19 infection (letter).
12. Lüers JC, Klußmann JP, Guntinas-Lichius O. [The Covid-19 pandemic and otolaryngology: What it comes down to?]. (2020) Laryngo- rhino- otologie.
13. Lechien JR, Chiesa-Estomba CM, De Siaty DR, Horoi M, Le Bon SD, Rodriguez A, Dequanter D, Bleic S, El Afi F, Distinguin L, Chekkoury-Idrissi Y, Hans S, Delgado IL, Calvo-Henriquez C, Lavigne P, Falanga C, Barillari MR, Cammaroto G, Khalife M, Leich P, Souchay C, Rossi C, Journe F, Hsieh J, Edjlali M, Carlier R, Ris L, Lovato A, De Filippis C, Coppee F, Fakhry N, Ayad T, Saussez S. Olfactory and gustatory dysfunctions as a clinical presentation of mild-to-moderate forms of the coronavirus disease (COVID-19): a multicenter European study. (2020) European archives of oto-rhino-laryngology: official journal of the European Federation of Oto-Rhino-Laryngological Societies (EUFOS): affiliated with the German Society for Oto-Rhino-Laryngology - Head and Neck Surgery.
14. Russell B, Moss C, Rigg A, Hopkins C, Papa S, Van Hemelrijck M. Anosmia and ageusia are emerging as symptoms in patients with COVID-19: What does the current evidence say?. (2020) Ecancer-medicalscience. 14: ed98.



# Originales

15. Vaira LA, Salzano G, Deiana G, De Riu G. Anosmia and ageusia: common findings in COVID-19 patients. (2020). *The Laryngoscope*.
16. Recalcati S. Cutaneous manifestations in COVID-19: a first perspective. (2020) *Journal of the European Academy of Dermatology and Venereology: JEADV*.
17. Mahmud Mossa-Basha, Carolyn C Meltzer, Danny C Kim, Michael J Tuite, K Pallav Kolli, Bien Soo Tan. Radiology Department Preparedness for COVID-19: Radiology Scientific Expert Panel. (2020) *Radiology*.
18. Fang Y, Zhang H, Xie J, Lin M, Ying L, Pang P, Ji W. Sensitivity of Chest CT for COVID-19: Comparison to RT-PCR. (2020) *Radiology*.
19. Wang D, Hu B, Hu C, Zhu F, Liu X, Zhang J, Wang B, Xiang H, Cheng Z, Xiong Y, Zhao Y, Li Y, Wang X, Peng Z. Clinical Characteristics of 138 Hospitalized Patients With 2019 Novel Coronavirus-Infected Pneumonia in Wuhan, China. (2020) *JAMA*.
20. Rodrigues, J.C.L. et al. An update on COVID-19 for the radiologist - A British society of Thoracic Imaging statement. (2020) *Clinical*
21. Kooraki S, Hosseiny M, Myers L, Gholamrezanezhad A. Coronavirus (COVID-19) Outbreak: What the Department of Radiology Should Know. (2020) *Journal of the American College of Radiology: JACR*.
22. Tao Ai, Zhenlu Yang, Hongyan Hou, Chenao Zhan, Chong Chen, Wenzhi Lv, Qian Tao, Ziyong Sun, Liming Xia. Correlation of Chest CT and RT-PCR Testing in Coronavirus Disease 2019 (COVID-19) in China: A Report of 1014 Cases. (2020) *Radiology*.
23. Chen N, Zhou M, Dong X, Qu J, Gong F, Han Y, Qiu Y, Wang J, Liu Y, Wei Y, Xia J, Yu T, Zhang X, Zhang L. Epidemiological and clinical characteristics of 99 cases of 2019 novel coronavirus pneumonia in Wuhan, China: a descriptive study. (2020) *Lancet (London, England)*.
24. Michael Chung, Adam Bernheim, Xueyan Mei, Ning Zhang, Mingqian Huang, Xianjun Zeng, Jiufa Cui, Wenjian Xu, Yang Yang, Zahi A. Fayad, Adam Jacobi, Kunwei Li, Shaolin Li, Hong Shan. CT Imaging Features of 2019 Novel Coronavirus (2019-nCoV). (2020) *Radiology*. 295 (1): 202-207.
25. Constantine A. Raptis, Mark M. Hammer, Ryan G. Short, Amar Shah, Sanjeev Bhalla, Andrew J. Bierhals, Peter D. Filev, Michael D. Hope, Jean Jeudy, Seth J. Kligerman, Travis S. Henry. Chest CT and Coronavirus Disease (COVID-19): A Critical Review of the Literature to Date. (2020) *American Journal of Roentgenology*.
26. Wong HYF, Lam HYS, Fong AH, Leung ST, Chin TW, Lo CSY, Lui MM, Lee JCY, Chiu KW, Chung T, Lee EYP, Wan EYF, Hung FNI, Lam TPW, Kuo M, Ng MY. Frequency and Distribution of Chest Radiographic Findings in COVID-19 Positive Patients. (2019) *Radiology*.
27. "ACR Recommendations for the Use of Chest Radiography and Computed Tomography (CT) for Suspected COVID-19 Infection." American College of Radiology, 11 Mar. 2020, ACR.
28. Shi H, Han X, Jiang N, Cao Y, Osamah A, Gu J, Fan Y, Zheng C. (2020) Radiological findings from 81 patients with COVID-19 pneumonia in Wuhan, China: a descriptive study. [online] [thelancet.com](http://thelancet.com) 24 February 2020.
29. Wu C, Chen X, Cai Y, Xia J, Zhou X, Xu S, Huang H, Zhang L, Zhou X, Du C, Zhang Y, Song J, Wang S, Chao Y, Yang Z, Xu J, Zhou X, Chen D, Xiong W, Xu L, Zhou F, Jiang J, Bai C, Zheng J, Song Y. Risk Factors Associated With Acute Respiratory Distress Syndrome and Death in Patients With Coronavirus Disease 2019 Pneumonia in Wuhan, China. (2020) *JAMA internal medicine*.
30. Lan Lan, Dan Xu, Guangming Ye, Chen Xia, Shaokang Wang, Yirong Li, Haibo Xu. Positive RT-PCR Test Results in Patients Recovered From COVID-19. (2020) *JAMA*.