

## Revisión Bibliográfica

# Efectividad de la irrigación de solución salina ozonizada y uso del aceite ozonizado en el tratamiento de periodontitis apicales.

## Effectiveness of ozonated saline irrigation and use of ozonated oil in the treatment of apical periodontitis.

**Ludiveth Rojas González**

Especialidad en Ortodoncia y Ortopedia Maxilar. Tecnología Dental Aplicada, Xalapa, Veracruz. México.

### Palabras clave

*periodontitis apical,  
irrigación con  
Solución Salina  
Ozonizada (ISSO3),  
Hipoclorito de sodio,  
Gluconato de  
Clorhexidina*

### Resumen

La irrigación de la cámara pulpar y conductos radiculares es una intervención necesaria durante toda la preparación de conductos y como último paso antes de la obturación definitiva de dichos conductos. Los irrigantes tradicionales más utilizados son el Hipoclorito de sodio y el Gluconato de Clorhexidina. El objetivo de este estudio fue evaluar el efecto clínico y antimicrobiano de la irrigación con solución salina ozonizada y el uso de aceite ozonizado en los abscesos periodontales así como también analizar las respuestas periodontales desde el punto de vista clínico y radiológico de un número de pacientes que presentaban periodontitis apicales causadas por infecciones por microorganismos, también demostrar una comparativa clínica entre la efectividad y nobleza de las irrigaciones con solución salina ozonizada contra las soluciones tradicionales tóxicas e irritativas como lo es el Hipoclorito de Sodio.

Se estudiaron 16 pacientes de ambos sexos con periodontitis apicales causada por caries profundas, restauraciones antiguas, traumatismo y bruxismo, todos presentaron dolor e inflamación en fondo de saco, con un rango de edad entre 40 y 65 años. Los cuales fueron examinados clínica y radiográficamente. Del total de 16 pacientes para recibir el tratamiento se dividió en 2 grupos de 8 pacientes cada uno. Formándose el grupo control a quienes se les manejo tradicionalmente; tratamiento de conductos, irrigación con hipoclorito de sodio, analgésico y antibiótico. Y el grupo de estudio que a su vez se subdividió en 2 subgrupos según el método del tratamiento. A seis pacientes se les aplico irrigación de conductos con solución salina ozonizada y aceite ozonizado. A dos pacientes se le aplicó solución salina ozonizada endovenosa, irrigación de conductos con solución salina ozonizada y aceite ozonizado.

Según los resultados se observó que el tratamiento más eficiente fue el del grupo de estudio; el subgrupo tratado con irrigación con solución salina ozonizada, aceite ozonizado y solución salina ozonizada endovenosa, tuvo una respuesta más rápida de los síntomas, seguido del subgrupo tratado con irrigación con solución salina ozonizada y aceite ozonizado y al final el grupo control tratado tradicionalmente.

Se concluye que el tratamiento con la solución salina ozonizada en cualquiera de los dos grupos de estudio muestran una efectividad sin precedentes en comparación con los métodos tradicionales ya que se acorta el tiempo del tratamiento, no se altera la microbiota intestinal al evitar el uso de antibióticos, así como también, no causa irritación en el periodonto obteniendo una regeneración más rápida del mismo.

...

## Keywords

apical periodontitis,  
irrigation with Ozonated  
Saline Solution (ISSO3),  
Sodium Hypochlorite,  
Chlorhexidine Gluconate

## Abstract

*The irrigation of the pulp chamber and root canals is a necessary intervention during the entire canal preparation and as the last step before the definitive filling of said canals. The most commonly used traditional irrigants are Sodium Hypochlorite and Chlorhexidine Gluconate. The objective of this study was to evaluate the clinical and antimicrobial effect of irrigation with ozonated saline solution and the use of ozonated oil in periodontal abscesses as well as to analyze the periodontal responses from the clinical and radiological point of view of a number of patients who presented apical periodontitis caused by infections by microorganisms, also demonstrating a clinical comparison between the effectiveness and nobility of irrigations with ozonated saline solution against traditional toxic and irritative solutions such as Sodium Hypochlorite.*

*Sixteen patients of both sexes with apical periodontitis caused by deep caries, old restorations, trauma and bruxism were studied, all presented pain and inflammation in the cul-de-sac, with an age range between 40 and 65 years. Which were examined clinically and radiographically. Of the total of 16 patients to receive the treatment, they were divided into 2 groups of 8 patients each. Forming the control group who are traditionally managed; root canal treatment, sodium hypochlorite irrigation, analgesic and antibiotic. And the study group, which in turn was subdivided into 2 subgroups according to the treatment method. Canal irrigation with ozonated saline and ozonated oil was applied to six patients. Two patients received intravenous ozonated saline solution, canal irrigation with ozonated saline solution and ozonated oil.*

*According to the results, it was observed that the most efficient treatment was that of the study group; The subgroup treated with irrigation with ozonated saline solution, ozonated oil and intravenous ozonated saline solution, had a faster response of symptoms, followed by the subgroup treated with irrigation with ozonated saline solution and ozonated oil, and finally the control group treated traditionally.*

*It is concluded that treatment with ozonated saline in either of the two study groups shows unprecedented effectiveness compared to traditional methods since the treatment time is shortened, the intestinal microbiota is not altered by avoiding the use of antibiotics, as well as, it does not cause irritation in the periodontium obtaining a faster regeneration of the same.*

### Sugerencia sobre cómo citar este artículo:

Rojas González, Ludiveth, (2021). Efectividad de la irrigación de solución salina ozonizada y uso del aceite ozonizado en el tratamiento de periodontitis apicales. *Ozone Therapy Global Journal* Vol. 11, n° 1, pp 191-200

## Introducción

La periodontitis apical es un trastorno inflamatorio de etiología microbiana causado fundamentalmente por la infección de los conductos radiculares. Aunque en estas infecciones se han encontrado hongos y más recientemente, archaea y virus, las bacterias son los principales microorganismos implicados en la etiología de la periodontitis apical. Las bacterias que colonizan los conductos radiculares acceden a los tejidos perirradiculares a través del agujero apical y los conductos laterales. Como consecuencia del enfrentamiento entre las bacterias y las defensas del huésped, se producen cambios inflamatorios en los tejidos perirradiculares y se desarrolla la periodontitis apical.<sup>1</sup>

Por siempre los odontólogos han enfrentado a combatir los abscesos periapicales o dentales de diversa etiología, la principal y más común por caries profundas no tratadas que llevan a una necrosis pulpar, por traumatismos ya sea por trauma oclusal, bruxismo o accidente y por procedimientos dentales antiguos. La irritación, lesión pulpar y periapical provocan irremediablemente inflamación.<sup>2</sup> El proceso carioso y los microorganismos que se encuentran presentes en la dentina coronaria y de los conductos radiculares dan como resultado la principal fuente de irritantes microbianos pulpares y periapicales.

También se relacionan otros agentes dañinos en potencia tales como procedimientos operatorios, curetaje periodontal profundo, movimientos provocados por tratamientos ortodónticos y traumatismos. Otras lesiones son de origen químico provocadas por sustancias desensibilizantes, esterilizantes y para la limpieza dentinal, por ello es importante diferenciar los estadios de la enfermedad pulpar, partiendo desde la acción de los diferentes agentes irritantes, pasando por el proceso inflamatorio, hasta llegar a las diferentes manifestaciones de la patología pulpar y periapical.

Atendiendo a su localización anatómica, las infecciones endodónticas pueden clasificarse en:

\*Infecciones Intrarradiculares: es cuando los microorganismos colonizan los conductos radiculares. Pueden ser primaria, secundaria o persistente.

\*Infecciones Extrarradiculares: se caracterizan por la invasión y la proliferación de microorganismos en los tejidos perirradiculares inflamado, y casi siempre son secuela de una infección intrarradicular.<sup>1</sup>

La infección de un conducto radicular es un proceso dinámico y diferentes especies bacterianas dominan en diferentes fases del mismo. En las fases más tempranas del proceso infeccioso pulpar predominan las bacterias facultativas. Al cabo de días o semanas disminuye el oxígeno en el interior del conducto radicular a causa de la necrosis pulpar y el consumo por las bacterias facultativas. Se crea así un entorno anaerobio con un potencial redox reducido, lo que favorece especialmente la supervivencia y el desarrollo de las bacterias anaeróbicas obligadas. Con el paso del tiempo se acentúan las condiciones anaeróbicas, sobre todo en el tercio apical del conducto radicular, y las bacterias anaerobias pasan a dominar el microbiota, superando en número a las bacterias facultativas.<sup>1</sup>

El tratamiento consiste normalmente en administrar medicamentos: antibióticos, analgésicos y antiinflamatorios,<sup>3</sup> así como también, el absceso se debe drenar por medio de un tratamiento de conducto radicular para extraer la pulpa infectada, hasta obtener un conducto limpio, conformado, seco y asintomático para poder realizar la obturación (endodoncia). La eliminación del contenido orgánico blando del sistema de conductos radiculares y la posible eliminación de ese espacio como fuente potencial de inflamación o infección es el propósito sustancial de la terapia de conductos radiculares. La eliminación de una capa uniforme de dentina en todas las dimensiones y zonas del conducto con la instrumentación mecánica y la ayuda de soluciones auxiliares aunada a la conformación de un cono de la base cervical y vértice apical sin deformar la curvatura propia del conducto, ayuda al clínico a sellar el conducto con efectividad y facilidad.<sup>2</sup> La desinfección de los conductos se logra generalmente irrigando los conductos con hipoclorito de sodio y colocando apósitos de hidróxido de calcio dentro del conducto.

Las propiedades ideales de un irrigante endodóntico son las siguientes: disolventes de tejidos inorgánicos; acción antimicrobiana; sin efectos tóxicos; lubricante.

Cabe mencionar que actualmente no existe solución tradicional que cumpla todos estos requisitos. El Hipoclorito sódico (NaOCl) es el irrigante más usado, permite limpiar mecánicamente los residuos que quedan en los conductos, disuelve el tejido vivo y necrótico rompiendo las proteínas en aminoácidos, suprime los microorganismos presentes y lubrica el conducto, se recomienda concentraciones que oscilan entre el 0,5% y el 5,25%. Una concentración muy utilizada es la de 2,5% que es menos tóxica y mantiene todavía algún poder de disolución tisular y su actividad antimicrobiana. No obstante, el NaOCl tiene una capacidad limitada para disolver los tejidos del conducto, debido a su contacto restringido con los tejidos en todas sus zonas. Debido a su toxicidad para los tejidos perirradiculares del diente hay que evitar su extrusión, pues esto ocasiona dolor postoperatorio, necrosis de los tejidos de soporte y edema en la zona afectada.

La Clorhexidina es otra sustancia utilizada para irrigar conductos posee un espectro muy amplio de actividad antimicrobiana, tiene un efecto prolongado y es muy poco tóxica. Una solución de clorhexidina al 2% tiene un efecto antimicrobiano parecido al de una solución de NaOCl al 5,25% y es más eficaz a *Enterococcus faecalis*.

El NaOCl y la clorhexidina tienen efectos antimicrobianos sinérgicos. La clorhexidina tiene el inconveniente de que no disuelve el tejido necrótico ni elimina el barrillo dentinario.

Siempre ha existido controversia en cuanto al número de visitas para finalizar un tratamiento de conductos, esto depende del grado de infección que presente cada paciente.

La ozonoterapia es una herramienta de uso diario en odontología usando como vehículo terapéutico el agua bidestilada y solución salina ozonizada, así como también los aceites ozonizados con un adecuado Índice de Peroxidación. Estos poseen efectos antiinflamatorios, analgésicos y bactericidas que se emplean con fines curativos.<sup>1</sup>

## **Objetivo**

La irrigación en la terapia endodóntica tiene como principal objetivo la reducción de los microorganismos entre los cuales tenemos al *Enterococcus faecalis*, *Staphylococcus aureus*, *Candida albicans*, la cual es considerada la especie más resistente en la cavidad oral. El objetivo de este estudio es evaluar el efecto clínico y antimicrobiano de la ISSO3 y el uso del aceite ozonizado en los abscesos periodontales causados por infecciones de microorganismos como consecuencia de caries profundas, bruxismo y traumatismo. Así como también el análisis de las respuestas periodontales desde el punto de vista clínico y radiográfico de un número de pacientes. También una comparativa clínica entre la efectividad y nobleza de la irrigación con ISSO3 contra las soluciones tradicionales tóxicas e irritativas como lo son el Hipoclorito de Sodio.

## **Material y métodos**

Para este estudio se usó el generador Davhen Ozono Vitae H21 (México) y el dispositivo de vidrio especial DISSO3 para ozonizar la solución salina.

Se seleccionaron 16 pacientes de ambos sexos con absceso periodontal causado por caries profundas, restauraciones antiguas, traumatismo y bruxismo, todos presentaron dolor intenso e inflamación en fondo de saco, con un intervalo de edades entre 40 y 65 años. Los pacientes firmaron un consentimiento informado previo al tratamiento y posteriormente fueron examinados clínica y radiográficamente, se procedió a la eliminación del nervio necrosado y al ensanchamiento de conductos radiculares; del total de los 16 pacientes, para recibir el tratamiento, se dividió en 2 grupos de 8 pacientes cada uno. Formando el grupo control a quienes se les maneja tradicionalmente por medio de irrigación de conductos con hipoclorito de sodio al 2,5%, analgésico y antibiótico. Y el grupo de estudio que a su vez se subdividió en 2 subgrupos.

Subgrupo 1 constituido por 6 pacientes, a quienes se les aplicó irrigación de conductos con ISSO3 y aceite ozonizado con un índice de peroxidación de 600 IP del Laboratorio GMS LAB, marca Ozonoterapia

Subgrupo 2 constituido por 2 pacientes a quienes se le aplicó SSO3 endovenosa, irrigación de conductos con ISSO3 y aceite ozonizado con un índice de peroxidación de 600 IP

Existieron algunas variables; el grado de infección, el número de aplicaciones, la frecuencia de las aplicaciones, el tiempo de la irrigación y el tiempo de curación, el cual se determinó por el interrogatorio al paciente, conforme a su evolución y eliminación de síntomas.

Es de suma importancia tener en cuenta el uso del dispositivo donde ocurrirá la reacción, este deberá ser de vidrio ya que los plásticos no resistentes a la acción del ozono, estos liberan ftalatos que van mezclados pudiendo irritar la mucosa oral.<sup>4</sup>

Es importante mantener el burbujeo constante de esta solución para garantizar la concentración adecuada debido a que las sales disueltas precipitan la caída de la concentración.<sup>4</sup>

El procedimiento utilizado fue el siguiente:

- Saturación previa de 250 mL de solución fisiológica con una mezcla de oxígeno-ozono, durante 10 min de burbujeo constante, tiempo necesario para la saturación de la solución.<sup>4</sup>
- La ozonización se produce con una concentración de 8 µg/NmL durante 10 min.<sup>5</sup>
- Aislar el órgano dentario y aplicar la ISSO3 en los conductos radiculares con una aguja hipodérmica 21G, si el tamaño del conducto radicular lo permite, para pasar la solución a una velocidad de 150 gotas por min por un tiempo de 5 a 8 min por conducto, mantener el burbujeo constante de la solución para garantizar la concentración adecuada, aspirar la solución con el eyector de succión del equipo dental.
- Aplicación tópica de aceite ozonizado de 600 IP dentro del conducto con una aguja hipodérmica 25G.
- Colocación de punta de papel estéril en el conducto y torunda de algodón estéril en la cavidad.
- Colocación de cemento provisional para poder ser retirado fácilmente en la siguiente sesión con la repetición de los pasos mencionados.
- Cuando en el paciente desaparecieron los síntomas, se dejó un tiempo de 2 semanas de prueba y después se procedió a la obturación de los conductos

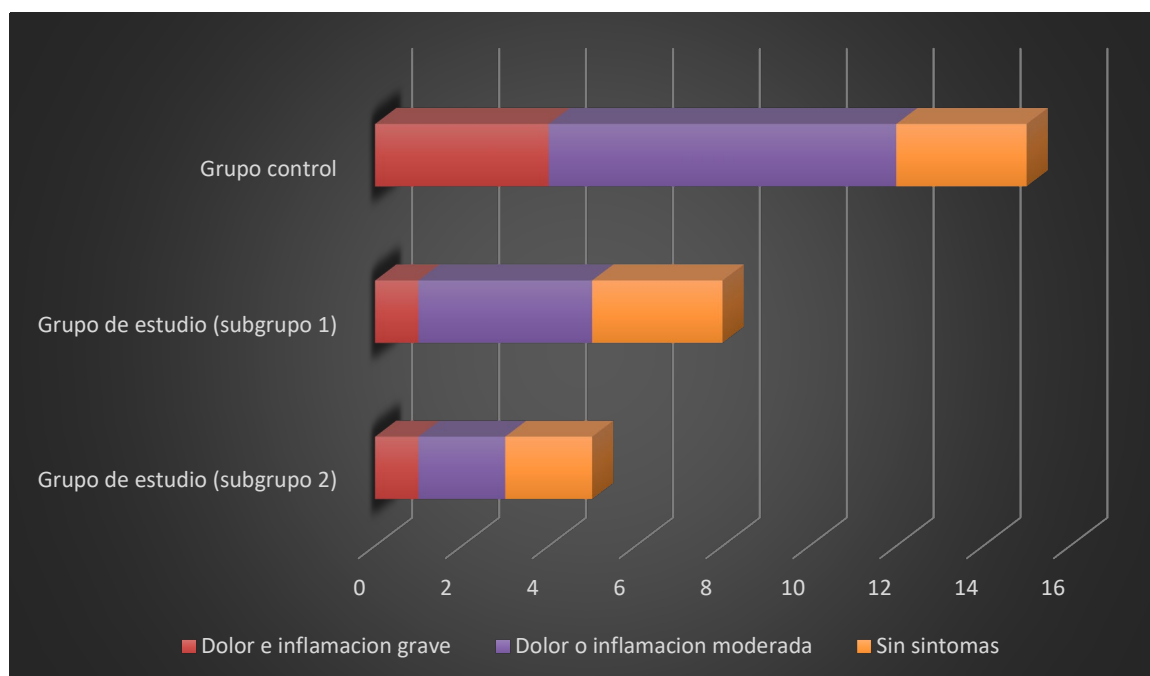
Los pacientes se citaron diariamente, de lunes a viernes con las aplicaciones antes mencionadas y se suspendieron las aplicaciones cuando dejaron de tener dolor, esto dependió de los síntomas y del grado de infección que presentaban, teniendo como máximo un total de 10 aplicaciones de ISSO3 en los pacientes más complicados.

## Resultados

Según los resultados obtenidos se observó que el tratamiento más eficiente en cuanto al tiempo de curación y a la disminución de los síntomas, fue el del subgrupo 2 del grupo de estudio, seguido del subgrupo 1 y al final el grupo control.

En la siguiente gráfica (Fig 1), se representa la evolución de síntomas de los diferentes grupos y los días que tardaron en desaparecer totalmente, así como también el resultado general del tratamiento con sus tres variables.

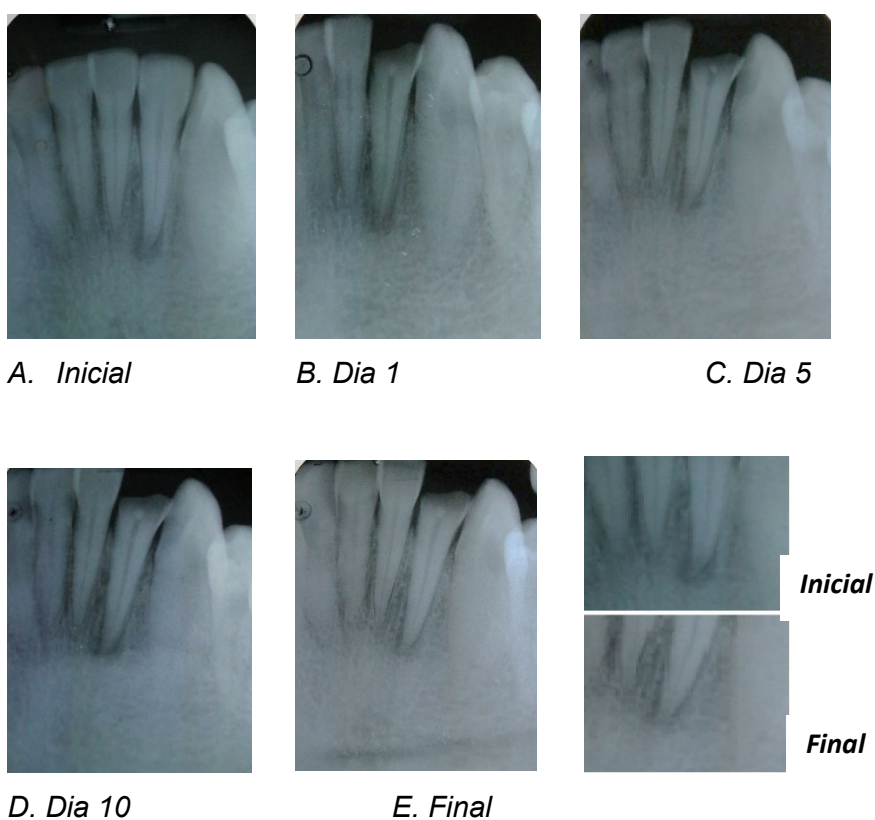
- Hipoclorito de sodio, analgésico y antibiótico (grupo control)
- ISSO3 y aceite ozonizado (subgrupo 1)
- ISSO3, SSO3 endovenosa y aceite ozonizado (subgrupo 2)



**Figura 1.** Pacientes curados según tiempo y tratamiento.

Cabe mencionar que los pacientes del grupo control al aplicar irrigación en los conductos con hipoclorito de sodio tuvieron dolor causado por la irritación que este produjo por un par de días, fue indispensable el uso de analgésico y antibiótico, mientras que en los pacientes del grupo de estudio solo algunos necesitaron tomar analgésico el primer día de tratamiento.

A continuación, se presentan las radiografías de un paciente de 45 años (Fig. 2) que por traumatismo tuvo fractura del incisivo lateral inferior, donde se puede observar la lesión perirradicular (Fig. 2 A), se retiró la corona del incisivo lateral fracturado y se procedió a hacer la ISSO3 (Fig 2 B), a la quinta ISSO3 no había inflamación ni dolor en fondo de saco (Fig 2 C), a la decima aplicación de ISSO3 se observó el cambio a nivel apical pues el tamaño de la lesión disminuyó (Fig 2 D). Este paciente corresponde al grupo de estudio, tratado con ISSO3 y aceite ozonizado durante 10 días, no tomó medicamento alguno, porque desde el primer día hubo mejoría de sus síntomas, a los 20 días posteriores al tratamiento se tomo la radiografía final (Fig 2 E), antes de ser obturado el conducto, para compararla con la radiografía inicial y podemos observar la evolución de la lesión y la formación de hueso a nivel apical a los 30 días después de traumatismo.



**Figura 2.** Secuencia de radiografías del paciente, desde la inicial hasta la final.



## **Discusión**

La aplicación de la ozonoterapia en Estomatología es poco conocida en la literatura especializada internacional, no obstante, se han aplicado en diferentes afecciones con resultados muy satisfactorios.<sup>6</sup> Al analizar los resultados obtenidos, podemos apreciar que tanto la ISSO3 como el aceite ozonizado son efectivos en el tratamiento de periodontitis apicales causadas por infecciones bacterianas, como muestra la gráfica, ya que con un máximo de 10 aplicaciones de ISSO3, la totalidad de los pacientes evolucionaron favorablemente, lo que concuerda con los estudios realizados

Ningún paciente tuvo sensación de dolor, ardor u otras consideradas adversas, durante la aplicación de la ISSO3, solo 2 refirieron molestia mínima al aplicar el aceite ozonizado, pero desapareció a los pocos minutos.

A diferencia de otras sustancias utilizadas durante el tratamiento endodóntico, la ISSO3 no irrita, ni destruye los tejidos de la mucosa debido a que, a diferencia de los microorganismos, las células del ser humano poseen un potente sistema antioxidante de defensa. El gas ozono al estar disuelto en solución salina permite una aplicación totalmente segura.

Los beneficios del tratamiento con ISSO3 puede ser una estrategia para erradicar los microorganismos presentes en las periodontitis apicales en menor tiempo. Las soluciones usadas tradicionalmente para la irrigación de conductos muchas veces causan más dolor que alivio, el paciente tiene que someterse a muchos días del consumo de AINES para el dolor e inflamación y en repetidas ocasiones repiten ciclos de antibióticos para erradicar la infección.

## **Conclusiones**

Se puede concluir que en el grupo de estudio con cualquiera de los dos métodos expuestos es notable en tiempo y forma la mejoría de los pacientes contra el grupo control tratados de manera tradicional. El grupo de estudio tratado con las variables de ozono ofrece un mejor resultado para el tratamiento endodóntico. Tanto la ISSO3 como el aceite ozonizado tiene una gran actividad antimicrobiana contra varios patógenos, no causa resistencia, posee efecto analgésico, una respuesta muy rápida en el paciente y no causó irritación al periodonto, se pudieron repetir las sesiones necesarias sin alterar el gusto del paciente, la mejoría clínica se mantuvo en el tiempo, esto pudiera estar relacionado con el aporte de oxígeno a los tejidos.<sup>7</sup>

El gas ozono al estar disuelto en solución salina es más biocompatible, seguro y no irrita las células epiteliales como pudiera suceder con el ozono gas seco, el cual, aunque se ha demostrado su eficacia, es más delicada su aplicación porque se debe tener sumo cuidado de que no exista una inhalación accidental por parte del paciente.<sup>4</sup>

El suero fisiológico en odontología ha sido una solución irrigadora por mucho tiempo y ahora agregando el gas ozono convierte a la ISSO3 en una herramienta excelente para el tratamiento de periodontitis apicales.<sup>4</sup>

## Referencias Bibliográficas

1. Walton R. Torabinejad M. Endodoncia. Principios y práctica clínica, cap 3,4,15 Editorial. Interamericana, Mexico;1990
2. [Microsoft Word - Endodonciacorregida28novJC.doc \(unam.mx\)](#)
3. Cohen S. Burns R, Vías de la pulpa,7ª. Ed., Ediciones Harcourt;2000.
4. Perez M.I. (2020) Irrigación Intraoral con Solución Salina Ozonizada. <https://vimeo.com/showcase/7958801>
5. ISCO3 (2015). Declaración de Madrid sobre la Ozonoterapia, 2ª ed. Madrid.ISCO3
6. Cruz O, Menéndez SR. Aplicación de la ozonoterapia en el tratamiento de los conductos radiculares infectados. Rev Cubana Estomatol 1994;31(2):47-51.
7. Schwartz,A (2017). Manual de Ozonoterapia Clínica. MEDIZEUS-Soluciones Médicas.